

11. TÜRKİYE EKMUD BİLİMSEL KONGRESİ - 03-07 MAYIS 2023

2023 EKMUD POSTER SUNUMLAR

[PS-001]

Artemether-lumefantrine Tedavisi Sonrası Hemolitik Anemi Gelişen Malarya Olgusu

Ahmet Doğan¹, Taliha Karakök²

¹Ordu Devlet Hastanesi, Enfeksiyon Hastalıkları ve Klinik Mikrobiyoloji Kliniği, Ordu

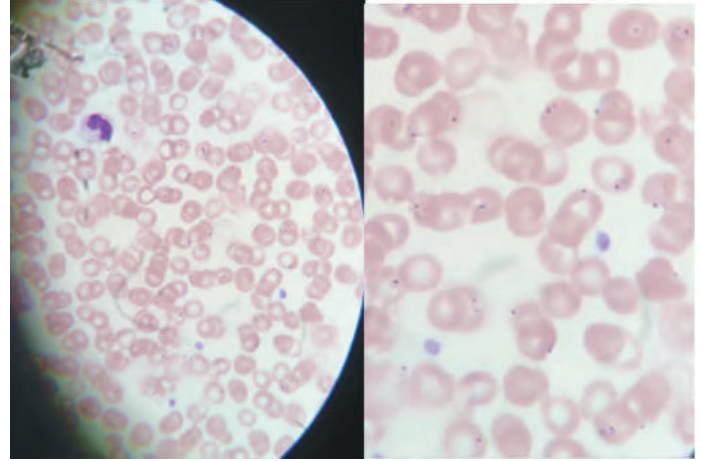
²Fatsa Devlet Hastanesi, Enfeksiyon Hastalıkları ve Klinik Mikrobiyoloji Kliniği, Ordu

Giriş: Bu yazımızda nadir bildirilen bir olguyu paylaşmayı amaçladık.

Olgu: Elli yaşında erkek hasta, 12 gün önce Sudan'dan gelen hasta ateş ve titreme şikayeti ile Ordu Devlet Hastanesi'ne başvurdu. Ordu Devlet Hastanesi'nde kalın damla periferik yayma ile sıtma tanısı konulan hastaya oral Artemether-lumefantrine [20/120 mg tablet (tb)] başlandı (Şekil 1). Tedavi 2x4 tb olarak 3 günde tamamlandı. Tedavi sonrası şikayetleri kaybolan ve genel durumu düzelen hasta taburcu edildi. Hasta taburcu olduktan 12 gün sonra koyu renkli idrar (kanlı idrar) ve halsizlik şikayeti ile merkezimize başvurdu. Tam idrar incelemesinde bakteri 30/HPF, lökosit mikroskopisinde 11,10/HPF ve eritrosit 4+ saptanan hasta üriner sistem enfeksiyonu ön tanısı ile yatırıldı. Kan ve idrar kültürleri çalışıldı. Sıtma için kalın damla periferik yayma yapılarak laboratuvara gönderildi. Ampirik olarak seftriakson 2x1 gr başlandı. Hastanın başvuru anında yapılan muayenelerinde: Beyaz küre: 8,54 103/µl, HGB: 8,3 g/dl, HCT: %24,3, MCV: 88,0 fl, PLT: 232 103/µl, nötrofil: 2,25 103/µl, lenfosit: 4,52 103/µl, monosit: 1,75 103/µl, eozinofil: 0,00/µl, glikoz: 107 mg/dl, üre: 29 mg/dl, kreatinin: 0,87 mg/dl, sodyum: 129 mmol/l, potasyum: 4,75 mmol/l, klor: 93,5 mmol/l, alanin aminotransferaz: 49 U/l, aspartat aminotransferaz: 117 U/l, gama glutamil transferaz: 111 U/l, alkalen fosfataz: 113 U/l, toplam bilirubin: 3,61 mg /dl, direkt bilirubin: 0,9 mg/dl, LDH: 2486 U/l, C-reaktif protein: 114 mg/l, D-dimer: 3294 µg/l, prokalsitonin: 0,722 ng/ml, demir:171 µg/dl, demir bağlama kapasitesi: 202 µg/dl, folat: 6,62 µg/l, vitamin B12: 571 ng/l, ferritin: >2000 µg/l, haptoglobin: 8,11 mg/dl, INR: 0,981, protrombin zamanı: 8,55 sn, aktif kısmi tromboplastin süresi: 22,1 sn idi. Periferik yaymada Plazmodyum saptanmadı. Başvuru anında ateşi olmayan ancak hemoglobini düşük olan hasta Dahiliye'ye konsülte edildi. direkt Coombs ve indirekt Coombs testleri çalışıldı. Her iki test de pozitif çıktı. Yüz on iki üzerinden hematoloji bölümüne konsülte edilen hastada sıtma tedavisine sekonder hemolitik anemi düşünüldü. Hastaya destek amaçlı 3 ünite eritrosit süspansiyonu ve 1 ünite taze donmuş plazma planlandı. Hematoloji bölümüne yönlendirildi.

Sonuç: AİGH klinik seyri ağır olan sıtma olgularında kullanılan parenteral artesunat tedavisi sonrası sıklıkla bildirilen bir tedavi komplikasyonudur. Genellikle daha hafif klinik seyirli olgularda tercih edilen oral artemether-lumefantrine tedavisi sonrası gelişen AİGH daha az bildirilmektedir. Ancak AİGH, özellikle tedavi sonrası geç başvuran hastalarda akıldan tutulması gereken bir tedavi komplikasyonudur.

Anahtar Kelimeler: Artemether-lumefantrine, gecikmiş hemoliz, malarya



Şekil 1. Periferik yaymada eritrositlerde taşlı yüzük şeklinde sıtma parazitleri görülüyor

[PS-002]

Hemşirelerin Antibiyotikler, Hazırlama, Uygulama ve Takip Hakkında Temel Bilgi Düzeyleri: Anket Çalışması

Ahmet Doğan¹, Sinem Söylemez², Yakup Gezer³

¹Ordu Devlet Hastanesi, Enfeksiyon Hastalıkları ve Klinik Mikrobiyoloji Kliniği, Ordu

²Fatsa Devlet Hastanesi, Yoğun Bakım Ünitesi Hemşiresi, Ordu

³Konya Şehir Hastanesi, Enfeksiyon Hastalıkları ve Klinik Mikrobiyoloji Kliniği, Konya

Giriş: Bu çalışmada amacımız hastanemiz servis ve yoğun bakımlarında çalışan hemşirelerin antibiyotikler, hazırlama, uygulama ve takip hakkında temel bilgi düzeylerini anket yöntemi ile değerlendirmektir.

Gereç ve Yöntem: Çalışmanın etik kurul izni alındıktan sonra "Google Anket Formu" üzerinden 25 soruluk bir anket hazırlanarak, "WhatsApp" uygulaması üzerinden katılımcılara ulaştırıldı. Katılım gönüllülük esasına göre sağlandı. Katılımcılara sosyo-demografik özellikler, el hijyeni, dezenfeksiyon-sterilizasyon, antibiyotik saklama, sulandırma, uygulama, takip ve antimikrobiyal advers olayların bildirim ve takibi ile ilgili genel bilgi düzeyi ile ilgili sorular yöneltilti.

Bulgular: Anket çalışmamıza toplam 142 hemşire gönüllü olarak dahil oldu. Katılımcıların tamamı 18 yaş üzerinde idi. Çoğunluğu kadın cinsiyet oluşturmaktaydı. Demografik özelliklere göre antibiyotik tedavisi ile ilgili sorular analiz edildi. Antibiyotik tedavisi, hazırlama, uygulama ve takip ile demografik parametreler arasında bazı cevaplarda anlamlı ilişki tespit edildi. Antibiyotik uygulama süresi, antibiyotiği hazırlama, hastaya uygulama, takip, yan etki bildirim gibi konularla farklılıklar gözlemlendi.

Sonuç: Hemşirelerin antibiyotik tedavi yönetiminde doğrudan etkileri olmaktadır. Özellikle enfeksiyon kontrol önlemleri, genel antibiyotik bilgi düzeyinin artırılması, uygulamada yapılan hataların tespiti gibi konularda verilecek eğitim aralıklarının sıklaştırılması önem arz etmektedir.

Anahtar Kelimeler: Antibiyotik yönetimi, anket çalışması, hemşireler

Tablo 2. Antibiyotik tedavisi, hazırlama, uygulama ve takip ile demografik parametrelerin ilişkisi					
Sorular	Yaş (a) (p)	Cinsiyet (b) (p)	Öğrenim (c) durumu (p)	Bölüm (d) (p)	Meslekte (e) hizmet süresi (p)
1. Hastalarda antibiyotikleri sulandırdıktan ne kadar süre sonra hastaya uygularsınız?	0,028	0,156	0,926	0,011	0,043
2. Hastalarda antibiyotikleri hazırlamadan önce el hijyenini nasıl sağlarsınız?	0,178	0,621	0,226	0,380	0,471
3. Antibiyotikleri hazırlamadan önce flakon kapakların dezenfeksiyonu gerekir mi? Cevabınız evet ise nasıl?	0,365	0,621	0,022	0,005	0,917
4. Antibiyotikleri saklama koşulları hakkında ne düşünüyorsunuz?	0,450	0,781	0,282	0,025	0,010
5. Hastalarda hazırladığınız antibiyotikleri uygulamadan önce el hijyenini nasıl sağlarsınız?	0,085	0,343	0,149	0,075	0,217
6. Hastalarda antibiyotikleri sulandırdıktan sonra el hijyenini nasıl sağlarsınız?	0,349	0,231	0,338	0,001	0,502
7. Hastalarda tedaviyi uyguladıktan sonra el hijyenini nasıl sağlarsınız?	0,141	0,772	0,608	0,196	0,068
8. Antibiyotiği sulandırdıktan sonra uygulamaya kadar geçen süre sizce önemli mi?	0,229	0,107	0,185	0,190	0,092
9. Antibiyotikleri hastalara uygulama süresi sizce önemli mi?	0,904	0,537	0,960	0,335	0,906
10. Hangi grup ilaçlar zaman bağımlı etkisi nedeniyle infüzyonla uygulanmalıdır?	0,233	0,130	0,881	0,133	0,487
11. Hangi grup ilaçlar konsantrasyon bağımlı etkisi nedeniyle kısa sürelerde uygulanmalıdır?	0,104	0,609	0,935	0,776	0,178
12. Antibiyotik tedavisinde ne kadarını bilmeniz yeterli olduğunu düşünüyorsunuz?	0,032	0,188	0,508	0,013	0,345
13. Antibiyotik tedavisi uyguladığınız hastalarda tedavi etkinliğini değerlendir misiniz?	0,027	0,104	0,208	0,035	0,005
14. Antibiyotiklerin birbiri ile veya diğer ilaçlarla etkileşimi hakkında yeterli bilgiye sahip olduğunuzu düşünüyor musunuz?	0,750	0,930	0,200	0,467	0,802
15. Antibiyotikleri uygularken veya sonrasında yan etki gözlemi yapar mısınız?	0,745	0,368	1,000	0,148	0,171
16. Yukarıdaki soruya cevabınız evet ise takibini nasıl yaparsınız?	0,006	0,105	0,785	0,483	0,032
17. Antibiyotiklerin uygulanmasında karşılaştığınız sorunlar nelerdir?	0,453	0,807	0,400	0,085	0,375
18. Çoklu antibiyotik alan hastalarda birden fazla antibiyotiği aynı anda uygular mısınız?	0,974	0,224	0,111	0,007	0,703
19. Antimikrobiyal ilaç direnci gelişimini hangi faktörler etkileyebilir?	0,580	0,058	0,482	0,309	0,766
20. Antimikrobiyal ilaç uygulaması konusunda eğitim alır mısınız? Evet ise ne sıklıkta?	0,271	0,158	0,313	0,455	0,078

(a): 18-30, 30-50, (b): Erkek, kadın, (c): Lise, ön lisans, lisans, yüksek lisans, (d): Servis hemşiresi, yoğun bakım ünitesi hemşiresi, (e): 1 yıl, 2-5 yıl, 6-10 yıl, 10 yıldan fazla

[PS-003]

A Case Developing Tetanosis After Trauma from Treatment to Diagnosis

Ahmet Doğan, Ahmed Mohamed Ali

Mogadişu Somali Türkiye Recep Tayyip Erdoğan Training and Research Hospital, Clinic of Infectious Diseases and Clinical Microbiology, Mogadişu, Somali

Introduction: Tetanus is an infection caused by a bacterium called *Clostridium tetani*. Spores of tetanus bacteria are everywhere in the environment, including soil, dust, and manure.

Case: Twenty five-year-old male patient. A patient injured in a bomb explosion a week ago was brought to Mogadishu Somalia Türkiye Recep Tayyip Erdoğan Hospital. There was a broken and dirty open wound on the right arm. In the history of the patient, whose occupation was military service, it was learned that she had received a single dose of tetanus vaccine 7 months ago. Surgery was performed by the orthopedic department of the patient. On the third day of the follow-up, contractions, especially in the back muscles, started. Fever was 38 °C. In the physical examination, no focus of infection was found to explain the fever and convulsions. There was no neurological disease that could explain the contractions

in the patient, who had no history of any disease and was consulted to the neurology department due to convulsions. Laboratory tests: white blood cells: 7.03 103/µl, HGB: 10.8 g/dl, HCT: 33.9%, PLT: 462 103/µl, neutrophil: 5.29 103/µl, lymphocyte: 1.06 103/µl, monocyte: 0.45 103/µl, eosinophil: 0.23 103/µl, glucose: 134 mg/dl, urea: 13 mg/dl, creatinine: 0.56 mg/dl, sodium: 138 mmol/l, potassium: 4.03 mmol/l, chlorine: 104 mmol/l, alanine aminotransferase: 16 U/l, aspartate aminotransferase: 53 U/l, C-reactive protein: 32 mg/l, INR: 1.36, prothrombin time: 17.9 sec, active partial thromboplastin time: 36.3 sec. Metronidazole 4x500 mg, tetanus vaccine, tetanus immunoglobulin 20 U/kg was administered to and around the wound, diazepam 10 mg by infusion in 100 cc fluid, with the suspicion of tetanus to the patient with an open dirty wound and a history of insufficient immunization. On the 5th day of treatment, her contractions completely disappeared. The fire did not recur. The patient, whose vital signs were stable, was discharged with the recommendation of the orthopedic outpatient clinic and oral metronidazole 3x500 mg tablet.

Conclusion: Tetanus should definitely be considered in cases of unexplained involuntary muscle spasms, especially in patients with open dirty wounds and inadequate immunization.

Keywords: Dirty wound, immunization, tetanus

[PS-004]

Kronik Hepatit B'de Takip, Tedavi ve İnvazif Olmayan Skorlama Sistemleri: Retrospektif Gözlemsel Çalışma

Ahmet Doğan¹, Yakup Gezer²

¹Ordu Devlet Hastanesi, Enfeksiyon Hastalıkları ve Klinik Mikrobiyoloji Kliniği, Ordu

²Konya Şehir Hastanesi, Enfeksiyon Hastalıkları ve Klinik Mikrobiyoloji Kliniği, Konya

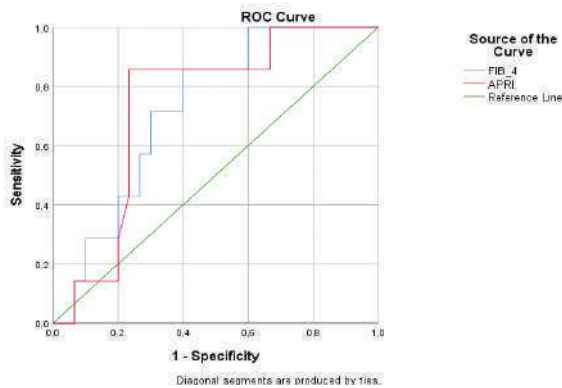
Giriş: Çalışmada amacımız merkezimizde takip edilen kronik hepatit B olgularını Eliza, tedavi ve non-invaziv skorlama sistemleri yönüyle değerlendirmektir.

Gereç ve Yöntem: Yaklaşık 11 aylık dönemde takip edilen 400 kronik hepatit B olgusu retrospektif irdelendi. Tanı anında ve son başvuruda çalışılan Eliza, tedavi durumu kaydedildi. Biyopsi yapıp İSHAK skorlama sistemine göre tedavi alan olgular (n=40) ve biyopsi yapılmayan naif olgularda (n=135) non-invaziv skorlamalar olarak tanımlanan FIB-4 ve APRI skorları hesaplandı. Belirlenen fibrozis gruplarında non-invaziv fibrozis belirteçlerinin cut-off değerleri hesaplandı. Elde edilen sonuçlarla fibrozis belirteçlerinin anlamlılığı karşılaştırıldı. Biyopsi yapılmayan hastalarda FIB-4 ve APRI skorları fibrozis ≥ 2 için hesaplanan cut-off değerine göre hasta sayısı yüzde olarak belirlendi. Tüm sonuçlar için anlamlılık düzeyi $p < 0,05$ ile değerlendirildi.

Bulgular: Olguların 210'u (52,5) erkek, 190'ı (47,5) kadın idi. Olguların yaş ortalaması 19-84 idi ($49 \pm 12,7$). Son kontrole göre dokuz olguda HBs Ag negatifliği (0,012), sekiz olguda anti HBs pozitifliği (0,064) geliştiği, HBV DNA negatifliğinin ise %7,8'den %63,2'ye (0,000) yükseldiği belirlendi. Tedavi naif olguların FIB-4 skoruna göre %36,9'u ve APRI skoruna göre %16,3'ü $F \geq 2$ bulunarak, tedaviye ihtiyaç duydukları tahmin edildi. Biyopsi ile FIB-4 ve APRI karşılaştırıldığında düşük fibrozisi ($F \leq 1$) tahmin etmede FIB-4 ve APRI skorlarının pozitif prediktif değerleri (%87, %95), ileri fibrozisi ($F \geq 4$) tahmin etmede ise negatif prediktif değerleri (%94,7, %95,8) yüksek bulundu.

Sonuç: Non-invaziv skorlama sistemleri tedavi naif olguların bazılarında biyopsi yapılması ve gerekiyorsa tedavi başlanması yönünden yol gösterici olabilir.

Anahtar Kelimeler: APRI, kronik hepatit b, FIB-4



Şekil 1. Fibrozis ≥ 2 (a), fibrozis ≥ 3 (b) ve fibrozis ≥ 4 (c) tanısında non-invaziv modeller için ROC eğrileri

[PS-005]

Lupus Erythematosus Panniculitis: A Rare Case Report

Ahmed Mohamed Ali, Ahmet Doğan, Mukhtar Abdullahi Ali

Mogadişu Somali Türkiye Recep Tayyip Erdoğan Training and Research Hospital, Clinic of Infectious Diseases and Clinical Microbiology, Mogadişu, Somali

Introduction: An uncommon variation of lupus erythematosus is lupus panniculitis.

Case: A 60-year-old male patient with a left upper ulcerated lesion and an upper back nodule who had been ill for four months came to our polyclinic. He had a history of persistent itching that dated back at least ten years. The patient began to notice 2 large nodules, one on the left upper chest which was tender and ulcerated, and the other on the upper back, which was not uncomfortable. The two lesions started to grow gradually and in 4 months period become two huge deep-seated nodules. The one on left upper chest become infected, inflamed, swelled and become ulcerated. He had no similar family history and no chronic illnesses like diabetic, hypertension and hypercholesterolemia. At the time of left upper chest nodule become infected he had high grade fever, chills and wound discharge. He has denied any arthralgia and other systems were unremarkable. On clinical examination the patients looks well, alert, conscious and all his vital signs were normal range. He had no paleness, no jaundice and no lower limb edema. He has marked deep-seated circle massive nodules on left upper chest and upper back which are scarred and blackish on skin surface of nodule as well as he has irregular margins on both nodules. He also has left cervical lymph node enlargement which was non-tender firm and slightly mobile. On investigation reveals leucopenia $3.89 \times 1000/\text{mm}^3$, neutrophils: 81.9%. His renal profile was normal in range but his liver enzymes were mild elevated, low albumin and his ELISA tests were normal (HBsAg, anti HCV and anti HIV). Others test like CRP and ESR was 15 and 50 respectively. Echo and chest radiography were also normal. A fine needle aspiration reports smears from the lymph node and skin nodules. Comprise individuals and small dis cohesive clusters of histiocytes and lymphocytes on necrotic fatty background with abundant cellular debris. No granuloma or multinucleated giant cell was seen. ZiehlNielsen stain did not show acid-fast bacilli.

Conclusion: Especially in large wounds with suspected cancer, lupus panniculitis is one of the diagnoses we should consider.

Keywords: Lupus erythematosus panniculitis, nodules, scarr

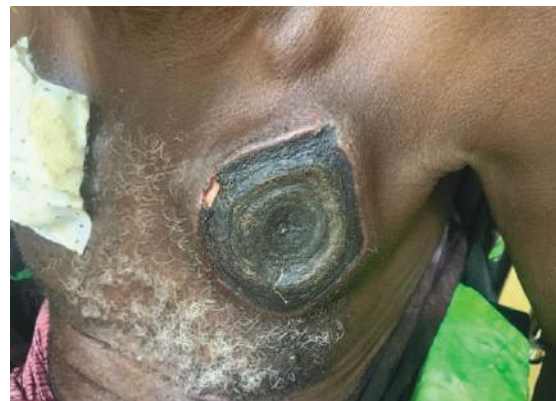

Figure 1. Large rounded deep-seated nodule

[PS-006]

Health Care Services Associated Infection Rates of Mogadishu-Somali Turkish Hospital

Ahmet Doğan¹, Ahmed Mohamed Ali¹, Havva Orul²,
Suad Abdikerim², Tigad Abdisaid Ali²

¹Mogadishu Somali Türkiye Recep Tayyip Erdoğan Training and Research Hospital, Clinic of Infectious Diseases and Clinical Microbiology, Mogadishu, Somali

²Mogadishu Somali Türkiye Recep Tayyip Erdoğan Training and Research Hospital, Infection Committee Control Nursing, Mogadishu, Somali

Introduction: Patients in intensive care units are prone to healthcare-associated infections (HCAI) due to reduced host defense mechanisms, poor adherence to infection prevention and control measures due to lack of education and training, heavy workload leading to patient-to-patient cross-contamination of microorganisms, and low staff numbers. Patients with HCAI have a long hospital stay. They also have high morbidity and mortality. Therefore, they impose an economic burden on the health system.

Materials and Methods: HCAI rates of emergency ICU, general ICU and newborn ICU units were evaluated in the 9-month period covering the period between January 1, 2022 and September 30, 2022. Then, the hospital's general HCAI rates were calculated. Data were obtained by making daily ICU visits and using Fonet, the hospital information communication system. Infection rates were calculated separately for bloodstream infection (BSI), ventilator-related event (VIO), pneumoniae, soft tissue infection (STI), urinary tract infection, and surgical site infection (SSI). Then, the HCAI rates of our center were compared with the 2021 National HCAI report of the Republic of Turkey Ministry of Health.

Results: HCAI rates, in which quarterly periods were calculated separately, were examined. It was observed that BSI decreased from 0.38 to 0.26, VIO from 0.17 to 0.15, pneumoniae rate from 0.02 to 0, STI from 0.02 to 0, and SSI from 0.02 to 0 (Table 1). When the average HCAI rates of our country in 2021 were examined, it was observed that the BSI was 0.19, the VIO was 0.03, the pneumoniae rate was 0.09, the STI was 0.01 and the SSI was 0.03 (Table 2).

Conclusion: It was observed that HCAI rates in the Somali Turkish hospital were similar to the average of our country's data.

Keywords: HCAI, infection rate, number of infections

Table 1. Our center's 9-month general HCAI speed reports

Hospital general infection rate reports									
Type of infection		January-February-March			April-May-June			July-August-September	
	Number of infections	Infection rate	Incidence density	Number of infections	Infection rate	Incidence density	Number of infections	Infection rate	Incidence density
BSI	16	0.38	0.72	16	0.38	0.63	7	0.15	0.26
VIO	7	0.17	0.32	12	0.28	0.47	4	0.08	0.15
Pneumoniae	1	0.02	0.04	0	0	0	0	0	0
STI	1	0.02	0.04	0	0	0	0	0	0
UTI	0	0	0	1	0.02	0.03	0	0	0
SSI	1	0.02	0.04	0	0	0	0	0	0
Rate: (number of infections/number of patients)*100		Number of patients: 4136			Number of patients: 4200			Number of patients: 4561	
Density: (number of infections/patient days)*1000		Patient day: 22141			Patient day: 25145			Patient day: 25965	

[PS-007]

COVID-19 Enfekte Olmuş Sağlık Çalışanlarının Retrospektif İncelenmesi

Işıl Deniz Alırcı

Çanakkale Onsekiz Mart Üniversitesi, Enfeksiyon Hastalıkları ve Klinik Mikrobiyoloji Anabilim Dalı, Çanakkale

Giriş: Bu çalışmada pandeminin başından itibaren COVID-19 enfekte olmuş sağlık çalışanlarının demografik, klinik özellikleri ve aşılama statülerinin incelenmesi, breakthrough enfeksiyonları tespit edilmesi amaçlandı.

Gereç ve Yöntem: Çalışmaya 6 Nisan 2020 ile 1 Aralık 2022 tarihleri arasında SARS-CoV-2 PCR testi pozitifliği veya pozitif göğüs tomografisi ile COVID-19 enfeksiyonu doğrulanmış sağlık çalışanları dahil edildi. Hastaların demografik ve klinik verileri hastane surveyans verilerinden retrospektif olarak elde edildi.

Bulgular: Çalışmanın yapıldığı 33 aylık süreç içinde 744 sağlık çalışanının enfekte olduğu izlendi. Salgının başında aşılamanın olmadığı 10 aylık periyotta 104 (%14) sağlık çalışanı enfekte olmuşken, aşılamaya başladıktan sonraki 23 aylık süreçte 640 (%86) çalışanın enfekte olduğu izlendi. Enfekte 640 sağlık çalışanından 40'ı (%6) hastanemizde aşı mevcut olmasına rağmen aşı çekincesi olması nedeniyle aşı olmamayı tercih etmişti. Aşı tereddüdü nedeniyle aşılanmamış enfekte sağlık çalışanlarının oranı %4 iken, toplam aşılanmamış enfekte sağlık çalışanları %20 (n=144) idi. Kalan 600 (%80) hastanın en az bir doz aşılandığı tespit edildi. Çalışmaya dahil edilen toplam 744 hastanın demografik verileri incelendiğinde, çoğunluğunun [%65 (n=486)] kadın cinsiyette, yaş ortalamalarının 33 olduğu, 26-35 yaş grubunda 400 (%53,8), 36-45 yaş grubunda 190 (%25,5), <26 yaş grubunda 93 (%12,5) hasta olduğu izlendi (Tablo 1). Hastaların %93'ü semptomatikti. Enfekte sağlık çalışanlarının %28,9'u (215) hemşire, %25,8'i (192) doktordu. Hastaların %1,3'ü serviste interne edilirken, %0,3'ü CPAP desteği altında yoğun bakım ünitesinde; %98,4'ü (n=731) ayaktan takip edildi. Ayaktan hastaların ortalama yaşı 32,8 iken, servis yatışlıların 40,6 ve yoğun bakımda yatanların 36 idi. Hastalarda mortalite gerçekleşmedi. Aşı kombinasyonları ayrı ayrı incelendiğinde 14 ayrı kombinasyonda aşı dozlarının yapıldığı tabloda gösterildi. Enfekte sağlık çalışanlarından %39,5'i homolog aşılanmışken, %39,5'i heterolog aşılanmıştı; homolog ve heterolog aşılananların oranı karşıtıcı olarak aynı tespit edildi. Enfekte sağlık çalışanları arasında tek doz aşılananların oranı %2 iken %98 hasta en az iki doz aşılandı. Hastaların aşı son doz tarihi ve enfekte olma tarihleri incelendiğinde, son aşı dozundan median 116 (en az 1-en fazla 539) gün sonra enfekte oldukları tespit edildi.

Sonuç: Hastanemizde ilk beş ayda yalnızca Coronavac aşısı uygulanmış olması sebebiyle, çalışmamızda enfekte sağlık çalışanlarında Coronavac aşı dozlarının Biontech'e oranla daha fazla yapıldığı tespit edildi (Tablo 3). Aşılama oranlarında cinsiyetler arasında anlamlı farklılık yoktu.

Anahtar Kelimeler: COVID-19 aşı, sağlık personeli, breakthrough enfeksiyon

[PS-008]

SARS-CoV-2 Enfeksiyonu Sonrası Gelişen Endokrin Komplikasyon: Subakut Tiroidit

Yeliz Çiçek¹, Hüseyin Dursun²

¹Bingöl Devlet Hastanesi, Enfeksiyon Hastalıkları ve Klinik Mikrobiyoloji Kliniği, Bingöl

²Bingöl Devlet Hastanesi, Endokrinoloji Kliniği, Bingöl

Giriş: Subakut tiroidit, tiroit bezinin enflamasyonu olup, ağrılı tiroit bezinin en sık sebebidir. Kabakulak virüsü, adenovirüs, Coxsackie virüs, Epstein-Barr virüs, Kızamık virüsü, enterovirüs gibi çeşitli viral enfeksiyonlar ve çok nadir olarak da tüberküloz, aktinomikoz ve nokardiyozis gibi bakteriyel enfeksiyonlar sonrasında izlenir. En sık 30-50 yaş arasında ve kadınlarda (3-5 kat fazla) bildirilmektedir. Genellikle viral enfeksiyonlardan 15-20 gün sonra boyun bölgesinde ağrı ile prezente olur. Etiyolojide sıklıkla viral etkenlerle suçlanan subakut tiroidit, SARS-CoV-2 ile de ilişkili olabilir. Subakut tiroidit ile COVID-19 enfeksiyonu arasındaki klinik ve laboratuvar bulgularının benzerliği tanısız zorluklar doğurabilir. COVID-19 sonrası subakut tiroidit komplikasyonunu göz önünde bulundurmanın önemini vurgulayarak, erken tanı ile olası komplikasyonları önlemeyi amaçladık.

Olgu: Otuz iki yaşında bilinen kronik hastalığı olmayan enfeksiyon hastalıkları uzmanı hasta 48 saat önce başlayan ateş, miyalji, dispne şikayeti olması nedeniyle yapılan SARS-CoV-2 PCR pozitif çıkması üzerine semptomatik tedavi ile 1 gün yatış sonrası taburculuk 21. günde çarpıntı, yüksek ateş, halsizlik, ellerde titreme, yutkunma sırasında batma hissi ve boyun bölgesinde şiddetli ağrı olması üzerine tekrar başvurdu. Orafarenks ve akciğerlerin oskültasyonu olağandı. Boyun muayenesinde tiroit lojunda palpasyonda hassasiyet saptandı. Birkaç ağrısız servikal lenf nodu bilateral olarak ele gelmekte idi. Gözde tirotoksikoz ve pretibial miksödem belirtileri yoktu. Anne, abi ve ablada Hashimoto tiroiditi öyküsü olduğu öğrenildi. Hastanın ilk yatışta KCFT 3 kat CRP 4 kat artış dışında anormal laboratuvar bulgusu yoktu, güncel tetkikleri; lökosit sayısı 10800/mm³, C-reaktif protein 62,97 mg/l, sedimantasyon 84 mm/h serbest T4 2,06 ng/dl (normal değer aralığı 0,9-1,7 ng/dl), serbest T3 6,36 ng/l ve TSH <0,006 mU/ml (normal değer aralığı 0,27-4,2 uIU/ml) olarak saptandı. Hastada mevcut bulgularla subakut tiroidit düşünüldü. Endokrinoloji bölümü tarafından takibe alınan hastanın ultrasonografi sonucunun tiroidit ile uyumlu olduğu öğrenildi. Hasta bilgilendirildi steroid, beta blokör reçete edilerek, endokrinoloji poliklinik kontrol takibine alındı.

Sonuç: Sitokin fırtınası ile ilişkili olan COVID-19 potansiyel olarak çoklu organ işlev bozukluğuna neden olup hem pulmoner hem de sistemik enflamasyona neden olabilmektedir. Her geçen gün global olarak artan COVID-19 çalışmalarında tiroid fonksiyonundaki değişiklikler ve COVID-19 ilişkili tiroidit olguları bildirilmeye devam ederken klinisyenler COVID-19 enfeksiyonu sonrası subakut tiroidit gelişebileceğini akılda tutmalıdır.

Anahtar Kelimeler: SARS-CoV-2, subakut tiroidit

[PS-009]

Adult Measles – Multiple Case ReportsAhmed Mohamed Ali, Ahmet Doğan, Mukhtar Abdullahi Ali*Mogadişu Somali Türkiye Recep Tayyip Erdoğan Training and Research Hospital, Clinic of Infectious Diseases and Clinical Microbiology, Mogadişu, Somali***Introduction:** Measles is a serious disease.

Case 1: Twenty years old male patient brought to hospital due to high grade fever for 3 days, cough for 2 days and conjunctivitis with associated oral thrush. After 3 days later he developed rash associated with itching. He has not vaccinated during his childhood period. On examination the patient looks ill conscious alert no jaundice no paleness, conjunctivitis, rash on face and neck. His face was redness and erthmatous. On investigation reveals mild leucopenia, neutropenia, CRP and transaminases were mild elevated. His chest X-ray shows atypical pneumonia. We gave a supportive care with intravenous infusions, antipyretic medications, and the initial moxifloxacin for pneumoniae therapy ten day.

Case 2: Twenty two years old male. He had fever, difficulty breathing, cough and sore throat. Cough associated with vomiting for everything. He had conjunctivitis, dry mouth, and oral redness and generalized mucolopapular rash which was itching. His vital signs were stable except the temperature. He had thrombocytopenia, elevated liver enzymes like AST: 93, ALT: 120, CRP: 93, hyponatremia: 130, amylase: 210, leucopenia: 3.1 and lymphopenia: 9. All of his ELISA screening were all normal. His chest X-ray shows pneumonia. We admitted a single isolated room and started supportive treatment with antibiotic therapy for pneumoniae two week.

Case 3: A 25-year-old male army patient had a conjunctival discharge, headache, and fever for three days. Additionally, he complained vomiting brought on by a cough and appetite loss. He was mouth red and had a widespread mucopapular rash. On general examination patient looks ill conscious alert febrile no jaundice no paleness, generalized pruritic mucopapular rash which are prominent on trunks and face. Koplik spots were found. Vital signs were temperature: 39, respiratory rate: 28, pulse rate: 120 pbm and his Bp: 134/74. On respiratory examination he had tachypnic and crackles on auscultation. On laboratory shows leucopenia: 2.8, lymphopenia: 15.4% elevated C-reactive protein: 120, elevated liver enzymes AST: 56, ALT: 69, his renal function creatine were: 0.9 but his urea was mild elevated: 56. He had consolidation on right lobe. He took two weeks of treatment.

Conclusion: Measles is still a major problem in developing countries.**Keywords:** Measles, rash, outbreak

[PS-010]

Pandemi Döneminde Koenfeksiyonun Önemi: COVID-19 Kırım-Kongo Kanamalı Ateşi Birlikteliği Olan Bir Olgu SunumuYeliz Çiçek¹, Yakup Gürkan²¹*Bingöl Devlet Hastanesi, Enfeksiyon Hastalıkları ve Klinik Mikrobiyoloji Kliniği, Bingöl*²*Bingöl Devlet Hastanesi, Tıbbi Mikrobiyoloji Kliniği, Bingöl*

Giriş: Kırım-Kongo Kanamalı Ateşi (KKKA), akut viral zoonotik bir hastalıktır. KKKA, yüksek mortalite nedeniyle Türkiye’de önemli bir halk sağlığı sorunudur. Koronavirüs hastalığı-2019 (COVID-19), şiddetli akut solunum sendromu koronavirüs 2’nin (SARS-CoV-2) neden olduğu yeni ortaya çıkan viral bir enfeksiyondur. COVID-19 pandemisi devam ederken, özellikle de KKKA hastalığının endemik seyrettiği bölgelerde klinik tablonun COVID-19 ile benzerliği nedeniyle karışabileceğinin göstermesi ve iki enfeksiyonun birlikte bulunabileceğinin akla getirilmesi açısından önemlidir. Kene teması ve çiftçilik hayvancılık öyküsü nedeniyle KKKA ön tanısı ile yatışı yapılan eş zamanlı SARS-CoV-2 polimeraz zincir reaksiyonu (PCR) pozitif olan bir olgumuzu koenfeksiyonun nadir olmadığını bildirmek ve sağlık hizmeti sunucularının farkındalığını artırmak amacıyla bildirmeyi amaçladık.

Olgu: Altmış bir yaşında kadın hasta, ateş, halsizlik, yaygın vücut ağrısı yakınması ile hastaneye başvuran şikayetlerinin başlamasından 7 gün önce ön kol ve koltuk altına yapılan keneyi kendisinin korunmasız olarak çıkarttığı öğrenilen hastanın acil serviste yapılan değerlendirmesinde genel durum orta-kötü, muayenesinde vücut sıcaklığı 39,5 °C, solunum sayısı 26/dakika olarak tespit edildi. Hastanın anamnezinde boğaz ağrısı, gözlerde kızarıklık, non-prodükatif öksürük şikayetleri olması üzerine COVID-19 şüphesi ile kombine nazofarenks ve boğaz sürüntüsü örneği alındı. KKKA ve COVID-19 ön tanıları ile kliniğe yatırılarak destek tedavisi başlandı. Yapılan tetkiklerinde lökosit sayısı 1,480/mm³, lenfosit sayısı 320/mm³, trombosit 138.000/mm³ AST 177 u/l, ALT 213 u/l, protrombin zamanı 11,2 saniye, "international normalized ratio" 0,92, D-dimer 1,050 ng/ml olarak saptanmıştır. COVID-19 PCR pozitif ve KKKA virüsüne özgül IgM pozitifliği ve revers transkriptaz-PCR ile viral RNA varlığı tespit edildi. Hastaya favipiravir başlanması planlandı hasta kabul etmedi. Hastaneye yatışının 7. gününde semptomlarının gerilemesi üzerine poliklinik kontrolü ve önerilerle taburcu edildi.

Sonuç: Dünya genelinde milyonlarca kişiyi etkileyen COVID-19 pandemisi 2020 yılı Mart ayından bu yana ülkemizde de etkisini göstermektedir. COVID-19 hastalarında sık görülen ateş, baş ağrısı, kas/eklem ağrısı gibi semptomların KKKA hastalıkların semptomları ile oldukça benzer olması, bu hastalıkların endemik olarak görüldüğü bölgelerde tanı karmaşasına neden olabilmektedir. KKKA hastalığının endemik seyrettiği bölgelerde klinik tablonun COVID-19 ile benzerliği nedeniyle karışabileceğinin akılda tutulması ve her iki enfeksiyonun birlikte bulunabileceğinin akla getirilmesi açısından önemlidir.

Anahtar Kelimeler: Koenfeksiyon, COVID-19, KKKA

[PS-011]

Assesment of Tetanus Immunization Among Healthcare Workers in Mogadishu Somalia

Ahmet Doğan¹, Ahmed Mohamed Ali¹, Mukhtar Abdullahi Ali¹,
Havva Orul²

¹Mogadişu Somali Türkiye Recep Tayyip Erdoğan Training and Research Hospital, Clinic of Infectious Diseases and Clinical Microbiology, Mogadişu, Somali

²Mogadişu Somali Türkiye Recep Tayyip Erdoğan Training and Research Hospital, Infection Committee Control Nurse, Mogadişu, Somali

Introduction: Tetanus is still a major problem in Sub-Saharan African countries. Our aim in this study is to evaluate tetanus disease and vaccine awareness in healthcare workers Mogadishu.

Materials and Methods: This descriptive, cross-sectional study was scheduled for January 2-7, 2022. A questionnaire consisting of 28 questions was applied face to face to 418 healthcare workers. Those under the age of 18, Turkish healthcare workers and non-healthcare workers, and those who did not complete the questionnaire were excluded from the study.

In the first section, there were seven questions about socio-demographic structure, and 12 questions were asked about general tetanus disease and tetanus vaccine in the second part. In the last part, 9 multiple-choice questions were asked about the vaccination history of the healthcare professionals, the approach to the vaccine and the difficulties experienced in reaching the vaccine.

Results: 71.1% of the participants were female, 72% were <25 age, 42.6% were nursing students, and 63.2% had university education. It was observed that 46.9% of the volunteers had an income level of <\$250, and 60.8% resided in the city center. 50.5% of the participants had childhood tetanus vaccine. General knowledge questions were responded correctly between 44-77%. Although 38.5% of the participants reported that they were exposed to trauma at least once a day, the rate of those who had 3 doses or more of the vaccine was only 10.8%. 51.4% reported that they received training about tetanus and vaccination. There was a significant difference ($p=0.000$) in terms of knowledge level among socio-demographic parameters. Fear of side effects was the most important reason for not being vaccinated.

Conclusion: Awareness of tetanus disease and vaccines is very low in Mogadishu healthcare workers. Education and reminder factors will be sufficient to eliminate the disadvantage of the socio-demographic structure.

Keywords: Healthcare workers, tetanus, vaccination, survey metod, somalia

Table 1. Comparison of socio-demographic parameters and tetanus and vaccine knowledge level (χ^2)

Variables	Categories	Good knowledge ($\geq 70\%$)		Poor knowledge ($< 70\%$)		p values
		n	%	n	%	
Overall	Categories	123	29.4	295	69.6	-
Gender	Male	53	12.7	68	16.3	0.000
	Female	70	16.7	227	53.3	
Age	<25 age	48	11.5	253	60.5	0.000
	25-35 age	75	17.9	39	8.5	
	36-40 age	0	0	2	0.4	
	>40 age	0	0	1	0.2	
Profession	Doctor	40	9.5	25	6.5	0.000
	Nurse	54	12.9	94	20	
	Nursing student	23	5.5	155	37	
	Laboratourist	5	1.3	7	1.6	
	Paramedics	1	0.2	14	3.2	
Education	School level	0	0	5	1.3	0.000
	University level	37	8.8	227	54.2	
	Bachelor degree	70	16.8	54	12.1	
	Master's degree	13	3.1	7	1.6	
	Specialist	3	0.7	2	0.4	
Income	<250\$	32	7.7	164	39.2	0.000
	250-500\$	28	6.6	60	14.3	
	>500\$	63	15.1	71	16.1	
Region	Village	10	2.4	82	19.6	0.000
	Town	21	5	51	12.2	
	City center	92	22	162	37.8	
Experience	Not yet	37	8.8	204	48.8	0.000
	1-4 years	48	11.5	63	13.6	
	5-10 years	33	7.8	25	6.5	
	>10 years	5	1.3	3	0.7	

[PS-013]

Sağlık Çalışanlarının COVID-19 Farkındalık Düzeyi ve Buna Etkili Faktörler

Hayriye Aşçı Kaman¹, Zuhul Avşar², Gülşen İskender¹,
Mustafa Ertek¹

¹Sağlık Bilimleri Üniversitesi, Dr. Abdurrahman Yurtaslan Ankara Onkoloji Eğitim ve Araştırma Hastanesi, Enfeksiyon Hastalıkları ve Klinik Mikrobiyoloji Kliniği, Ankara

²Sağlık Bilimleri Üniversitesi, Dr. Abdurrahman Yurtaslan Ankara Onkoloji Eğitim ve Araştırma Hastanesi, Enfeksiyon Kontrol Hemşireliği, Ankara

Giriş: Sağlık çalışanları, COVID-19'a karşı savaşta ön cephede ye almakta aynı zamanda hastalığa yakalanma ve ardından hastaları ve meslektaşlarını maruz bırakma açısından yüksek risk taşımaktadırlar. Bu çalışmada pandeminin ilerleyen sürecinde PCR pozitif COVID-19 hastalığı geçirmiş sağlık çalışanlarında yapılan bir anket ile hastalığın etkeni, bulaş ve korunma yolları ile ilgili farkındalık ve bilgi düzeyleri değerlendirildi.

Gereç ve Yöntem: Çalışmamız; 01.05.2021-30.04.2022 tarihleri arasında Sağlık Bilimleri Üniversitesi, Dr. Abdurrahman Yurtaslan Ankara Onkoloji Hastanesi'nde PCR pozitif COVID-19 hastalığı geçirmiş 359 sağlık çalışanında gerçekleştirildi. Hazırlanan anket soruları katılımcılara yüz yüze görüşme ile dolduruldu. Sorulan sorular; çalışanların demografik bilgileri, meslek (unvan), COVID-19 etkeni ile ilgili viroloji, epidemiyoloji ve bulaş yolları, hastalıktan korunma yolları, semptomları ve tedavisi ile ilgili idi.

Bulgular: Hastanemizde çalışma sürecinde toplam 830 sağlık çalışanında PCR pozitif COVID-19 hastalığı tespit edildi. Ankete 359 çalışan katıldı. Katılımcıların yaş ortalaması 32,01±9,04 yıl (ortanca yaş 28 yıl) idi. Anketteki demografik bilgiler dışındaki 22 soruya verilen doğru cevabın ortalaması 13,46±2,4840 (medyan değeri 14) bulundu. Yirmi iki soruya oranlandığı zaman yaklaşık %61,19'luk bilgi düzeyi saptandı. Soruların doğru cevap oranı cinsiyete, medeni duruma, çocuk sahibi olma durumuna,

meslek gruplarına, çalıştığı bölümlere, sigara kullanım durumuna ve komorbid hastalık durumuna göre değerlendirildi. COVID-19 bilgi düzeyine etki açısından cinsiyet, sigara kullanma ve komorbid hastalıklar istatistiksel olarak anlamlı bulunmazken, meslek, çalıştıkları bölüm, yaş, medeni durum ve çocuk sahibi olma istatistiksel olarak anlamlı bulundu (Tablo 1). Hemşireler, enfeksiyon hastalıkları kliniği ve pandemi polikliniğinde çalışanlar, >28 yaş, evli ve çocuk sahibi olanların istatistiksel olarak anlamlı düzeyde COVID-19 hastalığı ve bulaş yolları ile ilgili bilgi düzeyleri daha yüksek bulundu.

Sonuç: Çalışmamızda COVID-19 ile ilgili mesleki deneyimi daha fazla olan ≥28 yaştaki çalışanların, evli ve çocuk sahibi olanların COVID-19 hastalığı ile ilgili bilgi düzeylerinin daha yüksek olduğu saptanmıştır. COVID-19 pandemisinin ilerleyen döneminde sağlık çalışanlarında hastalık ile ilgili bilgilerin güncel ve yüksek düzeyde tutulması gerekmektedir. Bu amaçla sağlık çalışanlarına belirli aralıklarla COVID-19 hastalığı, bulaş yolları ve korunma yöntemleri ile ilgili eğitim verilmesi ve denetimlerin yapılması gerektiği kanaatindeyiz. COVID-19 ile ilgili farkındalığın artması hastalığın personel ve hastalar arasında yayılmasının önüne geçilmesinde etkili olacaktır.

Anahtar Kelimeler: COVID-19, farkındalık, sağlık çalışanı

Tablo 1. COVID-19 farkındalık düzeyine etki eden faktörlerin istatistiksel analizi

	p değeri
Cinsiyet (kadın-erkek)	0,452
Medeni durum (evli-bekar)	0,004*
Çocuk sahibi olma (var-yok)	0,008*
Sigara kullanımı (var-yok)	0,662
Komorbid hastalık (var-yok)	0,805
Yaş (28 yaş altı- 28 yaş üstü)	0,000*
* Mann-Whitney U testi, p<0,05	

[PS-016]

Nedeni Bilinmeyen Ateş Nedeni Olarak Kikuchi Fujimoto Hastalığı: Olgu Sunumu

Yeliz Çiçek

*Bingöl Devlet Hastanesi, Enfeksiyon Hastalıkları ve Klinik Mikrobiyoloji Kliniği,
Bingöl*

Giriş: Kikuchi-Fujimoto hastalığı (KFH); çoğunlukla kendini sınırlayan, servikal lenfadenopati, ılımlı ateş ve gece terlemesi ile karakterize bir hastalıktır. Etiyolojisi konusunda çeşitli viral, kimyasal ajanlar ve otoimmünite suçlansa da esas neden bilinmemektedir. Hastanemize lenfadenopati, ateş terleme şikayeti ile başvuran mevcut kliniğe sebep olacak hastalıkların ekartasyonu sonrasında patoloji sonucu ile KFH tanısı alan olguyu nedeni bilinmeyen ateş ve lenfadenopati ile başvuran bir hastalarda, nadir görülmesine rağmen KFH'nin da akılda tutulmasının önemine vurgu yapmak amacıyla sunduk.

Olgu: Yirmi sekiz yaşında erkek hasta, son 3 yıldır aralıklı olarak 38 °C'yi geçmeyen ateş yüksekliği, halsizlik, terleme, boyunda şişlik şikayeti ile polikliniğimize başvuran hastanın poliklinik değerlendirilmesinde dış merkezde tetkik edilen TORCHES paneli, HIV, brusella, tularemi serolojisi ile tümör ve romatolojik markerlarının negatif gelmesi üzerine kliniğimize

ateş ve lenfadenopati etiyolojisi araştırılmak üzere kabul edildi. Hastanın öyküsünde kronik hastalık, ilaç ve madde kullanımı ile birlikte kendisinde ve/veya ailesinde tüberküloz öyküsü olmadığı öğrenildi. Fizik muayenede; boyunda sol arka servikal zincirde multipl ağırlı şişlik saptanıp, deri üzerinde endürasyon ve ısı artışı saptanmadı. Orofarynx muayenesi normal olarak değerlendirildi. Hastaneye yattığı sürece ateş yüksekliği saptamadı. Yapılan laboratuvar tetkiklerinde hemogram, biyokimya, periferik yayma tetkiklerinde anormal bulgu saptanmadı. Sedimentasyon hızı (ESH) 22 mm/saat, CRP'si ise 15 mg/dl (0-5) olarak ölçüldü. Hastanın kan ve idrar kültürlerinde üreme olmadı. PPD BCG aşılı hastada 8 mm olarak ölçüldü. Hastanın aksiller, unguinal tüm batın ultrasonografi çekildi, sonuçlar normal sınırlarda raporlandı. Boyun ultrasonografisinde sol arka servikal zincirlerde ise 3,5x1,7 cm boyutunda lenfadenopatiler tespit edildi. Eksizyonel lenf nodu biyopsisinin histopatolojik incelemesinde; nekrotik ve/veya apoptotik hücre gruplarının komşuluğunda, histiyositik hücre ve plazma hücrelerinden meydana gelen lenfoid hücre popülasyonu izlendi. Doku kültüründe üreme olmadı. Hastanın biyopsi sonucu klinik bulguları ile birlikte değerlendirildiğinde etiyojolojiyi açıklayacak diğer nedenler ekarte edilerek hastaya KFH tanısı konuldu. Takiplerinde ateşi olmayan ve lenfadenopatisi kendiliğinden gerileyen hasta şikayeti olduğunda başvurmak üzere taburcu edildi.

Sonuç: Sonuç olarak KFH, nedeni bilinmeyen ateş olgularında lenfadenopatinin de eşlik ettiği durumlarda bilhassa akılda tutulmalıdır.

Anahtar Kelimeler: Nedeni bilinmeyen ateş, Kikuchi-Fujimoto hastalığı, nekrotizan lenfadenit

[PS-018]

Six Rarely Reported Cases of Mycetoma in Somalia

Ahmet Doğan, Ahmed Mohamed Ali, Mukhtar Abdullahi Ali

Mogadişu Somali Türkiye Recep Tayyip Erdoğan Training and Research Hospital, Clinic of Infectious Diseases and Clinical Microbiology, Mogadişu, Somali

Introduction: Mycetoma is a chronic, progressively destructive infectious disease of the subcutaneous tissues that spreads to affect the skin, deep tissues and bone. Mycetoma can be caused by different species of bacteria or fungi. Mycetoma occurs in tropical and subtropical environments characterized by short rainy seasons and prolonged dry seasons that favour the growth of thorny bushes.

Case: Six cases were analyzed. The age of 3 cases was between 20-40, while the age of the other 3 cases was >50 years old. One of the cases was female and six were male. Usually lower extremities were involved. There was a

rare thoracolumbar region involvement in one case. They applied with the complaint of a wound that did not heal for a long time. All of them lived in the countryside and were engaged in livestock or farming. The diagnosis was usually made by biopsy. Itraconazole 100 mg tablet (tb) was planned for at least one year in the treatment. In addition, amoxicillin-clavulanic acid 2x1 gr tb was applied in two cases and surgical treatment was applied in one case. One case presented with recurrence. The general characteristics of the cases are summarized in Table 1. The images obtained from the physical examination of all cases are shown in Figure 1.

Conclusion: The diagnosis of mycetoma is made by clinical, microbiological, pathological and radiological findings. Farming and livestock are important risk factors. Microbiological diagnosis is not possible in our center due to financial impossibility. Mycetoma should be considered especially in cases with a history of travel to tropical regions, characterized by multiple sinus tracts in the lower extremities, and non-healing wounds.

Keywords: Actinomycetoma, fungus, mycetoma

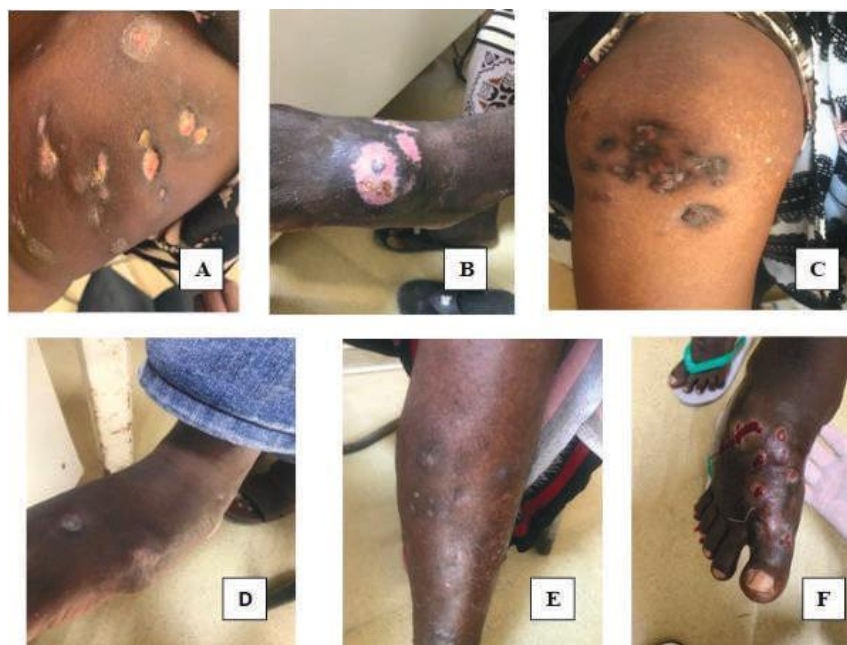

Figure 1. A: Right thoracolumbar region, B: Upper left foot, C: Right knee anterior face, D: Upper right foot, E: Right leg anterior face, F: Upper right foot

Parameters	Case 1	Case 2	Case 3	Case 4	Case 5	Case 6
Gender	Female	Male	Male	Male	Male	Male
Age	56	60	34	32	81	35
Region of body	Right thoracolumbar	Left foot	Anterior aspect of the right knee	Upper right foot	Anterior aspect of the right leg	Upper right foot
Duration of complain	A year	30 years	8 years	10 years	36 years	5 years
Occupation	Farmer	Livestock	Livestock	Farmer	Farmer	Livestock
Diagnosis	Biopsy	Biopsy	Clinic	Biopsy	Clinic	Culture+biopsy
Treatment	Itraconazol	Augmentin	Itraconazol	Surgery+itraconazol	Itraconazol	Itraconazol+augmentin
Duration of treatment	A month	10 days	8 months	A month	A month	New for relapse
Village	Xaradhere	Xaradhere	Kismayo	Afgooye	Afgooye	Jawhar

(a): Actinomycetoma, (b): He used voriconazole for a year. He presented with recurrence two years after cessation of treatment

[PS-020]

A Dengue Fever Case in Mogadishu Somalia

Ahmet Doğan, Ahmed Mohamed Ali, Mukhtar Abdullahi Ali, Mohamed Abdi Osman

Mogadişu Somali Türkiye Recep Tayyip Erdoğan Training and Research Hospital, Clinic of Infectious Diseases and Clinical Microbiology, Mogadişu, Somali

Introduction: Dengue is a mosquito-borne viral disease that has rapidly spread to all regions of World Health Organisation in recent years. Dengue virus is transmitted by female mosquitoes mainly of the species *Aedes (Ae) aegypti* and, to a lesser extent, *Ae. albopictus*. Although less common, some people develop severe dengue, which can be any number of complications associated with severe bleeding, organ impairment and/or plasma leakage.

Case: Twenty years old male patient brought to emergency department in tertiary hospital Somalia has presents high grade fever associated with chills, generalized body achiness, joint pain, myalgia for 3 days and severe headache which was in retro-orbital pain and sweating for a day. There was no past medical history of dengue fever and no contact. Previously, the patient had empirically purchased and used malaria medication from the pharmacy. However, it did not benefit. After one day of post-admission he started vomiting for everything which was associated with pieces of blood and gum bleeding. On physical examination, he was conscious, alert, resistant to fever, dry mouth, bilateral conjunctivitis, cracked lips and mucosal bleeding. Vital signs were fever: 40 degrees, blood pressure: 100/50 mmHg, pulse: 119 beats/minute and respiratory rate: 31/minute. Abdominal examination was unremarkable, except for tenderness in the right upper quadrant of the liver. The other system examination was unremarkable. Laboratory values showed severe thrombocytopenia and elevated liver enzymes (Table 1). The patient, who had refractory fever and thrombocytopenia under supportive treatment, decreased over time. His platelets began to rise. The patient, whose petechiae disappeared and his vital signs improved, was discharged.

Conclusion: Dengue fever should be considered in the differential diagnosis if there are findings such as resistant fever, thrombocytopenia, and elevated liver enzymes in cases with a history of traveling to areas where mosquitoes are concentrated.

Keywords: Dengue fever, mosquito, viral infection

Investigations	First results	Last results	Normal range
White blood cell ($10^3/mm^3$)	6	5,67	4-10
Hemoglobin (g/dl)	17	13.8	13-17
Neutrophils (%)	44,9	37.1	50-70
Lymphocytes (%)	43,6	31.9	20-40
Platelet ($10^3/\mu l$)	29	223	100-430
Urea (mg/dl)	85	17	10-45
Creatinine (mg/dl)	1,85	0,74	0,6-1,35
Aspartate aminotransferase (U/l)	657	228	0-35
Alanine aminotransferase (U/l)	714	173	0-45
C-reactive protein (mg/dl)	4	13	0-10
Albumin (g/dl)	3,3	2,5	3,5-5,5
Lactate dehydrogenase (U/l)	4217	-	0-248

[PS-021]

Nörobrusellozun Nadir Presentasyonu: Kranial Sinir Tutulumuyla Başvuran OlgularYasemin Kırık¹, Serkan Kırık², Evrim Kuşçu³¹Sağlık Bilimleri Üniversitesi, Elazığ Fethi Sekin Şehir Hastanesi, Enfeksiyon Hastalıkları ve Klinik Mikrobiyoloji Kliniği, Elazığ²Sağlık Bilimleri Üniversitesi, Elazığ Fethi Sekin Şehir Hastanesi, Çocuk Nörolojisi Kliniği, Elazığ³Kahramanmaraş Sütçü İmam Üniversitesi Tıp Fakültesi, Enfeksiyon Hastalıkları ve Klinik Mikrobiyoloji Anabilim Dalı, Kahramanmaraş

Giriş: Nörobruselloz, brusella enfeksiyonunun nadir bir başvuru nedenidir. Kranial sinir tutulumu ise oldukça nadir izlenir. Bununla beraber kendine özgü tedavisi nedeniyle kranial nöropati ile başvuran olgularda nörobruselloz mutlaka akılda tutulmalıdır.

Gereç ve Yöntem: Kliniğimizde kranial nöropati tanısıyla takipli 62 hastadan nörobruselloz saptanan 5 hasta değerlendirildi.

Bulgular: Hastaların yaşları 16 ile 36 arasında değişmekteydi. Hastaların ikisinde fasiyal sinir, birinde okulomotor sinir, birinde optik sinir diğerinde ise olfaktor sinir tutulumu saptandı. Hastaların biri daha önceden brusella tanılıydı. Diğer 4 hasta yeni tanılıydı ve presentasyonu kranial nöropatidir. Hastaların tamamında brusella aglütinasyon testi ve rose bengal testi müspetti. Hastaların tamamında BOS protein düzeyi artmıştı. Hastaların tamamı tedavi sonrası sekelsiz iyileşti.

Sonuç: Kranial nöropatilerin etiyolojisinde nörobruselloz oldukça nadir olarak karşılaşılmaktadır. Bununla beraber tanıda gecikme tedavide gecikmeye yol açmaktadır. Bu sebeple kranial nöropatiyle başvuran hastalarda özellikle endemik bölgelerde nörobruselloz mutlaka akılda tutulmalıdır.

Anahtar Kelimeler: Nörobruselloz, kranial nöropati



Resim 1. Üçüncü sinir felci. Sol gözde içe bakış felci, midriyatik pupil ve pitozis

[PS-022]

HIV/AIDS Hastalarında Viral Hepatit A, Hepatit B ve Hepatit C Seroprevalansının Araştırılması

Şeyma Topal¹, Özgür Günel¹, Ayşe Şenbaba Kara¹,
Sırrı Süleyman Kılıç²

¹Samsun Üniversitesi Tıp Fakültesi, Enfeksiyon Hastalıkları ve
Klinik Mikrobiyoloji Anabilim Dalı, Samsun

²Sağlık Bilimleri Üniversitesi, Samsun Eğitim ve Araştırma Hastanesi,
Enfeksiyon Hastalıkları ve Klinik Mikrobiyoloji Kliniği, Samsun

Giriş: HIV ile viral hepatit (hepatit B ve hepatit C) koenfeksiyonunun tanımlanması ve klinik yönetiminin eksiksiz yapılması, oluşabilecek mortalite ve morbidite oranını azaltacaktır. HIV ile hepatit B ve hepatit C virüsünün bulaş yollarındaki benzerlikler koenfeksiyon riskini artırmaktadır. Bu çalışmada HIV ile enfekte hastalarda hepatit A, hepatit B ve hepatit C seroprevalansının araştırılması amaçlanmıştır.

Gereç ve Yöntem: Bu çalışmada 2014-2022 yılları arasında Sağlık Bilimleri Üniversitesi, Samsun Eğitim ve Araştırma Hastanesi, Enfeksiyon Hastalıkları Kliniği'nde takibine devam edilen 340 HIV pozitif hasta değerlendirilmiştir. Retrospektif olarak poliklinik kayıtları incelendiğinde toplamda 305 hasta verisine ulaşılmıştır. Bu hastaların anti-HCV, anti-HBs, anti-Hbc IgG, HBsAg ve anti-HAV IgG serolojileri ve koenfeksiyon oranları araştırılmıştır.

Bulgular: Çalışmaya dahil edilen 305 hastanın 262'si (%86) erkek olup (yaş ortalaması 41,3), 43'ü kadın (%14) (yaş ortalaması 42,58) idi. Hastalarımızda HBsAg pozitifliği; %2,65, anti-HBs pozitifliği; %45,9, anti-Hbc IgG pozitifliği; %25,5, anti-HCV pozitifliği; %1,3 ve anti-HAV pozitifliği; %72,2 olarak saptandı (Tablo 1). Anti-HCV pozitif hastaların hiç birinde HCV-RNA pozitifliği saptanmamıştır. Anti-HBs pozitif (136) hastalarımızın 37'sinde (%27,2) doğal bağışıklık saptanırken, 99'unda (%72,8) aşı ile bağışıklık geliştiği saptandı. Çalışmaya dahil edilen hastalar genel olarak değerlendirildiğinde HBV aşılmasıyla sağlanan bağışıklık oranı ise %33,4 olduğu saptanmıştır. HBV serolojisi negatif olan 148 hasta için HBV aşılama programına alınmıştır.

Sonuç: HIV pozitif kişilerde genel olarak HBV koenfeksiyonu oranı %6-13 olarak bildirilmektedir. Bu hastaların belirlenerek HIV ve HBV koenfeksiyonuna yönelik uygun tedavilerin başlanması tedavi başarısı açısından çok önemlidir. Çalışmamızda koenfeksiyon oranı %2,65 olarak çıkmış ve uygun tedavileri başlanmıştır. Sonuç olarak, HIV pozitif hastaların viral hepatitler açısından taranması, hasta olanların uygun tedavisinin yapılması ve seronegatif olanların aşılanarak koruyucu hekimlik uygulamalarının tamamlanması uygun yaklaşım olacaktır.

Anahtar Kelimeler: Hepatit B, hepatit C, HIV

Tablo 1. Hastaların seroloji verileri		
ELISA	Pozitif n (%)	Negatif n (%)
HBsAg	8 (2,65)	293 (97,35)
Anti-HBs	136 (45,9)	160 (54,1)
Anti-Hbc IgG	57 (25,5)	167 (74,5)
Anti-HCV	4 (1,3)	291 (98,7)
Anti-HAV IgG	159 (72,2)	61 (27,8)

[PS-023]

Basit Travma Sonrası Gelişen Nekrotizan Yumuşak Doku Enfeksiyonu Olgusu

Kübra Gögebakan, Fatma Kesmez Can, Handan Alay, Ayşe Albayrak,
Kemalettin Özden

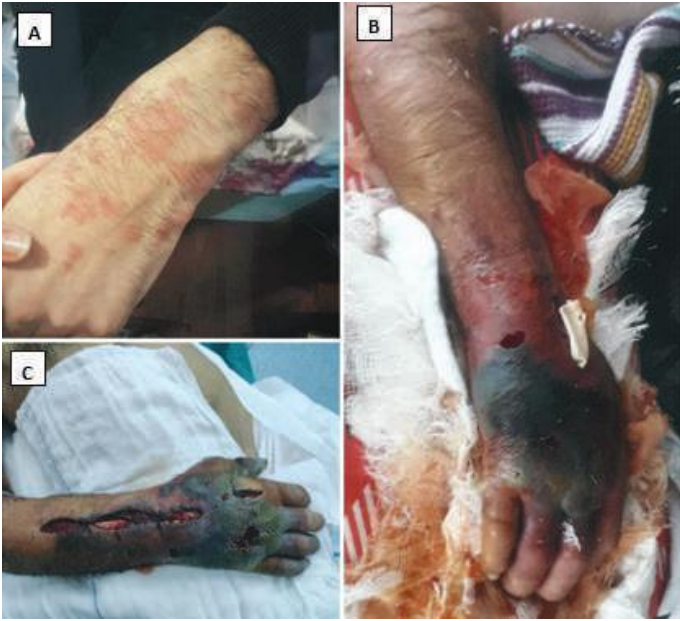Atatürk Üniversitesi Tıp Fakültesi, Enfeksiyon Hastalıkları ve Klinik
Mikrobiyoloji Anabilim Dalı, Erzurum

Giriş: Yumuşak doku enfeksiyonlarından en hızlı ilerleyen tip olan nekrotizan yumuşak doku enfeksiyonları fulminan doku yıkımı, sistemik toksite belirtileri ve yüksek mortalite ile karakterizedir. Uygun tedavi; erken cerrahi müdahale ve antibiyotik tedavisini içermelidir.

Olgu: Bilinen ankilozan spondilit dışında sistemik hastalığı olmayan 37 yaşında erkek hasta sağ el bileğinde başlayan (Resim A) ardından tüm vücuda yayılan döküntü ve bilekte ağrı şikayetleriyle acil servise başvurmuştur. İki yıldır romatoloji kontrolüne gitmeyen ve ankilozan spondilit tedavisi almayan hasta; spondiloartrit deri tutulumu, septik artrit, lupus, vaskülit ön tanılarıyla romatoloji servisine yatırıldı. Hastanın alınan tahlillerinde referans aralığı dışındaki parametreleri şöyleydi: Sedimantasyon: 45 mm/h, beyaz küre: 15 ($10^3/\mu\text{l}$), nötrofil: %84, CRP: 288 mg/l, kreatin 1,6 mg/dl prokalsitonin 19 ng/ml. Döküntüleri cildiye tarafından değerlendirildi, biyopsi yapıldı. Hastanın ağrısının şiddetlenmesi, deri renk değişiminin görülmesi ve ödem artışı olması üzerine tarafımıza danışıldı. Hastanın anamnez ve fizik muayenesi derinleştirildiğinde döküntü ve ağrı şikayetlerinin bir gün önce başladığı, bundan 3 gün önce de kıymık parçasının el dorsal yüzüne battığı ve deri bütünlüğünü bozduğu öğrenildi. Hastanın takipneik (31/dk) ve taşikardik (110/dk) olduğu görüldü. Sağ el ve ön kol ekstensör yüzeyinde büllöz nekroze alanların oluştuğu, ısı artışının eşlik ettiği, parmakların siyanoze olduğu (Resim B) görüldü, krepitasyon alınmıyordu. Hastaya nekrotizan fasiit ön tanısıyla meropenem, vankomisin, klindamisin tedavileri başlandı. Ortopedi tarafından debritleme ve fasyotomi yapıldı, intraoperatif alınan Gram-boyamada Gram-olumlu koklar görüldü, doku kültüründe *S. pyogenes* üremesi oldu. İlk operasyonun ardından nekroze alan artışının devam etmesi (Resim C) üzerine seri debritleme yapıldı; birinci, dördüncü ve beşinci parmakları ampute edildi. Deri grefti için bekleyen hastanın tedavisi hastanemizde sürmektedir.

Sonuç: Nekrotizan yumuşak doku enfeksiyonlarının, predispozan faktörü olmayan genç hastalarda basit travma sonrası bile görülebileceği, biyopsi gibi girişimsel işlemlerin bu durumu agreve edebileceği akılda tutulmalıdır.

Anahtar Kelimeler: Nekrotizan fasiit, yumuşak doku enfeksiyonu



Resim 1. Sağ el ve ön kol

[PS-024]

Bir Semptom İki Hastalık: COVID-19 Pnömonisi ve PCP'nin Eşlik Ettiği Yeni Tanı HIV Enfeksiyonu

Esra Zerdali, Melike Nur Kültür, Rumeysa Gülistan Karaduman,
İnci Yılmaz Nakir, Filiz Pehlivanoğlu

Sağlık Bilimleri Üniversitesi, İstanbul Haseki Eğitim ve Araştırma Hastanesi,
Enfeksiyon Hastalıkları ve Klinik Mikrobiyoloji Kliniği, İstanbul

Giriş: Hem COVID-19 hem Pneumocystis jirovecii pnömonisi (PCP) kuru öksürük ve dispnenin eşlik ettiği, bilateral buzlu cam infiltratları, lenfopeni ve hipoksik pnömoni tablosuyla karşımıza çıkmaktadır. Hastayı değerlendirirken akut semptomla odaklanıp altta yatan hastalığı tanımlayan bulgular göz ardı edilmemelidir. COVID-19 pnömonisi ön tanısıyla interne ettiğimiz hastada eşlik eden fırsatçı enfeksiyonların olduğu yeni tanı HIV/AIDS olgumuzu sunduk.

Olgu: Son bir yıldır dispeptik yakınması olan 36 yaşındaki erkek hasta acil servise genel durum bozukluğu, nefes darlığı ile başvurdu. Hasta kaşektik görünümde olup, solunum sesleri bilateral kabaydı. Toraks bilgisayarlı tomografide (BT), her iki hemitoraksta orta ve alt zonlarda santral ve periferik ağırlıklı yamalı buzlu cam dansiteleri izlendi. COVID-19 pnömonisi lehine olarak yorumlandı. COVID-19 PCR (+) olan hasta desatüre de olması üzerine servise interne edildi. Hasta son 6 aydır yutkunma güçlüğü olduğu ve 15 kg verdiğini belirtti. Dış merkez gastroskopide kandida özefajit tanısının koyulduğu ve bunun üzerine oral flukonazol tedavisi verildiği öğrenildi. Bugüne kadar anti-HIV hiç bakılmadığı farkedildi. Anti-HIV istendi. Yüksek titrede pozitif saptandı. Bunun üzerine göğüs hastalıkları tarafından toraks BT'nin PCP ile uyumlu olabileceği düşünüldü. PaO₂: 49 mmHg (<70 mmHg) olduğu için prednol tedavisi ile birlikte trimetoprim/sulfametaksazol ve flukonazol başlandı. Tetkiklerinde HBSAg (-), anti-HCV (-), HIVRNA: 464 bin kopya/ml, CD4 (+) T-lenfosit sayısı: 2 ul, CD4/CD8: 0,03, CMV-DNA: 103 bin IU/ml, kriptokok antijen (-), beta glukan testi (+),

anti-CMV IgG (+), IgM (+) olarak sonuçlandı. Trimetoprim/sulfametaksazol 21, flukonazol 14'ünde stoplandı. Sağ gözde görmede azalma tarifleyen hastanın göz muayenesinde, görme keskinliği sağ göz 1 mps (metreden parmak sayma) sol göz 0,05 olduğu ve CMV retinitisi ile uyumlu lezyonlarının olduğu belirtildi. İntravenöz (iv) ve intravitreal gansiklovir başlandı. Üç hafta sonrasında tedaviye tenofovir disproksil fumarat/emtrisitabin 1*1 ve dolutegravir 1*1 eklendi, iv gansiklovir yerine oral valgansiklovire geçildi. İntravitreal gansiklovir tedavisi toplamda 3 hafta verildi. Tedavinin 1. ayında CMV-DNA 11 bin IU/ml'ye düştüğü görüldü. Üç ay valgansiklovir tedavisi sonrasında görme keskinliği sağ: 0,65, sol: 0,70 olarak ölçüldü. HIV tedavisinin 1. yılında HIV-RNA: 22 kopya/ml, CD4: 197 (%16), CD4/CD8: 0,46 olan hastanın takibi devam etmektedir.

Sonuç: Pandemi döneminde ateş ve nefes darlığı ile acile başvuran her hastada öncelikle COVID-19 düşünülmeyle birlikte akciğer enfeksiyonlarına neden olabilecek diğer enfeksiyöz etkenler de akılda tutulmalıdır. HIV prevalansının yüksek olduğu ülkemizde fırsatçı enfeksiyonların varlığında mutlaka anti-HIV testi bakılmalıdır.

Anahtar Kelimeler: COVID-19, HIV, PCP

[PS-025]

Hepatit B Çocuk Aşı Takviminin Günümüzdeki Sonuçları

Tuba İlgar¹, Aybegüm Özşahin¹, Sudem Mahmutoğlu Çolak¹,
İlknur Esen Yıldız¹, Uğur Kostakoğlu¹, Yasin Yıldız², Ayşe Ertürk¹

¹Recep Tayyip Erdoğan Üniversitesi Tıp Fakültesi, Enfeksiyon Hastalıkları ve
Klinik Mikrobiyoloji Anabilim Dalı, Rize

²Recep Tayyip Erdoğan Üniversitesi Tıp Fakültesi, Çocuk Sağlığı ve Hastalıkları
Anabilim Dalı, Rize

Giriş: Hepatit B enfeksiyonu, aşılama ile önüne geçilme şansı olan bir hastalıktır. Ülkemizde 1998 yılında hepatit B aşı programı, çocukluk çağı aşı takvimine dahil edilmiş ve 0-6 ay çocuklarda uygulanmaya başlamıştır. Biz de çalışmamızda çocuk aşı takviminde hepatit B aşılamaının yapıldığı yaş grubundaki hastaların antikor yanıtlarını değerlendirdik.

Gereç ve Yöntem: Recep Tayyip Erdoğan Üniversitesi Eğitim ve Araştırma Hastanesi'nde 1 Ocak 2022-1 Ocak 2023 tarihleri arasında anti-HBs tetkiki istenen 1-23 yaş arasındaki hastalar çalışmamıza dahil edildi. Hastaların epidemiyolojik verileri ve HBsAg ve anti-HBs titre sonuçları hastane işletim sisteminden retrospektif olarak tarandı. HBsAg tetkiki olmayan veya pozitif saptanan hastalar ile yabancı uyruklu hastalar çalışmadan çıkarıldı. Anti-HBs titresi ≥ 0 IU/l olan sonuçlar pozitif olarak değerlendirildi. Çalışmanın istatistikleri IBM SPSS Statistics for Windows, Version 22.0 (Armonk, NY: IBM Corp; 2013) programı ile yapıldı. İstatistiksel değerlendirmede Mann-Whitney U testi kullanıldı. P değerinin 0,05'in altında olduğu durumlar istatistiksel olarak anlamlı sonuçlar şeklinde değerlendirildi.

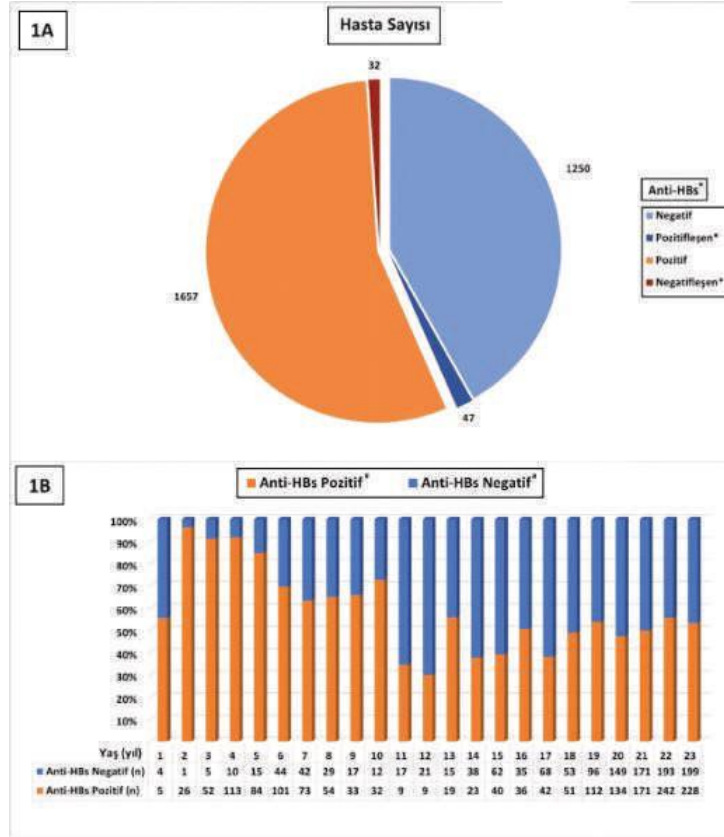
Bulgular: Hastanemizde belirlenen tarih ve yaş aralığında anti-HBs tetkiki istenen 3.280 hastanın sonuçları değerlendirildi. HBsAg tetkiki olmayan 41 hasta, HBsAg pozitif olan 17 hasta, tekrarlayan istemleri olan 189 hasta ve yabancı uyruklu olan 47 hastanın verileri çalışmadan çıkarıldı. 2.986 hastanın verileri değerlendirildi. Hastaların 1.393'ü (%46,7) kadındı. Ortanca yaş 19 yıl (1-23 yıl aralığında) saptandı. Hastaneye ilk başvurularında hastaların 1.689'unun (%56,6) anti-HBs tetkiki pozitifken 1.297'inde (%43,4) negatif saptandı. Anti-HBs testi ilk başvurusunda pozitif saptanan hastaların 32'sinde (%1,9) son başvurusunda test negatif saptanmıştı. Anti-HBs testi ilk başvuruda negatif saptananların 47'sinde (%3,6) ise son başvurusunda pozitifleşmişti (Grafik 1). Yaşlara göre anti-HBs pozitifliği %30 ile %96,3 arasında değişiyordu (Grafik 1). Sıra ortalamaları dikkate

alındığında ilk başvurusunda anti-HBs testi negatif saptanan grubun yaşlarının, pozitif saptanan gruba göre daha fazla olduğu görüldü ($p<0,001$) (Tablo 1).

Sonuç: Çalışmamızda çocuk aşı programıyla hepatit B aşılama programının yapıldığı düşünülen hastaların yaklaşık yarısında bağışıklık gelişmediği görülmüştür. Bununla beraber bağışıklığı olmayan hastaların sadece %3,6'sının sonraki

başvurusunda antikor yanıtı alındığı saptanmıştır. Hepatit B aşı programıyla beraber antikor yanıtı gelişip gelişmediğinin kontrol edilmesi, anti-HBs negatif saptananlara tekrar aşılama yapılması, aşılama sonrasında da antikor yanıtının takip edilmesinin önerilmesi unutulmamalıdır.

Anahtar Kelimeler: Bağışıklık, çocuk aşı takvimi, hepatit B



Grafik 1. Hastaların anti-HBs tetkiklerinin sonuçları (1A) ve yaşlara göre dağılımları (1B)

*Hastaların son başvurularındaki anti-HBs sonuçları; Pozitifleşen: İlk başvurusunda anti-HBs testi negatif saptanan ve sonraki kontrollerinde pozitifleşen hastalar, Negatifleşen: İlk başvurusunda anti-HBs testi pozitif saptanan ve sonraki kontrollerinde negatifleşen hastalar.

#Hastaların ilk başvurularındaki anti-HBs sonuçları

Tablo 1. Hastaların yaş ortalamalarının ilk başvurularında saptanan anti-HBs sonucu değişkenine göre U testi tablosu						
Anti-HBs sonucu*	N	Medyan yaş (min-maks) (yıl)	Sıra ortalaması	Sıra toplamı	U	p#
Negatif	1.297	20 (1-23)	1629,8	2113849,0	918537,0	<0,001
Pozitif	1.689	19 (1-23)	1388,8	2345742,0		

*Hastaların ilk başvurularında saptanan anti-HBs sonuçları. #p değeri 0,05'in altındaki değerler istatistiksel açıdan anlamlı olarak değerlendirilmiştir.

[PS-026]

COVID-19 Pandemisi Öncesinde ve Sırasında Vankomisin Dirençli Enterokok Sürveyansının Değerlendirilmesi

İsmail Necati Hakyemez, Merve Sefa Sayar, Mustafa Özgür Akça, Çınar Öztürk, Sibel Yorulmaz Göktaş, Ali Asan

Sağlık Bilimleri Üniversitesi, Bursa Yüksek İhtisas Eğitim ve Araştırma Hastanesi, Enfeksiyon Hastalıkları ve Klinik Mikrobiyoloji Kliniği, Bursa

Giriş: Vankomisine dirençli enterokoklar (VRE), hastane enfeksiyonları etkeni olabilen özellikle yüksek oranda çevresel kontaminasyon yaratarak hastanelerde hızla yayılabilen bakterilerdir. Antibiyotiklerin uzun süre ve uygunsuz kullanımı kolonize hastalarda artışa sonrasında da mortalitesi yüksek enfeksiyonlara neden olabilmektedirler. Bu çalışmanın amacı özellikle antibiyotiklerin yaygın ve uygunsuz kullanıldığı COVID-19 pandemisi öncesinde ve sırasında VRE taşıyıcılığını karşılaştırmaktır.

Gereç ve Yöntem: Enfeksiyon kontrol ekibi tarafından hastanemiz yoğun bakım ünitelerinde (YBÜ) haftalık rektal sürüntü kültürleri ile VRE kolonizasyon sürveyansı yapılmaktadır. COVID-19 pandemisi öncesinde (Mart 2018-Şubat 2020) ve sırasında (Mart 2020-Şubat 2022) YBÜ'lerde yatan hastalardan saptanan rektal VRE taşıyıcılığı izolatları (*Enterococcus faecium*) kayıt altına alınmış ve SPSS 26.0 programı kullanılarak veriler analiz edilmiştir.

Bulgular: Çalışmaya alınan 6.540 hastanın 157'sinde (%2,4) VRE pozitifliği saptanmıştır. VRE pozitifliği olan olguların olmayanlara göre daha ileri yaşta gözlenmesi anlamlı bulunmuştur ($p<0,05$). Cinsiyet ve COVID-19 pandemi sırası dönemin VRE pozitifliği üzerine etkisi saptanmamıştır (Tablo 1). Hastaların 2.130'u (%32,6) COVID-19 pandemi öncesi döneme aitti. COVID-19 pandemi döneminde öncesine göre iki katın üzerinde yoğun bakım hasta sayısı dikkat çekiciydi. Her iki dönemde yaş, cinsiyet ve VRE taşıyıcılığı açısından anlamlı bir ilişki saptanmamıştır (Tablo 1).

Sonuç: VRE pozitif olguların daha ileri yaşta görülmesi anlamlıdır. COVID-19 pandemi döneminde artan hasta yoğunluğu ve uygunsuz antibiyotik yüküne rağmen VRE taşıyıcılığında anlamlı bir değişiklik saptanmamıştır. Bu durum sürveyans çalışmalarının sürdürülmesinin ve enfeksiyon kontrol önlemlerine uyumun izlenmesinin VRE kontrolünde etkili olduğunu düşündürmektedir.

Anahtar Kelimeler: *Enterococcus faecium*, nozokomiyal enfeksiyonlar, vankomisin direnci

VRE taşıyıcılık	Taşıyıcılık var (n=157)	Taşıyıcılık yok (n=6383)	P değeri
Yaş*	72,25±14,88	68,71±16,03	0,006
Cinsiyet (erkek)	77 (%49)	3.563 (%55,8)	0,091
COVID-19 sırası dönem	104 (%66,2)	4.306 (%67,5)	0,748
COVID-19	Öncesi dönem (n=2130)	Sırası dönem (n=4410)	P değeri
Yaş*	68,81±16,99	68,79±15,51	0,96
Cinsiyet (erkek)	1201 (%55,3)	2439 (%56,4)	0,43
VRE taşıyıcılığı	53 (%2,49)	104 (%2,36)	0,73

* Ortalama ± standart sapma

[PS-027]

Hastane Enfeksiyonu Nadir Bir İntraabdominal Apse Etkeni: *Candida kefyr* (*Kluyveromyces marxianus*)

Elif Doğan, Cemal Bulut, Cumhuriyet Artuk

Sağlık Bilimleri Üniversitesi Gülhane Tıp Fakültesi, Enfeksiyon Hastalıkları ve Klinik Mikrobiyoloji Anabilim Dalı, Ankara

Giriş: Fungal enfeksiyonlar artan sıkları, yüksek mortalite oranlarıyla karşımıza büyük bir sağlık sorunu olarak çıkmaktadır. Özellikle *Candida* türlerinin neden olduğu kan dolaşımı enfeksiyonları önemli bir hastane enfeksiyonu yükü oluşturmaktadır. *Candida albicans* halen baskın olmasına rağmen literatür verilerine göre *non-albicans* spp. insidansında son yıllarda artış kaydedilmiştir. *Candida* spp.'lerin saptanma sıklığının artmasında şüphesiz ki çoklu komorbiditeye sahip hasta sayısının artması, girişimsel yöntemlerin artması, yatış sürelerinin uzaması ve geniş spektrumlu antibiyotik kullanılması etkili olmuştur. Sıklığı artan türlerden biri *Candida kefyr*'dir; otomatize sistemlerde eşeyli formu olan *Kluyveromyces marxianus* olarak raporlanabilmektedir. Ülkemizde yapılmış 6 yıllık çok merkezli bir çalışmada kandidemi olgularının %43,6'sında *Candida albicans* saptanırken %1,6'sında *Candida kefyr*'in etken olduğu görülmüştür. Dünyada kandidemi olgularına bakıldığında ise Fransa'da 12 yıllık çalışmada *C. kefyr* sıklığı %22, Kanada'da 10 yıllık çalışmada ise %0,4 bildirilmiştir. Olgumuzda nadir bir hastane enfeksiyonu etkeni olan *Candida kefyr* ilişkili bir hastane enfeksiyonunu sunmayı amaçladık.

Olgu: Seksen üç yaşında kadın hasta; bir hafta önce koledokolitiazis tanısıyla endoskopik retrograd kolanjiyopankreatografi (ERCP) yapılmıştı. Hastada koroner arter hastalığı ile inguinal herniektomi ve kolesistektomi öyküsü vardı. Hastanın ERCP sonrasında, karın ağrısı şikayeti nedeniyle çekilen bilgisayarlı tomografisinde koledokt perforasyonu/pankreatit şüpheli olarak değerlendirildi. Yatışının ilk gününde hipotansif ve takipneik seyretmesi üzerine yoğun bakım ünitesine yatırıldı. Takibinde entübe edildi; ateşi oldu ve akut faz reaktanlarında artış saptandı. Girişimsel radyoloji tarafından enfeksiyon kontrolünü sağlamak amacıyla, ultrasonografide görülen; Morrison boşluğundaki şüpheli koleksiyon alanına eksternal drenaj kateteri takıldı. Aynı gün hastaya piperasilin tazobaktam ve teikoplanin tedavisi başlanmıştı. Klinik yanıt alınamaması üzerine 3. gününde tedavi meropenem ve amikasin olarak revize edildi. Genel durumda bozulma görülmesi neticesinde antimikrobiyal tedaviye ampirik olarak tigesiklin eklendi. İşlem sırasında alınan apse aspirat kültüründe *C. kefyr* izole edildi. Ateşi devam eden hastaya 17. gününde kaspofungin tedavisi başlandı. Hasta 19. gününde eks oldu. İlerleyen günlerde hastanın kan ve idrar kültüründe *C. kefyr* saptandı.

Sonuç: Hastane enfeksiyonları içerisinde kandidemi olguları yüksek mortalite oranıyla önemli bir yer almakta olup kötüleşen bir hastada doğru kültürde saptanan *Candida* spp.; hastanın laboratuvar tetkikleri haricinde uzun hastane yatışı, geniş antimikrobiyal tedavi, kateter varlığı, başka bölgede izole edilmiş *Candida* spp. varlığı gibi risk faktörleri dahilinde değerlendirilmelidir. Antifungal tedavisi ve süresi açısından ileri çalışmalara ihtiyaç duyulmaktadır.

Anahtar Kelimeler: Hastane enfeksiyonu, *Candida kefyr*

[PS-028]

Hellp Sendromu Ön Tanılı Bruselloz Olgusu**Nur Bahar Oğuz¹, Hakan Güzem¹, Tayyar Tarcan², Şaban İncecik¹**¹Van Yüzüncü Yıl Üniversitesi Dursun Odabaş Tıp Merkezi, Enfeksiyon Hastalıkları ve Klinik Mikrobiyoloji Anabilim Dalı, Van²Bitlis Devlet Hastanesi, Enfeksiyon Hastalıkları ve Klinik Mikrobiyoloji Kliniği, Bitlis

Giriş: Bruselloz, Gram-olumsuz kokobasiller ile oluşan sistemik zoonotik bir enfeksiyon hastalığıdır. Ateş, terleme, halsizlik, iştahsızlık, baş ağrısı ve sırt ağrısı gibi non-spesifik semptomlarla seyrederek Bruselloz vücudun herhangi bir organını veya sistemini tutabilir. Bu olgumuzda hellp sendromu ön tanılı bruselloz hastasını sunmayı amaçladık.

Olgu: Otuz iki yaşında 26 haftalık gebe hasta 3 gündür olan halsizlik ve ateş nedeniyle dış merkeze başvurdu. Dış merkez rutinlerinde karaciğer enzim yüksekliği ve pansitopeni olunca HELLP sendromu ön tanısıyla hastanemize sevk edilmiş, acil sezaryen yapıldı. Operasyon sonrası ateşlerin devam etmesi nedeniyle tarafımıza danışıldı. Hastanın fizik muayenesinde genel durumu orta, bilinç açık, oryante ve koopereydi. Ateş: 38,5 °C, diğer vitaller stabildi. Fizik muayene doğaldı. Laboratuvar bulgularında lökosit (beyaz küre): 3.100/mm³, hemoglobin (HGB): 8,5 g/dl, platelet (PLT): 60.000 U/l, C-reaktif protein (CRP): 84 mg/l, aspartat aminotransferaz (AST): 329 U/l, alanin aminotransferaz (ALT): 82 U/l, laktat dehidrogenaz (LDH): 352 U/l, D-dimer: 9,4 ug/ml, fibrinojen 102 mg/dl idi. Hastanın abdomen ultrasonografisinde hepatosplenomegali saptandı. Brucella Wright testi 1/1.280 olması ve kan kültüründe *Brucella* spp. üremesi üzerine tarafımızca devralındı ve rifampisin ve doksisisiklin tedavisi başlandı. Brusella enfeksiyonuna bağlı hemofagositik sendrom açısından kemik iliği aspirasyon biyopsisi yapıldı, hemofagositik hücre saptanmadı. Yatışının 5. gününde laboratuvar değerleri normale geldi, ateşleri düştü.

Sonuç: Brusellozda bakterinin tüm sistemleri tutabilmesi sebebiyle çok farklı klinik tablolar oluşabilir. Türkiye gibi hastalığın endemik olduğu ülkelerde, bruselloz tanısı akılda tutulmalıdır. Hematolojik bulgulara da neden olan TTP, HÜS, HELLP sendromu ayırıcı tanıda akılda tutulmalıdır.

Anahtar Kelimeler: Bruselloz, HELLP sendromu, pansitopeni

[PS-029]

Kliniğimize Periferik Lenfadenopati ile Başvuran Erişkin Hastaların İrdelenmesi**Enes Telli, Hidayet Akkar, Sinan Çetin, Meltem Arzu Yetkin**

Giresun Üniversitesi Tıp Fakültesi, Enfeksiyon Hastalıkları ve Klinik Mikrobiyoloji Anabilim Dalı, Giresun

Giriş: Lenfadenopati (LAP) birçok hastalığın ilk bulgusu olabilmektedir. Sebepleri arasında enfeksiyöz ve malign süreçler ön plandadır, ek olarak otoimmün hastalıklar ve diğer çeşitli hastalıklar yer alır. Etiyolojisi hızlı ayırt etmek özellikle malignite grubunda prognozu etkilemektedir. Çalışmamızda, polikliniğimize LAP şikayetiyle başvuran hastaların özelliklerinin irdelenmesi amaçlanmıştır.

Gereç ve Yöntem: Çalışma Giresun Eğitim ve Araştırma Hastanesi'nde gerçekleştirildi. 01.01.2022 ve 31.12.2022 tarihleri arasında hastanemiz enfeksiyon hastalıkları ve klinik mikrobiyoloji polikliniğine, periferik LAP ile başvuran erişkin (18 yaş üstü) hastalar çalışmaya dahil edildi. Daha önceden

bilinen LAP yapabilen hastalığı olanlar (enfeksiyon, malignite gibi) çalışma dışında bırakıldı. Hastaların verileri hastane veri tabanı sistemi üzerinden retrospektif olarak toplandı. Hastaların demografik verileri, tanıya yönelik laboratuvar, radyolojik ve histopatolojik inceleme verileri ve nihai tanıları hazırlanan formlara kaydedildi. Hastaların tanıları enfeksiyon, malignite, diğer çeşitli hastalıklar ve non-spesifik benign etiyoloji olmak üzere dört başlıkta toplandı.

Bulgular: Çalışmaya LAP etiyolojisi kesinleşen toplam 55 hasta dahil edildi. Hastaların ortalama yaşı 36 (18-91) ve %49'u (n=27) erkekti. LAP bölgeleri sıklık sırasına göre submandibuler (n=12, %21,8), multipl (n=12, %21,8), inguinal (n=10, %18,1), servikal (n=10, %18,1), aksiller (n=7, %12,7), supraklaviküler (n=3, %5,4) ve oksipital (n=1, %1,18) bölgedeydi. Elli iki hastaya ultrasonografi görüntülemesi yapıldı ve en sık bulgu olarak (n=42, %76,3) yağlı hiluslu belirgin, kortikal kalınlığı artmış reaktif LAP şeklinde izlendi. On dokuz hastaya eksizyonel (n=19, %34,5), 11 hastaya ince iğne aspirasyon biyopsisi (n=11, %20) ve 2 hastaya tru-cut (n=2, %3,6) olmak üzere toplam 32 hastaya biyopsi yapıldı. Etiyolojileri non-spesifik benign (n=24, %43,6), enfeksiyöz (n=21, %38,1), malignite (n=7, %12,7) ve diğer hastalıklar (n=3, %5,4) olarak sonuçlandı. Hastaların tanınan dağılımı Tablo 1'de gösterilmiştir. Enfeksiyöz ve malign etiyoloji saptanan hastaların oluşturduğu alt grup analizinde, yaş, LAP çapı, beyaz küre, lenfosit sayısı, nötrofil sayısı, hemoglobin, PLT, CRP değişkenleri arasında istatistiksel anlamlı fark saptanmadı (p>0,05).

Sonuç: LAP'nin görülme sıklığı, etiyolojik dağılımı ve klinik bulguları, demografik ve çevresel değişiklikler nedeniyle farklılık gösterebilir. Hem mikrobiyolojik hem de patolojik çalışmalar için genellikle lenf nodu biyopsisi gerektirir. Çalışmamızda tanınan değerlendirilmede büyük oranda benign etiyolojiler çıkmıştır, biyopsi uygulanma oranı yüksek saptanmıştır. Hastaların malign etiyolojisi ayırmada USG ve temel laboratuvar testlerinin yeterli katkı sağlamadığı saptanmış olup, histopatolojik incelemenin öneminin yüksek olduğu düşünülmüştür.

Anahtar Kelimeler: Erişkin, lenfadenopati

Tablo 1. LAP etiyolojisi kesinleştirilen 55 hastanın tanınan dağılımı

Etiyoloji	Hasta sayısı	Hasta yüzdesi
Enfeksiyöz	21	%38
Tüberküloz	6	%10
HIV	5	%9
Toksoplazma	2	%3
Üretrit	2	%3
Deri-yumuşak doku enfeksiyonu	1	%1
Dış kökenli enfeksiyon	1	%1
Epididimoorşit	1	%1
ÜSYE	1	%1
Apse	1	%1
Vajinit	1	%1
Malignite	7	%12
Metastaz	4	%7
Non-Hodgkin lenfoma	2	%3
Hodgkin lenfoma	1	%1
Diğer	3	%5
COVID-19 aşı sonrası	1	%1
Tiroidit	1	%1
Sarkoidoz	1	%1
Non-spesifik benign	24	%43

[PS-030]

COVID-19 Tanısında Elabela, Visfatin ve Chemerin Biyobelirteçlerinin Rolünün Değerlendirilmesi

Çiğdem Mermutluoğlu¹, Erdal İnci¹, Recep Tekin¹,
Revşa Evin Canpolat Erkan²

¹Dicle Üniversitesi Tıp Fakültesi, Enfeksiyon Hastalıkları ve Klinik Mikrobiyoloji
Anabilim Dalı, Diyarbakır

²Dicle Üniversitesi Tıp Fakültesi, Tıbbi Biyokimya Anabilim Dalı, Diyarbakır

Giriş: Bu çalışmada COVID-19 tanılı hastalarda elabela, visfatin ve chemerin biyobelirteçlerinin tanıda faydalı olup olmayacağını ortaya konması amaçlanmıştır.

Gereç ve Yöntem: Çalışmaya 1 aylık periyotta, real-time PCR SARS-CoV-2 pozitifliği tespit edilen 18 yaş ve üzeri 33 hasta dahil edildi. Hastalardan COVID-19 tanısı aldıkları ilk gün kan örnekleri alınarak; elabela, visfatin, chemerin ile lenfosit, platelet, ferritin, CRP, ALT, AST değerleri çalışıldı. Ayrıca 30 sağlıklı bireyden kontrol grubu için kanlar alındı. Hastalarda ilk gün ölçülen elabela, visfatin ve chemerin değerleri, hem kontrol grubunda ölçülen değerleri ile hem de hastalarda ölçülen lenfosit, platelet, ferritin, CRP, ALT, AST değerleri ile karşılaştırıldı.

Bulgular: COVID-19 hastalarında ölçülen visfatin düzeyleri, kontrol grubuna göre anlamlı olarak yüksek saptandı. Elabela ve chemerin düzeyleri açısından ise gruplar arasında anlamlı farklılık saptanmadı. Hasta grubunda chemerin ve visfatin düzeyleri açısından anlamlı pozitif korelasyon saptanırken, elabela-chemerin ve elabela-visfatin düzeyleri arasında ise anlamlı negatif korelasyon belirlendi. Elabela, visfatin ve chemerin değerleri ile lenfosit, platelet, ferritin, CRP, ALT, AST değerleri arasında ise anlamlı korelasyon saptanmadı.

Sonuç: COVID-19 hastalarında, elabela ve chemerin aksine visfatin düzeyi ölçümünün faydalı olabileceği gözükmektedir. COVID-19 gibi enflamatuvar yanıtın ön planda olduğu bir hastalıkta, yeni enflamatuvar biyobelirteçlerin tanıda faydalı olabileceğini düşünmekteyiz. Bu konuda yapılacak yeni çalışmalara ihtiyaç vardır.

Anahtar Kelimeler: Elabela, visfatin, chemerin

Tablo 1. Biyobelirteçlerin korelasyon durumları

	Pearson veya Spearman korelasyonu		Sonuç
	r, korelasyon katsayısı	p değeri	
Elabela - Chemerin	-0,348	0,047	Negatif yönde bir ilişki var. Elabela artarken chemerin azalmıştır.
Elabela - Visfatin	-0,361	0,039	Negatif yönde bir ilişki var. Elabela artarken visfatin azalmıştır.
Chemerin - Visfatin	0,415	0,016	Pozitif yönde ilişki var. Chemerin artarken visfatin de artmıştır.
Elabela - Platelet	0,343	0,050	Pozitif yönde ilişki var. Elabela artarken platelet artmıştır.
Elabela - AST	-0,437	0,011	Negatif yönde ilişki var. Elabela artarken AST azalmıştır.

[PS-033]

M184V/I Mutasyonu olan HIV-1 ile Yaşayan Kişilerde Gerçek Yaşam Çalışmalarında Dolutegravir + Lamivudin'in Etkililiği: Sistematik Değerlendirme ve Meta-analiz

Madhusudan Kabra¹, Tristan J. Barber², Clotilde Allavena³, Anne Geneviève Marcelin⁴, Simona Di Giambenedetto⁵, Juan Pasquau⁶, Nicola Gianotti⁷, Matthew Turner⁸, Cale Harrison⁸, Tammy Wynne⁸, Gustavo Verdier⁹, Chris Parry¹, Bryn Jones¹, Chinyere Okoli¹, Julie Priest¹⁰, Emilio Letang¹¹, Buket Aypar¹²

¹ViiV Sağlık Hizmetleri, Brentford, BK

²Ian Charleson Day Centre, Royal Free London NHS Foundation Trust; Küresel Sağlık Enstitüsü, Londra Koleji Üniversitesi, Londra, İngiltere

³CHU Hôtel-Dieu, Nantes, Fransa

⁴Hôpital Pitié-Salpêtrière, Paris, Fransa

⁵Fondazione Policlinico Universitario Agostino Gemelli IRCCS and Università Cattolica del Sacro Cuore, Roma, İtalya

⁶Virgen de las Nieves Üniversite Hastanesi, Granada, İspanya

⁷IRCCS Ospedale San Raffaele, Milan, İtalya

⁸HEOR Ltd, Cardiff, İngiltere

⁹ViiV Healthcare, Montréal, Kanada

¹⁰ViiV Healthcare, Durham, ABD

¹¹ViiV Healthcare, Madrid, İspanya

¹²GSK, İstanbul, Türkiye

Giriş: Anti-retroviral rejimler, ilacın bileşenlerine karşı bilinen direnç veya direnç şüphesi varlığında genel olarak önerilmez, ancak tedavi seçenekleri düşünülürken geçmiş direnç sonuçları her zaman mevcut değildir. Dolutegravir/Lamivudin'e (DTG/3TC) geçişi değerlendiren faz 3 çalışmalarda, geçmiş direnç sonuçlarının yokluğu (n=294; havuzlanmış TANGO/SALSA) veya bilinen M184V/I mutasyonlarının (TANGO, n=4; SALSA, n=5) varlığı virolojik etkililiği etkilememiştir. Bu meta-analiz, geçmişte M184V/I RNA mutasyonu olan ve virolojik olarak baskılanmış ve DTG+3TC'ye tedavi değişikliği yapılmış HIV-1 ile yaşayan (PLHIV) kişilerden 24, 48 ve 96.

haftalardaki virolojik başarısızlığı (VF) gösteren gerçek yaşam verilerini analiz etmektedir.

Gereç ve Yöntem: "Preferred Reporting Items for Systematic Reviews and Meta-analysis guidelines" kuralları çerçevesinde sistematik bir literatür taraması yapılmıştır. Embase®, Ovid MEDLINE®, MEDLINE® In-Process ve Cochrane (Ocak 2013-Mart 2022) ve ilgili kongre arşivleri (2016-2021), DTG+3TC alan PLHIV için virolojik sonuçları bildiren gerçek yaşam çalışmaları için taranmıştır. M184V/I'nın DTG+3TC etkililiği üzerindeki etkisini değerlendiren randomize kontrollü çalışmaları (RCT'ler) belirlemek için hedefe yönelik bir literatür incelemesi yapılmıştır. DTG+3TC başlangıcından önce geçmiş M184V/I mutasyonlarını bildiren popülasyonlar için çalışmalar taranmıştır. Sabit ve randomize-etki modeli analizleri, gerçek yaşam çalışmalarından yapılmıştır (birincil hedef). Duyarlılık analizleri, RCT verileri (ikincil amaç) kullanılarak gerçekleştirilmiştir.

Bulgular: Sistematik literatür taraması yoluyla tanımlanan 3.492 yayın ve 198 konferans özetinden 5 gerçek dünya çalışması tüm arama kriterlerini karşılanmış ve analiz edilmiştir; hedeflenen literatür taraması ayrıca 5 ilgili RCT tanımlamıştır. Her bir zaman noktasında birkaç VF ve tedavide ortaya çıkan direnç mutasyonu kaydedilmemiştir (Tablo 1). Yirmi dört, 48 ve 96 haftalarda VF ile geçmiş M184V/I'lı PLHIV'nin randomize-etki modeli tahmin edilen oranları (%95 GA) gerçek dünya çalışmalarında düşük [0,01 (0,00-0,14), 0,03 (0,01-0,08), ve 0,04 [0,01-0,7), sırasıyla] ve 48. haftadaki RCT'ler [0,01 (0,00-0,04)]; 24. ve 96. haftalarda sıfır VF olayı bildiren RCT'ler için ortak etkiler modeli tahminleri, sırasıyla 0,00 (0,00-0,02) ve 0,00'dir (0,00-0,03). Tüm çalışmaların dahil edilmesi, tahminleri önemli ölçüde etkilemeden örneklem büyüklüğünü artırmıştır.

Sonuç: Genel M184V/I insidansı düşük olmasına rağmen, geçmiş M184V/I varlığının DTG+3TC kullanan PLHIV ile yapılan gerçek yaşam çalışmaları, RCT'lerden duyarlılık analizlerinde olduğu gibi, 96 hafta boyunca düşük VF insidansını tanımlamıştır. Bilinen direnç mutasyonları olan PLHIV'de tanımlanmamasına rağmen, bu meta-analiz, geçmişte tamamlanmamış PLHIV'de veya bilinen M184V/I'nın yanlışlıkla kaçırıldığı durumlarda DTG+3TC ile sonuçlar hakkında güven verici veriler sağlamaktadır.

Anahtar Kelimeler: Dolutegravir/lamivudin, gerçek yaşam, ikili tedavi rejimi

Tablo 1. Gerçek dünya çalışmalarında ve RCT'lerde DTG+3TC alan ve M184V/I olan PLHIV için VF tanımlarının ve sonuçlarının özeti					
Çalışma (kohort)	Değişim öncesi PLHIV'de M184V/I n/N (%)	M184V/I tanımlama metodu	VF kontrol zamanı, hafta	VF sonuçları, n/N (%)	VF tanımı
Gerçek yaşam çalışmaları					
Hocqueloux 2021 (Dat'AIDS)	105/695 (15,11)	RNA ve proviral DNA genotipleri (havuzlanmış)	24	1/105 (0,95)	İki kez art arda doğrulanmış VL >50 k/ml ya da 1 VL >200 k/ml
			48	2/105 (1,90)	İki kez art arda doğrulanmış VL >50 k/ml ya da 1 VL >200 k/ml
			96	2/105 (1,90)	İki kez art arda doğrulanmış VL >50 k/ml ya da 1 VL >200 k/ml
Santoro 2021 (LAMRES)	36/533 (6,75)	RNA ve proviral DNA genotipleri	24	2/36 (5,56)	İki kez art arda doğrulanmış VL >50 k/ml ya da 1 VL >200 k/ml
			48	2/36 (5,56)	2 kez art arda doğrulanmış VL >50 k/ml ya da 1 VL >200 k/ml
			96	3/36 (8,33)	2 kez art arda doğrulanmış VL >50 k/ml ya da 1 VL >200 k/ml
Borghetti 2021 (ODOACRE)	48/669 (7,17)a	Historical genotypes; RNA ya da proviral DNA belirtilmemiş	24	0/45	1 VL ≥1.000 k/ml ya da artarda 2 VL ≥50 k/ml
			48	1/45 (2,22)	1 VL ≥1.000 k/ml ya da art arda 2 VL ≥50 k/ml
			96	2/45 (4,44)	1 VL ≥1.000 k/ml ya da art arda 2 VL ≥50 k/ml
Galizzi 2020 (NR)	47/174 (27,01)b	Başlangıçta RNA ya da proviral DNA genotipleri (değişim öncesi)	24	-	Artarda iki VL >50 c/ml ya da ART değişimini takiben 1 VL >50 k/ml ya da 1 VL >50 k/ml
			48	1/47 (2,13)	Artarda iki VL >50 c/ml ya da ART değişimini takiben 1 VL >50 k/ml ya da 1 VL >50 k/ml
			96	-	Artarda iki VL >50 c/ml ya da ART değişimini takiben 1 VL >50 k/ml ya da 1 VL >50 k/ml
Hidalgo-Tenorio 2019 (DOLAMA)	4/178 (2,25)	Başlangıç RNA genotipi	24	-	Ardışık iki VL >50 k/ml
			48	1/4 (25,00)	Ardışık iki VL >50 k/ml
			96	-	Ardışık iki VL >50 k/ml
RCT'ler					
ART PRO	21/41 (51,22)	Historical DNA genotype	24	0/21	VL ≥50 k/ml
			48	0/21	VL ≥50 k/ml
			96	0/21	VL ≥50 k/ml
SOLAR 3D	50/100 (50,00)	Historical genotypes; RNA ya da proviral DNA belirtilmemiş	24	-	VL ≥50 k/ml
			48	1/50 (2,00)	VL ≥50 k/ml
			96	-	VL ≥50 k/ml
TANGO	4/322 (1,24)	Proviral DNA genotipi	24	0/4c	VL ≥200 k/ml ardından VL ≥50 k/ml
			48	0/4	VL ≥200 k/ml ardından VL ≥50 k/ml
			96	-	VL ≥200 k/ml ardından VL ≥50 k/ml
DOLULAM	17/27 (62,96)	RNA ve proviral DNA genotipleri	24	0/17	VL >50 k/ml
			48	0/17	VL >50 k/ml
			96	0/17	VL >50 k/ml
SALSA	5/192 (2,60)	Proviral DNA genotipi	24	-	VL ≥40 k/ml ve/veya belirlenmiş viral yük
			48	1/5 (20,00)d	VL ≥40 k/ml ve/veya belirlenmiş viral yük
			96	-	VL ≥40 k/ml ve/veya belirlenmiş viral yük

ART: Antiretroviral tedavi, DTG: Dolutegravir, NR: Bildirilmemiş, PLHIV, HIV-1 ile yaşayan bireyler, RAM: Direnç ilişkili mutasyon, RCT: Randomize kontrollü çalışma, 3TC: Lamivudin, VF: Viral başarısızlık, VL: Viral yük, a) Analiz için VF olan bireylerde M184V/I'lı bireylerin oranı kullanılmıştır (M184V/I'lı n=45 birey), b) Varsayım: İki grupta mevcut geçiş öncesi genotip direnci verileriyle N=220 toplam PWH'den M184V/I ile n=60 PWH bildirilmiş, ancak spesifik olarak DTG+3TC için bildirilmemiştir. M184V/I içeren Tablo 1, DTG+3TC (n=174) ile diğer gruptaki (n=46) PLHIV oranına göre hesaplanmıştır, c) Varsayım: Yirmi dördüncü hafta bildirilmemiş, ancak 48. haftaya kadar VF bildirilmemiştir. d) VF'ler ve tedavinin bırakılması direkt olarak bildirilmemiş; çalışma n (%) VL <40 k/ml ve belirlenemeyen viral yük bildirmiş ve burada katılımcıda VL <40 ml kalitatif viral yük saptanmıştır.

[PS-035]

Ampütasyonu Kabul Etmeyen *Streptococcus agalactiae* Kaynaklı Yumuşak Doku Enfeksiyonu Olgusu

Kültürel Güngör

Sultan 1. Murat Devlet Hastanesi, Enfeksiyon Hastalıkları ve Klinik Mikrobiyoloji Kliniği, Edirne

Giriş: *Streptococcus agalactiae* barsak ve vajinal florada kolonize olabilen Gram-olumlu kapsüllü bir bakteridir. Yenidoğanlarda, gebelerde ve altta yatan kronik hastalığı olan erişkin bireylerde menenjit, sepsis, deri ve yumuşak doku enfeksiyonları, pnömoni, üriner sistem enfeksiyonu ve postpartum endometrit gibi enfeksiyonlara neden olabilir. Burada ampütasyonu kabul etmeyen, medikal tedaviyle kısmi yanıt alınan *Streptococcus agalactiae* ilişkili yumuşak doku enfeksiyonu olgusu sunulmuştur.

Olgu: Bilinen diabetes mellitus ve periferik arter hastalığı tanısı olan 46 yaşında erkek hasta; diyabetik ayak yarası ile en son bir yıl önce tedavi aldı, ampütasyon önerildi ancak hasta kabul etmedi. Hasta sağ tibia ön yüzde üç gündür olan kızarıklık, şişlik ve pürülan akıntılı fistüle yara ile polikliniğe başvurdu. Ateş yüksekliği olmayan ve diğer vital bulguları normal olan hastanın beyaz küre sayısı (WBC): 14.380/mm³, C-reaktif protein (CRP): 290 mg/l, eritrosit sedimentasyon hızı (ESR): 70 mm/saat olarak tespit edilmesi üzerine hasta servise yatırıldı. Tedavi öncesi eş zamanlı iki şişe kan kültürü ve aspirat kültürü alındı. Ampisilin-sulbaktam 4x1,5 gram intravenöz (İV) ve siprofloksasin 3x400 miligram İV tedavisi başlandı. Hastaya diz altı ampütasyon önerildi. Ancak hasta kabul etmedi. Alınan kan kültüründe üreme olmadı. Aspirat kültürünün Gram-boyamasında bol lökosit görüldü ve kültüründen *Streptococcus agalactiae* izole edildi. Yapılan antibiyogramda benzilpenisilin ve levofloksasin duyarlı, trimetoprim-sülfametoksazol dirençli bulundu. Antibiyograma göre siprofloksasin kesildi. Antibiyoterapinin üçüncü gününde belaz küre: 10.800/mm³, CRP: 55 mg/l, ESH: 68 mm/saat'e geriledi. Tedavinin birinci haftasında klinik yanıt alındı. Osteomyelit açısından kontrastlı manyetik rezonans görüntüleme yapılarak osteomyelit dışlandı. Pürülan akıntının seröz akıntı şeklinde devam etmesi nedeniyle aspirat kültürü tekrarlandı. Kültürde lökosit görüldü, bakteri görülmedi ve üreme olmadı. Tedavinin üçüncü haftasında ampütasyon açısından tekrar değerlendirilen hastaya girişim planlanmadı. Hasta amoksisilin-klavulonik asit 2x1.000 mg reçete edilerek taburcu edildi.

Sonuç: Diyabetik ayak enfeksiyonlarında debridman ile enfekte dokunun tümünden uzaklaştırılması mümkün değilse ampütasyon yapılması gerekir. Ampütasyon önerilen ve hastanın kabul etmediği bu olguda antibiyotik tedavisi ile kısmi düzelleme sağlandı.

Anahtar Kelime: *Streptococcus agalactiae*

[PS-036]

Sıtma, HIV ve Hepatit B Virüsü ile Ko-enfekte Olgu

Hilal Ekici, Hande Sağlam, Mert Şimşek, Esma Eryılmaz Eren, İlhami Çelik

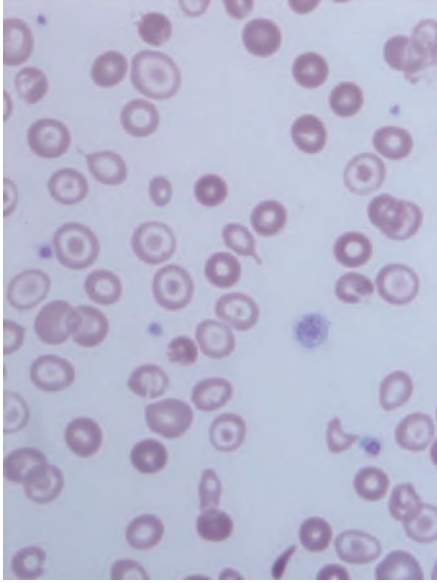
Sağlık Bilimleri Üniversitesi Tıp Fakültesi, Enfeksiyon Hastalıkları ve Klinik Mikrobiyoloji Anabilim Dalı, Kayseri

Giriş: *Plasmodium* spp. ile birlikte HIV enfeksiyonunun, özellikle Sahra Altı Afrika'da her iki hastalığın prevalansının da yüksek olmasından dolayı ko-enfeksiyon olarak görülmesi muhtemeldir. Hepatit B enfeksiyonunun *P. falciparum* sıtmasını şiddetlendirebileceğini belirten çalışmalara karşın son çalışmalar önemli bir etkisinin olmadığını göstermiştir. Burada sıtma, HIV ve hepatit B virüsü ile ko-enfekte olan bir olgu sunulmuştur.

Olgu: Sierra Leone uyruklu, altı aydır kaçak göçmen olarak yaşayan, 35 yaşında erkek hasta 5-6 gün önce başlayan halsizlik, üşüme, titreme, kuru öksürük, nefes darlığı ve karın ağrısı şikayeti ile acil servise getiriliyor. Fizik muayenede, genel durumu orta, Glaskow Koma Skalası (GKS) 12, kan basıncı 80/50 mmHg, nabız 104 atım/dakika, ateş 36 °C idi. Abdomen muayenesinde yaygın hassasiyet mevcuttu; karaciğer kot altında 1-2 cm palpe edilmekte idi. Hastaya bakteriyel sepsis ön tanısı ile meropenem (3 gr/gün) ve vankomisin (2 gr/gün) tedavisi başlandı. Hemoglobin 6 gr/dl olması üzerine 2 ünite eritrosit süspanasyonu (ES) replasmanı yapıldı. Yatışının 5. gününde 39 °C ve üzeri ateş devam etmesi üzerine tekrar değerlendirildi. Sıtma ön tanısı düşünülen hastada yapılan periferik yaymada *P. falciparum*'a özgü şizont görülen hastaya (Şekil 1) artemeter-lumefantrin tedavisi başlanıp servisimize devir alınarak meropenem ve vankomisin tedavisi kesildi. Yapılan tetkiklerinde anti-HIV pozitif, HIV-RNA; 1,8x10⁷ kopya/ml, HBsAg pozitif ve HBV DNA 1,1x10⁸ kopya/ml olarak saptandı. Nefes darlığı, hipotansiyon ve taşikardi ortaya çıkması üzerine toraks tomografisi çekildi. Kardiyomegali gözlenen hastanın ekokardiyografisinde 4,5 cm'lik perikardiyal mayi olduğu görüldü. Hasta hemodinamik instabilite nedeniyle yoğun bakım ünitesine devredildi. Kalp damar cerrahisi tarafından subksifoidal perikardiyal kateter takıldı. Toplamda 2.500 cc perikardiyal mayi boşaltılan ve tamponad bulguları gerileyen hasta 3 gün sonra servisimize devir alındı. Subksifoidal perikardiyal kateter, sıvı drenajı sonlandıktan sonra çekildi. Hastaya yatışının 24. gününde elvitegravir/kobisistat/emtrisitabin/tenofovir alafenamid reçete edilerek şifa ile taburcu edildi. Taburculuk sonrası dış merkezde 22. günde, kardiyak tamponad nedeniyle eksitus olduğu öğrenildi.

Sonuç: Serebral sıtmalı hastaları içeren gelecekteki çalışmalar, HIV'nin serebral sıtma üzerindeki etkisi hakkında daha değerli bilgiler için HIV için taranmalı ve evrelendirilmelidir. Literatürde veriler az olduğundan, hepatit B virüsünün serebral sıtma üzerindeki etkilerini belirlemek için ek çalışmalara ihtiyaç vardır. Burada, sıtma, HIV ve HBV ile ko-enfekte bir hastanın tanı ve tedavisinde yaşanan güçlükler dikkat çekilmiştir.

Anahtar Kelimeler: Sıtma, hepatit B, HIV



Şekil 1. Periferik yaymada şizont

Tablo. Geliş ve taburculuk laboratuvar bulguları			
	Başvuru anı	Taburculuk	Referans değer
Hemogram			
Beyaz küre (10 ³ /µl)	17.460	8,5	4,5-10
Ne (10 ³ /µl)	16,01	7,44	1,8-7,5
HB (g/dl)	5,3	10,5	13-17
PLT (/µl)	163.000	205.000	150.000-450.000
Biyokimya			
BUN (mg/dl)	25	16	6-20
Kreatinin (mg/dl)	1,44	0,85	0,7-1,2
Na (mmol/l)	121	133	136-145
Cl (mmol/l)	92	103	98-107
Albümin (g/l)	20	27	35-52
AST (U/l)	144	76	0-40
ALT (U/l)	45	94	0-41
CRP (mg/l)	159	16,2	0-5
PCT (µg/l)	36,7	0,77	<0,05
Koagülasyon			
INR	1,5	1,2	0,8-1,2

[PS-037]

Akut Pankreatit ile Komplike Olmuş Bir Kırım-Kongo Kanamalı Ateşi Olgusu

Muhammed Ozan Tabki, Ayşe Albayrak, Kemalettin Özden, Fatma Kesmez Can, Handan Alay, Yunus Emre Yalın, Ferhan Cahit Avcı, Ayten Çalkan

Atatürk Üniversitesi Tıp Fakültesi, Enfeksiyon Hastalıkları ve Klinik Mikrobiyoloji Anabilim Dalı, Erzurum

Giriş: Kırım-Kongo Kanamalı Ateşi (KKKA), kene ile temas sonrası bulaşan zoonotik bir hastalıktır. Genellikle ateş, miyalji, şiddetli baş ağrısı, bulantı, kusma, ishal ve karın ağrısı gibi spesifik olmayan semptomlarla seyredir. KKKA, patogeneğinde yer alan diffüz endotel hasarı nedeniyle çeşitli komplikasyonlarla seyredebilmektedir. Burada nadir görülen akut pankreatitle komplike olmuş bir KKKA olgusunu sunmayı amaçladık.

Olgu: Erzurum'un Şenkaya ilçesinde yaşayan ve bilinen bir hastalığı olmayan 40 yaşında kadın hasta, 3 gün önce inek sağarken ineğin memesindeki keneye çıplak elle temas sonrası, ateş halsizlik bulantı kusma karın ağrısı şikayetleri ile başvurdu. Hastanın gelişinde vital bulguları stabildi. Fizik muayenede batında hassasiyet dışında ek bulgusu yoktu. Laboratuvar bulgularında lökosit: 1.700/mcl (nötrofil: %68, lenfosit: %29), hemoglobin 14,9 g/dl, platelet: 76.000/mcl eritrosit sedimentasyon hızı 3 mm/saat ve C-reaktif protein 11 mg/l, aspartat transaminaz: 470 u/l alanin transaminaz: 174 u/l, amilaz: 477 u/l, lipaz: 1.989 u/l, kreatinin kinaz: 1.099 u/l laktat dehidrogenaz: 1.281 u/l, kreatinin: 0,67 mg/dl görüldü. Hastaya mayi tedavisi, proton pompa inhibitörü order edildi. Takiplerinde trombosit sayısı 10.000/mcl'ye kadar gerileyen hastaya birkaç kez aferez trombosit süspansiyonu replasmanı yapıldı. Karın ağrısı, batında hassasiyeti ve amilaz-lipaz seviyesi yüksek olan hastaya Batın BT çekildi. "Pankreas ödematöz görünümde olup kontürlerinde silinme izlendi" şeklinde raporlandı. Yapılan gastroenteroloji ile konsültasyonu sonucu hastada akut pankreatit düşünüldü; orali kapatıldı ve hidrasyon önerildi. Takiplerinde hastanın 7. gün trombosit ve beyaz küre sayıları, 10. gün de karaciğer enzimleri normal sınırlara indi. Hastanın takip edilen amilaz ve lipaz değerleri geriledi. Dahiliye önerisiyle hastanın orali 2 gün sonra açıldı ve şifa ile taburcu edildi.

Sonuç: KKKA, seyrinde çeşitli klinik bulguların eşlik edebildiği, potansiyel olarak fatal olabilen viral bir hastalıktır. Hastalara multidisipliner yaklaşılarak gerekli laboratuvar ve radyolojik incelemeler ihmal edilmemelidir. Endemik bölgelerde akut pankreatit ile başvuran hastalarda, ayırıcı tanıda diğer sık rastlanan diğer nedenlerle birlikte KKKA'da akla gelmelidir.

Anahtar Kelimeler: Kırım-Kongo Kanamalı Ateşi, akut pankreatit

[PS-039]

Akut Sinüzit ve Başarısız Tedavi Sonrası Gelişen Pnömonokokal Menenjit Olgusu

Nedim Çakır¹, Montaser M. Y. Amro², Kaya Süer¹, Nurhak Demir³,
Buket Baddal⁴

¹Yakın Doğu Üniversitesi Tıp Fakültesi, Klinik Mikrobiyoloji ve Enfeksiyon
Hastalıkları Anabilim Dalı, Lefkoşa, KKTC

²Yakın Doğu Üniversitesi Tıp Fakültesi, Tıbbi Mikrobiyoloji ve Klinik
Mikrobiyoloji Anabilim Dalı, Lefkoşa, KKTC

³Yakın Doğu Üniversitesi Hastanesi, Nöroloji Kliniği, Lefkoşa, KKTC

⁴Yakın Doğu Üniversitesi Hastanesi, Moleküler Mikrobiyoloji Laboratuvarı,
Lefkoşa, KKTC

Giriş: Pnömonokokal menenjit, yüksek mortalite ve morbidite ile ilişkili acil bir tıbbi durumdur. Hızlı tanı ve antimikrobiyal tedavi, hastanın iyileşmesi için kritik öneme sahiptir. Bakteriyel menenjitte antibiyotik tedavisine geç başlanması, hastane içi mortalitede artış ve taburcudaki olumsuz bir sonuç ile ilişkilidir. Bu yazıda akut sinüzit öyküsü olan 31 yaşında kadın bir olgu sunulmuştur.

Olgu: Hastaya sinüzit için ayaktan 7 gün sefuroksim tedavisi uygulandı. Hasta, 7. günde bulantı, kusma, bilinç bulanıklığı, baş ağrısı, uykuya eğilim şikayetleri ile farklı bir hastanenin acil servisine başvurdu. Fiziki muayenede hastada, meningeal iritasyon belirtisi olarak boyun sertliği ve kooperasyon güçlüğü olduğu belirlendi. Kernig ve Brudzinski işaretleri negatif idi. Hastanın basit motor komutları yerine getiremediği ve lateralizan nörolojik bulguları olmadığı gözlemlendi. Hasta yoğun bakım ünitesine alınarak lomber ponksiyon uygulandı. Beyin omurilik sıvısı (BOS), hücre tipi, hücre sayısı, biyokimyasal karakterizasyon, bakteri kültürü, Gram-boyama ve moleküler yöntemler kullanılarak Qiasat-Dx Menenjit/Ensefalit RT-qPCR Paneli ile eş zamanlı olarak analiz edildi. BOS analizinde, 13.446/mm³ lökosit (%95 PNL, %5 lenfosit) görüldü. BOS biyokimyasal analizde, düşük BOS glikozu (<1 mg/dl glikoz), yüksek BOS proteini (476 mg/dl toplam protein) ve >2000,00 mg/l albümin saptandı. Hastanın CRP seviyesi ilk gün 2,02 mg/dl iken, 2 gün sonra 16,56 mg/dl'ye yükseldi. Gram-boyamada, BOS'ta Gram-olumlu diplokok görüldü. RT-qPCR *Streptococcus pneumoniae* açısından pozitif olarak sonuçlandı [döngü eşiği (Ct): 23,4]. Hastaya seftriksone ve vankomisin tedavisi başlandı. Hasta herhangi bir nörolojik sekel olmadan iyileşti ve iki hafta içinde başarıyla taburcu edildi.

Sonuç: Bu çalışma, tedavi edilemeyen akut sinüzit sonrası gelişen toplum kökenli pnömonokokal menenjit olgusunu rapor etmekte, bu olgularda hasta takibi ve hızlı laboratuvar testlerinin önemini vurgulamaktadır. Bu hastaların tanı ve tedavisinde klinisyen ve laboratuvar personelinin ortak çabası önem teşkil etmektedir.

Anahtar Kelimeler: *Streptococcus pneumoniae*, menenjit, hızlı moleküler tanı

[PS-040]

Ateş ve Döküntü Olmayan İmmünokompetan Erkek Hastada Varicella Zoster Virüs Menenjit: Beklenmeyen Bir Klinik Olgu

Nedim Çakır¹, Ayşegül Bostancı², Kaya Süer¹, Buket Baddal³

¹Yakın Doğu Üniversitesi Tıp Fakültesi, Enfeksiyon Hastalıkları ve Klinik
Mikrobiyoloji Anabilim Dalı, Lefkoşa, KKTC

²Yakın Doğu Üniversitesi Hastanesi, Moleküler Mikrobiyoloji Laboratuvarı,
Lefkoşa, KKTC

³Yakın Doğu Üniversitesi Tıp Fakültesi, Tıbbi Mikrobiyoloji ve Klinik
Mikrobiyoloji Anabilim Dalı, Lefkoşa, KKTC

Giriş: Varicella-zoster virüse (VZV) bağlı aseptik menenjit, sağlıklı bireylerde nadiren görülmektedir. Genellikle bağışıklığı baskılanmış hastalar, döküntü ve nörolojik semptomlar ile karakterize olan viral aktivasyon ve nadir bir komplikasyon olan menenjitten etkilenmektedirler. Bu çalışmada, döküntü ve ateş semptomları olmayan immünokompetan bir hastada görülen bir VZV menenjit olgusu sunulmaktadır.

Olgu: Otuz yedi yaşında sağlıklı bir erkek hasta, persistan baş ağrısı, bilinç bulanıklığı ve konuşma bozukluğu şikayetleri ile acile başvurdu. Hastada döküntü bulguları saptanmadı. Beyin omurilik sıvısında (BOS) 147 mm³ lökosit (%97 lenfosit, %3 PMN) ve yüksek BOS protein seviyesi (98,4 mg/dl) gözlemlendi. Kraniyal MR incelemesinde patolojik bulguya rastlanmadı. Gram-boyama ve BOS kültürü negatif idi. BOS polimeraz zincir reaksiyonu (PCR) analizi ile VZV enfeksiyonu tespit edildi. Hasta 12 gün asiklovir tedavisi alarak herhangi bir nörolojik komplikasyon olmadan taburcu edildi.

Sonuç: Bu olgu sunumu, VZV enfeksiyonunun klasik klinik semptomları olmayan immünokompetan hastalarda aseptik menenjit olarak seyredebileceğini ve klinisyenler tarafından mutlaka değerlendirilmesi gerektiğini vurgulamaktadır.

Anahtar Kelimeler: Varicella-zoster virus, menenjit, immünokompetan

[PS-041]

Aktinomikoz Enfeksiyonu: 10 Olgunun Retrospektif Değerlendirilmesi

Hatice Dilara Karakuş¹, Yasemin Akkoyunlu¹, Bülent Durdu¹,
Gülây Okay¹, Bilge Sümbül², Turan Aslan¹

¹Bezmialem Vakıf Üniversitesi Hastanesi, Enfeksiyon Hastalıkları ve Klinik Mikrobiyoloji Kliniği, İstanbul

²Bezmialem Vakıf Üniversitesi Hastanesi, Tıbbi Mikrobiyoloji ve Klinik Mikrobiyoloji Kliniği, İstanbul

Giriş: *Actinomycetales* ailesi Gram-olumlu, fakültatif/zorunlu anaerobik, hareketsiz, sporsuz, invaziv mikroorganizmalardır. Tek tek bakteriler çubuk şeklindeki, koloniler mantar benzeri dallanan flamanlar oluşturur, bu da kolonilerin aslında mantar olduğu yönünde yanlış bir izlenime yol açar. Doku örneklerinde sarı kükürt granüllerinin oluşumu ile karakterizedirler. Kommensal floranın bir unsuru olarak insan orofarenksinde, genitoüriner ve gastrointestinal sisteminde bulunurlar. Klinik olarak %50-60 oranında servikofasiyal, %25 abdominal, %15 torakal bölgede enfeksiyona neden olurlar. Bu yazıda hastanemizde aktinomikoz tanısı alan hastaların

retrospektif olarak değerlendirilmesi ve yaş, cinsiyet ve komorbidite özellikleri açısından tartışılması amaçlanmıştır.

Olgular: Bu çalışmada 2018-2022 yılları arasında hastanemizde tespit edilen aktinomikoz olguları retrospektif olarak değerlendirilmiştir. Olgular yaş, cinsiyet, komorbidite, enfeksiyon odağı, tanı ve tedavi açısından ele alınmıştır. Toplam 10 hasta [5 kadın, 5 erkek; yaş ortalaması 51 (25-82) yıl] çalışmaya dahil edildi. İki olguda bakteriyemi, 1 olguda greft enfeksiyonu, 1 olguda karın içi apse, 4 olguda deri ve yumuşak doku enfeksiyonu ve 2 olguda servikofasiyal aktinomikoz saptanmıştır. Hastalardan alınan kültürlerin anaerobik besiyerine ekimi yapıp 48 saat 35 °C'de %5 CO₂'te inkübe edilmiş ve elde edilen kolonilerin VITEK MS MALDI-TOF MS MİS kullanılarak ileri identifikasyon yapılmıştır. Hastaların tedavisinde Ampisilin/sulbaktam tercih edilirken, 2 hastaya piperasilin/tazobaktam tedavisi verildi (By-pass greft sonrası tekrarlayan hastaneye yatışları olan 1 hasta ve enfekte pankreatik psödokist saptanan 1 hasta).

Sonuç: Aktinomikoz, dikkate alınmadığı takdirde tanıyı geciktirebilecek nadir ve ciddi bir hastalıktır. Klinik bulguların yavaş ilerlemesi tanıyı geciktiren faktörler arasındadır. Aktinomikoz tanısı klinik ve radyolojik muayene bulgularına ek olarak laboratuvar testleri yardımıyla konmaktadır. Tedavide temel metod uygun doz ve zamanda, uygun antibiyoterapidir. Böylece hastalığın seyri uzun olmasına rağmen başarılı sonuçlar alınabilmektedir.

Anahtar Kelimeler: *Actinomyces*, aktinomikoz, ampisilin/sulbaktam

Tablo 1. Aktinomikoz hastalarının özellikleri

Hasta No	Yaş, Cinsiyet	Komorbidite	Enfeksiyon	İzolat	Tedavi
1	82 K	Diabetes Mellitus, Konjestif Kalp Yetmezliği, Myelofibrozis, Kronik Böbrek Yetmezliği	Bakteremi	<i>Actinomyces neuui</i>	Ampicillin/Sulbactam
2	51 E	Yumuşak doku sarkomu	Bakteremi	<i>Actinomyces neuui</i>	Ampicillin/Sulbactam
3	28 K	Astım	Kalça apsesi	<i>Actinomyces neuui</i>	İnsizyon, Drenaj ve Ampicillin/Sulbactam
4	49 E	Pilonidal sinüz operasyonu	Kalça apsesi	<i>Actinomyces turicensis</i>	İnsizyon, Drenaj ve Ampicillin/Sulbactam
5	42 K	-	Bukkal apse	<i>Actinomyces odontolyticus</i>	İnsizyon, Drenaj ve Ampicillin/Sulbactam
6	38 K	-	Meme apsesi	<i>Actinomyces spp</i>	İnsizyon, Drenaj ve Ampicillin/Sulbactam
7	67 E	Hipertansiyon, By-pass, Kronik Böbrek Yetmezliği	Graft enfeksiyonu	<i>Actinomyces odontolyticus</i>	Operasyon ve Piperacillin/Tazobactam
8	77 K	Hipertansiyon, Koroner arter hastalığı	Kalça apsesi	<i>Actinomyces odontolyticus</i>	İnsizyon, Drenaj ve Ampicillin/Sulbactam
9	67 E	Hipertansiyon, Dislipidemi	Pankreatik psödokist enfeksiyonu	<i>Actinomyces odontolyticus</i>	Kistogastrotomi, Drenaj ve Piperacillin/Tazobactam
10	27 E	-	Peritonsillar apse	<i>Actinomyces odontolyticus</i>	İnsizyon, Drenaj ve Ampicillin/Sulbactam

[PS-042]

Subaraknoid Kanama ile Seyreden Rino-orbito-serebral Mukormikozis

Elif Eşcan¹, Esra Kılıbaş¹, Gülşen İskender¹, Ezel Bilgin²,
Servet Gölgeler¹, Mustafa Ertek¹

¹Sağlık Bilimleri Üniversitesi, Dr. Abdurrahman Yurtaslan Ankara Onkoloji Eğitim ve Araştırma Hastanesi, Enfeksiyon Hastalıkları ve Klinik Mikrobiyoloji Kliniği, Ankara

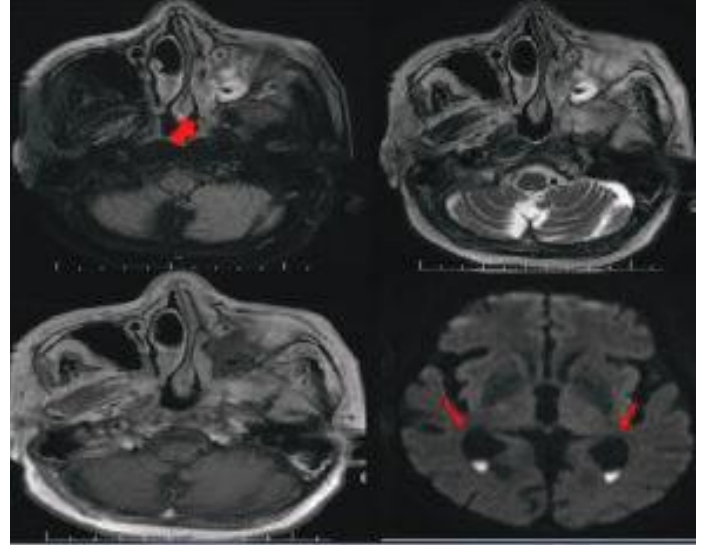
²Sağlık Bilimleri Üniversitesi, Dr. Abdurrahman Yurtaslan Ankara Onkoloji Eğitim ve Araştırma Hastanesi, Radyoloji Kliniği, Ankara

Giriş: Mukormikozis, *Mucorales* takımından insanda nadir ama yüksek mortalite ve morbidite oranı ile seyreden önemli bir fırsatçı mantar enfeksiyonudur. Bu enfeksiyon özellikle immünoşüpresif ve diyabetik hastalarda hastalarında görülmektedir. Farklı klinik sendromlara yol açmakla beraber en yaygın ve en ölümcül formu rino-orbito-serebral formdur. Burada mortalite ile sonuçlanan bir mukormikozis olgusu sunulmaktadır.

Olgu: Diyabet ve hipertansiyon tanıları olan 85 yaşında kadın hasta, bir gün önce başlayan yüzde şişlik, kızarıklık, ağrı, göz hareketlerinde kısıtlılık ile acil servise başvurdu. Hastadan Enfeksiyon hastalıkları konsültasyonu istendi yapılan muayenemizde sol yanak, göz ve damakta siyah kurutlu lezyon, sol oftalmopleji mevcuttu, ateş yoktu, tansiyon ve O₂ saturasyonu normaldi. Tetkiklerinde; kan glukozu 1.154, idrarda keton ve kan gazında asidozu mevcuttu. Beyaz küre: 10,4x10³, (nötrofil: %92), CRP: 262, kreatinin: 2,12 mg/dl. Hastaya ampicilin-sulbaktam, mukormikozis ön tanısı ile KBB muayenesi ve maksiler BT önerildi. Diyabetik ketoasidoz tedavisi başlandı. KBB muayenesinde sol orta meada siyah kurutlu görünüm ve hifler izlendi debridman yapıldı ve kültür alındı. Hastaya amfoterisin B 7 mg/kg/iv başlandı. Göz muayenesinde sol oftalmopleji ve optik atrofi saptandı. Çekilen paranazal sinüs BT'de sol maksiller sinüs tama yakın oblitere olduğu. Kontrastlı beyin MR'de transvers sinüs komşuluklarında araknoid granülasyonlar saptandı ve sağ maksiller sinüste sinüsü dolduran yumuşak doku mukormikozu düşündürmekteydi (Şekil 1). Sol kavernoöz sinüste tolosa hunt sendromu bulgusu izlendi (Şekil 1). Tedavinin 5. gününde kan şekeri regülasyonu sağlanmaktaydı ve akut faz reaktanları düşüşe geçti. Yalnız ateşi devam etti mükerrer debridmanlar yapıldı antibiyotik tedavisi meropenem, teikoplanin olarak eskale edildi amfoterisin B devam edildi. Tedavinin 8. gününde beyin MR'de önceki bulgulara ek olarak bilateral ventriküllerde seviyelenme veren püy saptandı (Şekil 1). Beyin cerrahi tarafından cerrahi müdahale düşünülmüdü. Teikoplanin tedavisi vankomisin ile değiştirildi. Yatışının 11. gününde bilincinde gerileme ve solunum düzensizliği nedeniyle yoğun bakıma devir yapıldı. Bu aşamada lokositozu yoktu CRP ve PCT gerilemekteydi. Çekilen beyin BT'de yaygın subaraknoid kanama (SAK) saptandı. Hasta yoğun bakım yatışının 14. gününde (amfoterisin tedavisi 26. gününde) eks oldu.

Sonuç: Mukormikozun en yaygın klinik formu rino-orbito-serebral formdur. En sık saptanan risk faktörler diyabet ve metabolik asidozdur. Erken tanı ve kombine cerrahi/medikal tedaviye rağmen prognoz kötüdür. Ölüm oranı %25-62 arasında değişmektedir. En iyi prognoz sinüslerle sınırlı olgularda görülür. Bu olguda ileri yaş, yaygın beyin, kavernoöz sinüs/ventriküllerin tutulumu ve vasküler invazyonla gelişen SAK kötü prognoza yol açmıştır. Kontrolsüz diyabette fırsatçı enfeksiyonların riski artmakta, erken ve uygun tedaviye rağmen ölümcül seyretmektedir.

Anahtar Kelimeler: Diyabet, rino-orbito-serebral mukormikozis, subaraknoid kanama



Şekil 1. Hastanın kontrastlı kraniyal MR görüntülemesi

Sol üstten itibaren sırasıyla flair, T2, T1 serilerde solda maksiller sinüsü dolduran enflamatuvar yumuşak doku dansitesinde artış, sol kavernoöz sinüs komşuluğuna uzanmakta, tolosa hunt sendromu (kalın ok) ile uyumlu. Sağ alt resim, bilateral lateral ventriküllerde seviyelenme veren yoğun içerikli püy görünümü (ince ok)

[PS-044]

Saccharomyces cerevisiae'nin Neden Olduğu Fungemi Olgusu

Hale Turan Özden¹, Tarana Naghiyeva², Duygu Engin³,
Yasemin Nadir¹, Süheyla Serin Senger¹

¹Sağlık Bilimleri Üniversitesi, İzmir Tepecik Eğitim ve Araştırma Hastanesi, Enfeksiyon Hastalıkları ve Klinik Mikrobiyoloji Kliniği, İzmir

²İzmir Tınaztepe Üniversitesi, Özel Galen Hastanesi, Genel Dahiliye Kliniği, İzmir

³İzmir Tınaztepe Üniversitesi Tıp Fakültesi, Radyodiagnostik Anabilim Dalı, İzmir

Giriş: Hamur mayası olarak bilinen ve fırıncılık endüstrisinde yaygın olarak kullanılan *Saccharomyces cerevisiae*, gastroenterit tedavisi için probiyotik olarak, endojen floranın ve immün sistemin düzenlenmesinde de kullanılmaktadır. Ancak son yıllarda, *S. cerevisiae* ve onun alt türü olan *S. boulardii*'nin neden olduğu fungemi olgularında artış olduğu ve probiyotik kullanımının, immün sistemi baskılanmış kişilerde, altta yatan hastalığı olanlarda ve düşük ağırlıklı bebeklerde dikkatle uygulanması gerektiği vurgulanmaktadır. Bu bildiride obezite cerrahisi sonrası yüksek ateş nedeni olarak tespit ettiğimiz bir *S. cerevisiae* fungemisi olgusu sunulmaktadır.

Olgu: Kırk yedi yaşında erkek hasta, birkaç gündür devam eden üşüme, titreme, yüksek ateş, bulantı ve genel durum bozukluğu bulguları ile hastanemize başvurdu. Özgeçmişinde ek hastalığı olmayan hastanın on beş gün önce obezite nedeniyle Sleeve gastrektomi operasyonu yapıldığı, operasyon sırasında profilaktik olarak intravenöz sefazolin verildiği, postoperatif peroral amosisikilin-klavulanat 2 g/gün kullandığı öğrenildi. Fizik muayenede ateş: 38,4 °C idi ve sistem muayene bulguları

[PS-046]

Malignite Şüphesi ile Takip Edilen Hastada Fascioliasis

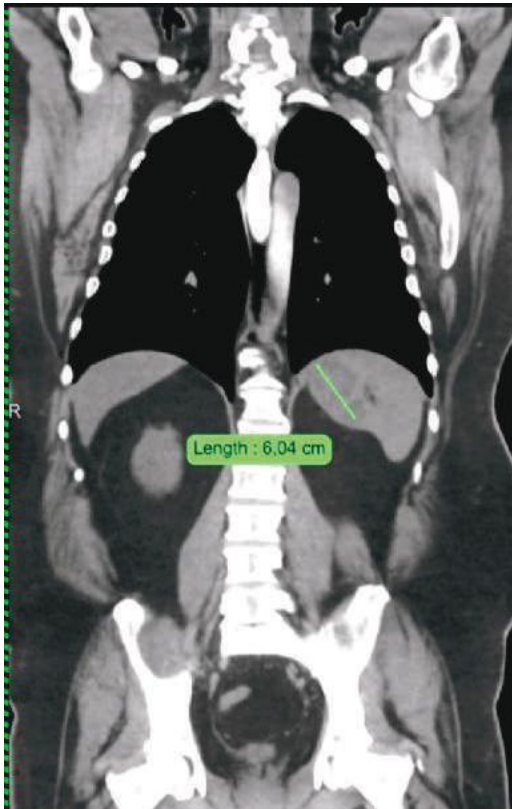
Elif Eşcan, Gülşen İskender, Duygu Mert, Mustafa Ertek

Sağlık Bilimleri Üniversitesi, Dr. Abdurrahman Yurtaslan Ankara Onkoloji Eğitim ve Araştırma Hastanesi, Enfeksiyon Hastalıkları ve Klinik Mikrobiyoloji Kliniği, Ankara

doğaldı. Laboratuvar bulgularında, lökosit: 19.500/mm³, CRP: 170 mg/l, prokalsitonin: 5,4 ng/ml, AST: 46 U/l, ALT: 54 U/l GGT: 154 U/l idi. Böbrek fonksiyon testleri normal sınırlardaydı. Hasta hospitalize edildi. İki vasa kan kültürü ve idrar kültürü alındıktan sonra ampirik olarak intravenöz yolla seftriakson 2 g/gün ve metronidazol 2 g/gün başlandı. Ateş odağı araştırmak amacıyla IV kontrastlı torakoabdominal bilgisayarlı tomografi çekildi, mide kardiyasından başlayarak posteriora dalak içerisine dek uzanan lobüle konturlu etrafında inflamasyonun eşlik ettiği 63x48 mm boyutlarında koleksiyon-apse saptandı (Şekil 1). Kan kültüründe *Escherichia coli* ve *S. cerevisiae* üremesi nedeni ile tedaviye parenteral flukonazol 400 mg/gün eklendi. Kan kültüründe üreyen mikroorganizma, konvansiyonel yöntem ve MALDI-TOF MS teknolojisi kullanılarak *S. cerevisiae* olarak tanımlandı. Tedavi süresi on dört güne tamamlanan, kontrol kan kültürlerinde üreme saptanmayan hasta durumundaki düzleme ile birlikte taburcu edildi.

Sonuç: Literatürde probiyotik kullanımıyla ilişkili *S. cerevisiae* fungemi olguları bildirilmektedir. Probiyotik kullanma öyküsü olmayan olgumuzda yakın zamanda intraabdominal operasyon öyküsü ve geniş spektrumlu antibiyotik kullanma öyküsü mevcuttu ve olgumuz intrabdominal apse ile seyretti. Kan kültüründe saptadığımız *S. cerevisiae*'nin kesin olmamakla birlikte intraabdominal apse nedeni olabileceği düşünüldü ve bu bildiride probiyotik risk faktörü olmaksızın *S. cerevisiae*'nin fungemi yapabileceğine dikkat çekilmesi amaçlandı.

Anahtar Kelimeler: Fungemi, *Saccharomyces cerevisiae*



Şekil 1. Mide kardiyasından dalak içerisine uzanan apse (BT görüntüsü)

Giriş: Fascioliasis, *Fasciola hepatica* veya *Fasciola gigantica* sebepli enfeksiyondur. Ilıman iklimlerde koyun ve sığır yetiştirilen bölgelerde görülmektedir. Yetmişten fazla ülkede 2,4 milyon insanın enfekte olduğu öngörülmektedir. Ülkemizde hayvanlar üzerinde yapılan epidemiyolojik çalışmalar mevcut olup insanlar için rakamlar net değildir. Klinikte ateş, karın ağrısı, eozinofili ile karakterize olabileceği gibi yarıdan fazla hastada asemptomatik seyretmektedir. Burada malignite şüphesiyle takip edilen, fascioliasis tanısı alan hasta sunulmaktadır.

Olgu: Diyabet ve hipertansiyon tanılı 72 yaş kadın hasta, bir yıldır olan karın üst kadranda ağrı ve 1 aydır eklenen terleme, iştahsızlık, safralı kusma şikayetleri ile dahiliye polikliniğine başvurdu. Muayenede ateş yoktu, normotansifti, sağ üst kadranda ve epigastrik bölgede hassasiyet vardı. Beyaz küre: 10,89x10³, eozinofil: 2,77x10³ (%25), CRP: 35 mg/l. Karaciğer fonksiyon testleri normaldi. Abdomen US'de, karaciğer jeografik paternde olup, pankreas başı lokalizasyonunda hipoekoik lezyon görüldüğü üzerine çekilen BT'de, karaciğer parankiminde düzensiz sınırlı hipodens lezyonlar izlenmiş olup metastaz açısından şüpheli bulundu. Ayrıca intrahepatik safra kanalları geniş, pankreas baş kesiminde portal hilus komşuluğunda lenfadenopatiler mevcuttu. Endoskopi normaldi. Abdomen MR'de; karaciğer parankiminde multipl milimetrik apse odağı olabilecek lezyonlar bulundu. Çekilen karaciğer dinamik MR sonucunda; parankimde büyüğü segment 4-8 bileşkede, 4x2 cm multipl, periferik ağırlıklı, T2a serilerde çevresel ödem ile uyumlu hiperintens, dinamik serilerde giderek artan periferik kontrastlanma, DAG'de difüzyon kısıtlayan lezyonlar izlendi. Bulgular *Fasciola hepatica* açısından şüpheli bulundu. Yapılan karaciğer biyopsisinde eozinofilden zengin enflamasyon saptandı, malignite izlenmedi, paraziter enfeksiyonla uyumlu düşünüldü. Hastada devam eden eozinofili mevcuttu. Üç gün üst üste gaitada parazit negatif saptandı. *Fasciola hepatica* IgG: 1/320 sınır değer olup, öyküsü derinleştirilince 9 ay önce Kayseri/Develi'de su teresi tükettiğini anımsadı. Hastaya *Fasciola hepatica* tanısıyla 10 mg/kg 24 saatte bir 2 kez triklabendazol tedavisi uygulanıp taburcu edildi. İki hafta sonra kontrolünde eozinofil 2.300'den 900'e gerilediği görüldü, karın ağrısında gerilemişti. Bir ay sonrası için kontrol fasciola hepatica IgG ve karaciğer dinamik MR planlandı.

Sonuç: Koyun ve sığırlar, *F. hepatica*'nın kesin konakçılarıdır. Salyangozlar ara, insan rastlantısal konakçıdır. İnsanlar koyun yetiştirme alanlarında canlı metacercariae içeren su teresi gibi tatlı su bitkilerinin tüketimiyle enfekte olurlar. Bu besinleri tüketme öyküsü olan hastada karın ağrısı ve periferik eozinofili *Fasciola hepatica*'yı akla getirmelidir. Dışkıda, duodenal aspiratlarda veya safra örneklerinde yumurtaların tanınlanması veya serolojik tetkiklerle tanı doğrulanabilir. Görüntülemeyle BT'de hipodens ve MRG'de T2 hiper- ve T1 hipointens görünümde nodüller gözlenebilir. Tedavide triklabendazol 2 gün boyunca 10 mg/kg verilmesi *F. hepatica*'nın tüm aşamalarına etkilidir

Anahtar Kelimeler: Fascioliasis, eozinofili, malignite

[PS-047]

Sessiz Pankreatitle Seyreden Leptospiroz

Mustafa Sağlam, İlknur Şenel, Meltem Arzu Yetkin

Giresun Üniversitesi Tıp Fakültesi, Enfeksiyon Hastalıkları ve Klinik Mikrobiyoloji Anabilim Dalı, Giresun

Giriş: Leptospiroz, leptospira cinsi spiroketlerin neden olduğu dünyanın her yerinde görülebilen, asemptomatik formdan multisistem tutulumla giden Weil hastalığına kadar ilerleyen tabloyla seyredabilen yaygın zoonotik hastalıklar arasındadır. Bu yazımızda leptospiroz da nadir tutulum organlarından olan pankreas tutulumuna bağlı karın ağrısının eşlik etmediği pankreatitle seyreden leptospiroz olgusunu sunmayı amaçladık.

Olgu: Diabetes mellitus, hipertansiyon ve 3 yıl önce bypass operasyonu dışında bilinen hastalığı olmayan 59 yaş erkek hasta 3 gündür devam eden ateş, üşüme titreme, baş ağrısı ile acile başvurmuş ve tetkiklerinde trombositopeni, transaminaz, bilirubin, kreatinin ve hafif CRP yüksekliği olması nedeniyle dış merkezden hastanemize sevk edildi. Fizik muayenede genel durumu orta bilinç açık oryante koopere A: 37 °C diğer vitalleri ve sistem muayeneleri doğal olarak izlendi. Laboratuvar değerleri Tablo 1'de özetlenmiştir. Hastanın kırsal alanda yaşama ve evinin etrafında fare çıkartıları görme öyküsü mevcuttu. Hasta epidemiyolojik öykü, karaciğer fonksiyon test yüksekliği, trombositopeni ve aby olması nedeniyle leptospiroz? hanta virüs enfeksiyonu? ön tansıyla yatırıldı. Kültürlerinin

alınmasından sonrasında ampirik olarak seftriakson başlandı. Böbrek fonksiyon testleri 3. günde gerilemeye başladı ve hasta poliürik faza girdi. Takiplerde sıvı ihtiyacı beklenenden fazla olduğu izlendi. Bunun sebebi olarak pankreatit olabileceği düşünüldü ve hastaya amilaz takibi yapıldı. Takiplerde karın ağrısı hiç olmadı ancak amilaz değeri 24 saatte normalin 8 katı yükselmesi ve eşlik eden lipaz yüksekliği de olması üzerine hastaya MRCP çekildi ve pankreas kuyruk kesimi komşuluğunda peripankreatik dokuda sıvı değerleri izlendi, akut pankreatit açısından anlamlı olarak raporlandı. Hasta gastroenteroloji ile konsülte edilerek akut pankreatit tanısı konuldu. Akut pankreatit tedavisi için oral alımı durduruldu ve sıvı tedavisi düzenlendi. Bu müdahalenin ardından hastanın kliniği ve amilaz/lipaz değerlerinde düzelme izlendi. Hastanın ilk gönderilen mikro aglütinasyon test (MAT) sonucu 1/50 titrede *L. interrogans* Bratislava strain Jez Bratislava saptandı. On beş gün sonra tekrar MAT testi gönderilmesi amacıyla kontrol önerilerek taburcu edildi. İkinci MAT 1/400 titrede *L. interrogans* Bratislava strain Jez Bratislava olarak sonuçlandı. Hasta sekelsiz olarak tam iyileşme sağlanarak taburcu edildi.

Sonuç: Leptospiroz sırasında daha çok böbrek ve karaciğer tutulumu ön plandadır. Pankreas daha az sıklıkta tutulan bir organdır. Leptospirozun seyriinde gelişebilecek pankreatit nadir bir durum olup tabloya eklenmiş olması destek tedavisinin yönetiminde kritik öneme sahiptir. Pankreatit tedavisiyle mortal seyredabilen hastalıkta sağkalım oranlarını artırılabilir.

Anahtar Kelimeler: Leptospiroz, pankreatit

Tablo 1. Laboratuvar bulguları

	BAŞVURU	1.GÜN	2.GÜN	3.GÜN	4.GÜN	5.GÜN	6.GÜN	13.GÜN
WBC (10 ⁹ /L) (4-11)	9,45		9,31	7,02	6,2	6,43	6,15	5,98
NEU (%) (50-70)	95		93	83,8	77	72	66	58
PLT (10 ⁹ /L) (150-450)	65		63	85	108	121	139	158
ÜRE (mg/dL) (16-48)	98	109	120	85	55	42	33	34
KRE (mg/dL) (0,7-1,2)	2,5	3,13	3,06	1,65	1,14	0,80	0,73	0,91
ALT (u/L) (0-41)	142	117	98	87	96	129	87	50
AST (u/L) (0-40)	101	80	69	74	93	93	39	25
TOTAL/DİREKT BİLİRUBİN (mg/dL) (0-1,2)/(0-0,3)	2.49/2.45	2.03/2.02	1.63/1.61	0.79/0.69	0.39/0.24	0.46/0.34	0.55/0.34	0.62/0.34
LDH (u/L) (135-225)	166	157	174	188	229	176	176	165
CK (u/L) (0-190)	34	32	35	31	23	16	18	22
CRP (mg/L) (0-5)	300	276	319	214	96	49	26	1
AMİLAZ (u/L) (28-100)	217	341		861	556	468	300	169
LİPAZ (u/L) (0-60)				1161		650	370	104

[PS-048]

M. tuberculosis Etkenli Peritonsiller Apse ve Menenjit Olgusu

Esra Kılıbaş¹, İrem Yeşilyurt¹, Gülşen İskender¹, Sabahat Çeken²,
Semra Tunçbilek¹, Mustafa Ertek¹

¹Sağlık Bilimleri Üniversitesi, Dr. Abdurrahman Yurtaslan Ankara Onkoloji Eğitim ve Araştırma Hastanesi, Enfeksiyon Hastalıkları ve Klinik Mikrobiyoloji Kliniği, Ankara

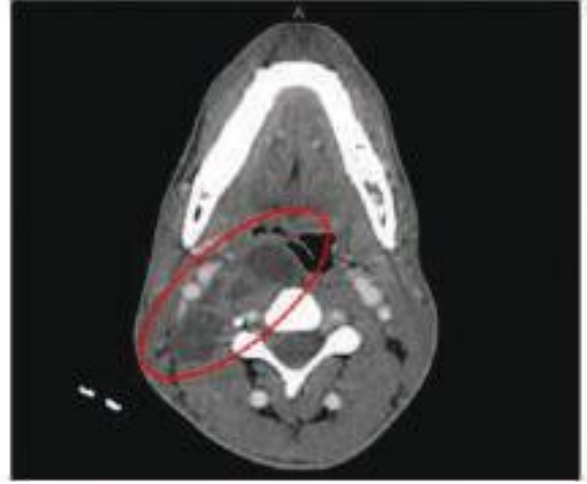
²T.C. Sağlık Bakanlığı, Halk Sağlığı Genel Müdürlüğü, Bulaşıcı Hastalıklar ve Erken Uyarı Dairesi, Ankara

Giriş: Tüberküloz (TB) hastalığı pulmoner veya ekstrapulmoner olarak sınıflandırılmaktadır. TB enfeksiyonunda %1-5 oranında santral sinir sistemi (SSS) tutulumu gelişmektedir. Peritonsiller apse ise genellikle bakteriyel farengit/tonsilitin bir komplikasyonudur. Ekstrapulmoner TB'nin peritonsiller tutulumu nadirdir. Burada Çad Cumhuriyeti'nden gelen bir hastada gelişen TB etkenli peritonsiller apse ve menenjit olgusu sunulmaktadır.

Olgu: Çad Cumhuriyeti'nden Türkiye'ye gelen 25 yaşında erkek hasta sol kulak akıntısı, ateş, baş ağrısı, halsizlik ve kusma şikayetiyle hastanemiz KBB kliniğinde hospitalize edildi. Bilinen ek komorbiditesi olmayan hastanın 3 yıldır Türkiye'de üniversite öğrencisi olduğu öğrenildi. Bir hafta önce dış merkezde çekilen boyun USG sonrası brankiyal kist enfeksiyonu tanısı almış, drenaj sonrası oral antibiyotik tedavi başlamıştır. Bir hafta beta-laktamaz tedaviye rağmen kulak akıntısının devamı nedeniyle hastanemize başvurmuştur. Enfeksiyon hastalıkları konsültasyonu istenilen hastada menenjit bulguları saptandı, yapılan LP'de BOS bulguları bakteriyel menenjit ile uyumlu bulundu ve tedavi için devir alındı. Seftriakson ve vankomisin menenjit dozundan başlandı. Hastada aynı zamanda hiponatremi mevcuttu (sodyum: 127 mmol/l). Çekilen boyun BT'de sağ peritonsiller ve parafaringeal apse saptandı (Şekil 1). Bilateral temporal kemik BT'de sol otitis media ile uyumlu görünüm tespit edildi. Beyin BT'de 4. ve 3. lateral ventriküllerde hidrosefali ile uyumlu genişleme ve mega sisterna magna görünümü saptandı. Peritonsiller apse KBB kliniğince, parafaringeal apse ise karotid arter komşuluğu nedeniyle girişimsel radyoloji tarafından drene edildi kültür alındı. Tedaviye i.v. metronidazol eklendi. Tedavinin 6. gününde hastanın kliniğinde düzelme olmaması nedeniyle kontrol LP yapıldı. BOS bulgularında; lokosit sayısında ve protein düzeyinde artış, glukoz seviyesinde düşüş görüldü. Drene edilen peritonsiller apse materyalinden ve BOS'den gönderilen mikobakteri PCR; *M. tuberculosis complex* olarak sonuçlandı. Hastaya dördümlü anti-TB tedavisi (izoniazid, pirazinamid, etambutol, rifampisin) + deksametazon başlandı. TB tedavisi altında hiponatremi devam etti, bu durumun TB menenjiti zemininde uygunsuz ADH sendromuna bağlı olduğu düşünüldü ve tolvaptan ve aldakton başlandı. Hasta dördümlü anti-TB tedavisinin 12. gününde ani kardiyopulmoner arrest sonucu eks oldu.

Sonuç: Tüberküloz insidansı Çad Cumhuriyeti'nde 2021 yılında 140/100,000 olarak raporlanmıştır. TB insidans ve prevalansının yüksek olduğu bölgelerde SSS tutulumuna nispeten sık rastlanmaktadır. TB nedenli peritonsiller apse ise daha nadirdir. Endemik bölgelerde hastanın klinik belirti ve laboratuvar bulguları göz önünde bulundurularak tüberküloz açısından araştırılması ve en erken zamanda uygun anti-TB tedavinin uygulanması sağkalım şansını yükseltebilir.

Anahtar Kelimeler: Menenjit, peritonsiller apse, tüberküloz



Şekil 1. Hastanın kontrastlı boyun BT görüntülemesi

Sağda longus colli kasını anteriora iten, parafaringeal mesafe yerleşimli, aksiyel planda, en geniş yerinde 60x21 mm boyutlarında ölçülen, kalın duvarlı multiseptalı, içerisinde kistik alanlar bulunduran lezyon, peritonsiller/parafaringeal apse

[PS-049]

Norveç Uyuzu Tanısı Konulan Bir HIV/AIDS Olgusu

Merve Üstüner Doğan, Behice Kurtaran, Ferit Kuşcu,
Süheyla Kömür, Aslıhan Candevir, Ayşe Seza İnal, Yeşim Taşova

Çukurova Üniversitesi Tıp Fakültesi, Enfeksiyon Hastalıkları ve Klinik Mikrobiyoloji Anabilim Dalı, Adana

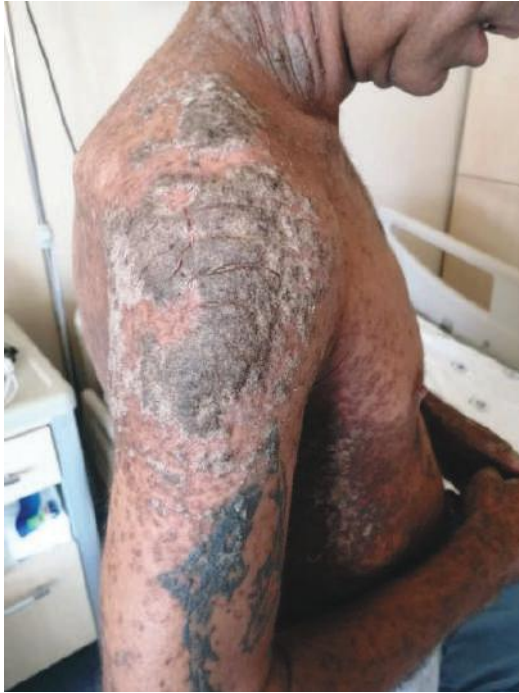Giriş: Norveç (kabuklu) uyuzu HIV ile enfekte bireyler gibi immünoşüpre hastalarda görülen, muhtemelen bağışıklık sisteminin akarları kontrol edememesinin bir sonucu olarak edinilen ve böylece aşırı çoğalmayı kolaylaştıran nadir fırsatçı bir dermatolojik hastalıktır. Klasik olarak ekstremiteelerde hiperkeratotik, kaşıntılı olmayan lezyonlar olmakla birlikte; HIV'li kişilerde kalın kabuklu plaklardan kırmızı papüllere, psoriasiform plaklardan hiperkeratotik sarı papüllere kadar değişen; ekstremitelerde dışında da tutulumlar yapabilen çeşitli lezyonlar yapar. Oldukça bulaşıcı olan bu türün hızlı ayırıcı tanı ile tedavisinin başlanması, atipik seyri nedeniyle mutlaka ayırıcı tanıda düşünülmesi gerekmektedir.

Olgu: Kırk bir yaşında, erkek hasta, heteroseksüel, bilinen sistemik hastalığı olmayıp iki ayda 15 kilo kaybı, iştahsızlık, yutma güçlüğü ile dış merkezde gastroenteroloji bölümüne başvurmuştur. Endoskopisinde kandida özefajiti tespit edildi. Gönderilen anti-HIV pozitif gelmesi üzerine hasta tanı almıştır. CD4 sayısı 37 hücre/mmol olan hastaya antiretroviral (ART) olarak DTG/TDF/FTC ile ko-trimoksazol profilaksisi başlanmıştır. ART 20. gününde hasta kilo kaybı, iştahsızlık ve nefes darlığı devam ettiği için merkezimize başvurdu, enfeksiyon hastalıkları ve klinik mikrobiyoloji kliniğine yatışı yapıldı. CD4 hücre sayısı 96 idi. Bilateral akciğerde yaygın fırsatçı enfeksiyon ve mukozit tespit edildi, antibiyotik ve antifungal tedavisi düzenlendi. Hastanın tüm derisinde yaygın kseroz, kasıklarında hiperpigmente plaklar, dirseklerinde hiperkeratotik yer yer fissürlü lezyonlar tespit edildi. Dermatolojiden konsültasyon istendi, ön tanı belirtilmeyen hastaya non-spesifik topikal tedavi önerildi. Tedaviden kısmen fayda gören hasta yatışının 20. gününde, takibine poliklinikten devam edilmesi planlanarak taburcu edildi. Taburculuktan 2 hafta sonra hasta eski yaralarının geçmemesi, tüm vücuduna hızla yayılan kaşıntılı yeni yaralarının olması şikayeti ile

başvurdu. Fizik bakısında tüm gövdede, ekstremitelerde, genital bölgede ve saçlı deride krutlu, kaşıntılı ve hiperkeratotik lezyonlar görüldü, etiyoloji araştırmak üzere servise tekrar yatırıldı, dermatoloji konsültasyonu istendi. Dermatoloji muayenesinde el bileklerinde çok sayıda silion ve dermoskopik incelemesinde "delta sign" gözlemlendiği bilgisi alındı. Deri kazıntı örneğinde çok sayıda sarkopt görüldü. Dermatoloji bölümü tarafından Norveç uyuzu (kurutlu skabies) tanısı düşünülerek ivermektin tablet ve permektinle topikal tedavi önerildi. Hasta yüksek bulaşıcılık riski nedeniyle aynı gün servisten taburcu edildi. İvermektin ülkemizde olmadığı için reçete edilemedi. Hasta taburculuk sonrası poliklinik kontrolüne gelmemiş, telefonla iletişim kurulamamış, bu yüzden takibimizden çıkarılmıştır.

Sonuç: HIV/AIDS hastalarında atipik ve şiddetli seyri sebebiyle dermatolojik hastalıkların ayırıcı tanısı zorlaşmaktadır. Bu nedenle HIV tanımlayıcı deri hastalıklarını bilmek, anamnezde hastaların HIV bulaş riskini sorgulamak diğer uzmanlık branşları için de önemli bir gerekliliktir.

Anahtar Kelimeler: HIV/AIDS, kurutlu skabies, Norveç uyuzu



Resim 1. AIDS hastasında Norveç uyuzu gövde ve ekstremitelerde tutulumu. Gövde ve ekstremitelerde yaygın kseroz ile birlikte hiperpigmente plaklar ve hiperkeratotik yer yer fissürlü lezyonlar görülmektedir

[PS-050]

HIV Pozitif Hastada CMV Özofajiti: Bir Olgu Sunumu

Şeyma Topal¹, Özgür Günel¹, Sırrı Süleyman Kılıç²

¹Samsun Üniversitesi Tıp Fakültesi, Enfeksiyon Hastalıkları ve Klinik Mikrobiyoloji Anabilim Dalı, Samsun

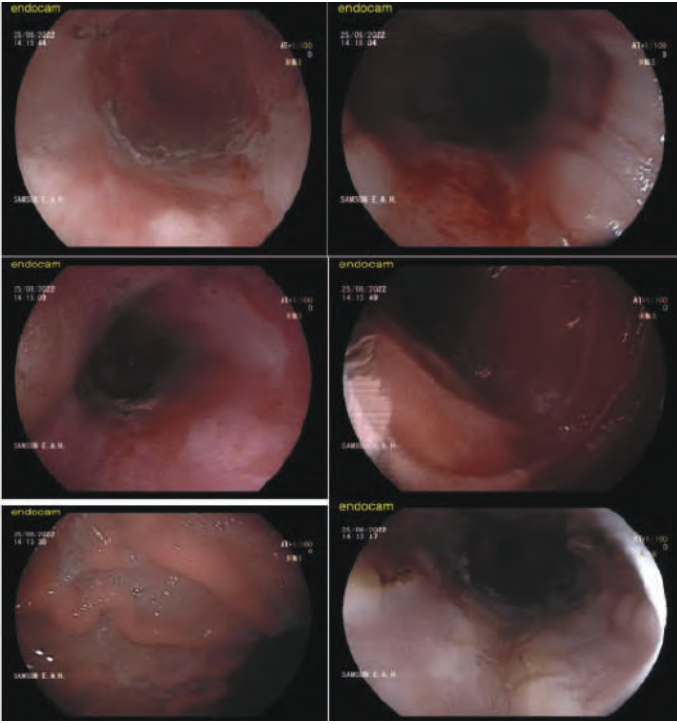
²Sağlık Bilimleri Üniversitesi, Samsun Eğitim ve Araştırma Hastanesi, Enfeksiyon Hastalıkları ve Klinik Mikrobiyoloji Kliniği, Samsun

Giriş: HIV pozitif hastalarda tedavi uyumu ve devamlılığı önem arz etmektedir. Bir sebeple tedavisine düzenli devam etmeyen hastalar AIDS aşamasında ve farklı fırsatçı enfeksiyon tablolarıyla hastanelere başvurabilmektedir. Biz de tedavi uyumsuz bir olgumuzu paylaşmak istedik.

Olgu: Dış merkezde HIV pozitifliği saptanmış ancak tedavi kullanmayan 27 yaşındaki erkek hasta son 10 gündür yutma güçlüğü, oral alım bozukluğu, kilo kaybı, boğazda takılması hissi, substernal ağrı, mide bulantısı ve ağız içinde beyaz lezyonlar olması sebebiyle başvurdu. Hastanın ateşi olmayıp vital bulguları stabildi. Sistem muayenesinde; oral mukozada beyaz kandidal plaklar ve servikal bölgede birkaç adet (yaklaşım 1 cm boyutlarında) lenfadenopati dışında patolojik bulgu yoktu. Hastaya bu bulgularla olası özofageal kandidiyaz, HSV ve CMV özofajiti ön tanılarıyla endoskopi planlandı. Endoskopi sonucunda hastanın üst damakta milimetrik boyutta kirlili beyaz renkte dairesel plaklar izlendi. Özofagus kısmından distale kadar yaygın ve çepeçevre mukoza eritemli, plaklı, yer yer milimetrik nodüler tarzda, fragil ve düzensiz görünümde izlendi, hastadan biyopsileri alındı (Şekil 1). Hastanın tedavi başlangıcında CD4+ T-lenfosit sayısı: 12/mm³, HIV-RNA PCR: 3234056 kopya/ml, anti-CMV IgG pozitif olarak saptandı. Hastaya oral kandidiyaz için flukonazol 1x200 mg, olası CMV özofajiti açısından gansiklovir 2x500 mg/gün/IV tedavisi başlandı. Hastanın alınan biyopsi sonucunda; ülser tabanını içeren iki adet doku örneğinde vasküler endotel ve musküler tabakada intranükleer ve intrasitoplazmik inklüzyonla karakterli CMV özofajit ile uyumlu bulgular izlendi. Hastaya yatışından 2 hafta sonra ART tenofovir-emtricitabin ve dolutegravir başlandı. Oral kandidiyaz açısından tam klinik yanıt alınarak tedavi süresi 14 güne tamamlandı. Hastaya kontrol endoskopi yapıldı, mukozadan kabarık nodüler 2-4 mmlik lezyonlar ve evre C özofajit izlendi. Şikayetleri gerileyen ve oral tedaviyi tolere edebilen hastanın iv tedavisi 21. kesildi ve tedavisi valgansiklovir 900 mg PO/gün 21 gün süreyle olacak şekilde düzenlendi (toplam 6 haftalık tedavi planlandı). Tedavi bitiminde yapılan kontrol endoskopide özofajit lehine bulguya rastlanmadı.

Sonuç: Günümüzde HIV tedavisinde kullanılan ilaçların kullanım kolaylıkları ve tedavi edici özellikleri oldukça iyi iken, yan etki potansiyelleri de o kadar düşük seviyeye inmiştir. Ancak tüm bunlara rağmen ilaç ve tedavilerine devam konusunda bazı hastalar halen uyumsuzluk göstermektedirler. Bu olgu örneğinde de görüldüğü üzere hastalara uygun tedavilerin planlanması dışında tedavi uyumu açısından gerekli eğitimlerin ve psikolojik destek hizmetlerinin verilmesi gerekliliği unutulmamalıdır.

Anahtar Kelimeler: CMV, HIV, özofajit



Şekil 1. CMV özofajiti tanılı hastanın tedavi başlangıcındaki endoskopi kesitleri

[PS-051]

İmmünokompetan Hastalarda Görülen Zona Zoster Olgularının Değerlendirilmesi

Yasemin Çakır¹, Bekir Tunca², Çiğdem Kader¹

¹Bozok Üniversitesi Tıp Fakültesi, Enfeksiyon Hastalıkları ve Klinik Mikrobiyoloji Anabilim Dalı, Yozgat

²Ankara Üniversitesi Tıp Fakültesi, Halk Sağlığı Anabilim Dalı, Ankara

Giriş: Herpes zoster, dorsal kök ganglionlarında latent kalan varisella zoster virüsünün reaktivasyonu ile oluşan bir enfeksiyondür. Hastalık ileri yaşta ve immünoşüprese kişilerde sık görülürken, immünokompetan ve genç hastalarda nadiren de olsa görülmektedir. Bu çalışmada polikliniğimizde takip edilen ve immünokompetan hastalarda görülen zona enfeksiyonlarının değerlendirilmesi amaçlanmıştır.

Gereç ve Yöntem: Ekim-Aralık 2022 tarihleri arasında hastanemiz enfeksiyon hastalıkları polikliniğine başvuran ve zona tanısı alan 24 hasta değerlendirildi. Hastaların kronik hastalık mevcudiyeti, immünoşüpresyon durumu, lezyonların lokalizasyonu, antiviral ve diğer tedavileri ve zoster aşı durumları sorgulandı. İmmünoşüpresif (HIV, malignite, kemoterapi, stres, gebelik vb.) durumu olan hastalar çalışma dışı bırakıldı. Verilerin istatistiksel analizinde SPSS versiyon 21 kullanıldı. İstatistiksel anlamlılık seviyesi $p < 0,05$ olarak belirlendi.

Bulgular: Zona tanısı alan 24 hastadan 14'ü erkek, 10'u kadın, hastaların yaş ortalaması 41 idi (minimum: 23-maksimum: 78). Hastaların %58'inde eşlik eden kronik hastalık vardı. Hastaların %54'ünde lomber, %29'unda torakal, %13'ünde servikal tutulum varken bir hasta Ramsay Hunt sendromu gelişmişti. Olguların tedavi durumları değerlendirildiğinde

hastaların %67'sine sistemik antiviral, %33'üne topikal antiviral, %42'sine lokal antibiyotik ve %71'ine B12 tedavisi verildiği görüldü. Altmış yaş üzeri hastaların hiçbirinde zona aşısı öyküsü yoktu. Hastaların %33'ünde postherpetik nevralji (PNH) geliştiği görüldü. PNH gelişen hastalar ve gelişmeyen hastalar gruplarında cinsiyet, B12 kullanımı, sistemik ve lokal antibiyotik kullanımı açısından istatistik olarak anlamlı fark saptanmaz iken, PNH gelişimi ileri yaş açısından arasındaki ilişki istatistiksel açıdan anlamlı bulundu.

Sonuç: Zona immünokompetan hastalarda ve her yaşta görülebilmekle beraber sıklıkla 50 yaş üstü bireylerde ve immünoşüpresif hastalarda da görülmektedir. Çalışmamızda hastaların yaş ortalamasının düşük olması ve eşlik eden immünoşüpresif durumlarının olmaması dikkat çekicidir. Zonanın en sık görülen komplikasyonlarından biri PNH'dir. Literatürde zonada PNH sıklığına dair %7-70 arasında değişen oranlar bildirilmiştir. Yaşla birlikte PNH görülme sıklığının arttığı gösterilmiştir. Bizim çalışmamızda da PNH oranı literatür ile uyumlu bulunmuştur. Ancak ülkemizden bildirilen çalışmalara göre daha yüksek PNH oranı saptanmıştır. Çalışmamızda ileri yaş hastaların hiçbirinde aşılama öyküsünün olmaması dikkat çekicidir. Hastalığı önlemek, morbidite ve mortalitesini azaltmak için hastaların aşılama çok önemlidir. Çalışmamız immünokompetan ve genç hastalarda da zona enfeksiyonunun görülebileceği, özellikle ileri yaş hastalarda PNH gelişebileceği ve 60 yaş üzeri hastaların aşılama konusunda daha duyarlı olmamız gerektiği konusuna dikkat çekmesi açısından önemlidir.

Anahtar Kelimeler: Herpes zoster, immünokompetan, zona

[PS-052]

Hiperbarik Oksijen Tedavisine Bağlı Konvülsiyon Geçiren Kronik Osteomyelitli Diyabetik Ayak Hastası

Işıl Deniz Alıracı, Servan Vurucu

Çanakkale Onsekiz Mart Üniversitesi Tıp Fakültesi, Enfeksiyon Hastalıkları ve Klinik Mikrobiyoloji Anabilim Dalı, Çanakkale

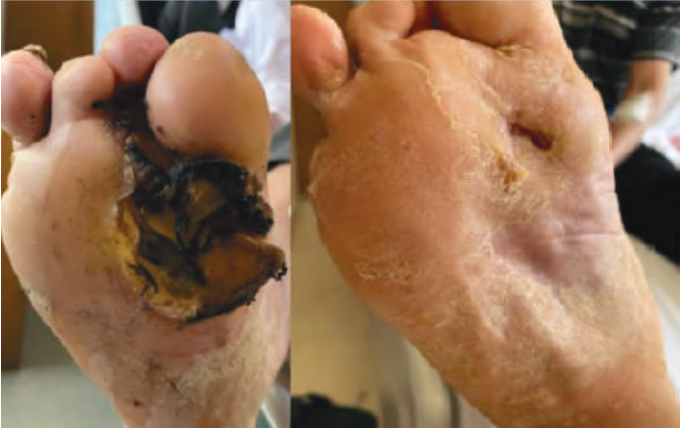Giriş: Hiperbarik oksijen tedavisi (HBOT) özellikle diyabetik ayak gibi sık rastlanan kronik anaerob enfeksiyonlar, vaskülitler ve gangrenöz lezyonlarda, poliklinik hastalarında güvenli bir tedavi olarak kabul edilir. Bununla birlikte, merkezi sinir sistemi (CNS) ilişkili oksijen toksisitesine bağlı olarak HBOT sırasında nöbet insidansına ilişkin veriler çelişkilidir. Bu olguda HBOT ile iyileşme sağlanan fakat yedinci seansında generalize tonik klonik nöbet geçiren kronik osteomyelitli diyabetik ayak hastasının sunumu amaçlanmıştır.

Olgu: Kırk yedi yaşında bilinen tip 1 diabetes mellitus dışında ek komorbiditesi olmayan, 6 ay önce dış merkezde diyabetik ayak enfeksiyonu nedeniyle parenteral antibiyotik alan immünokompetan erkek hasta polikliniğimize 3 aydır olan sağ ayak tabanında akıntılı yara, üşüme, titreme, bulantı, kusma şikayetleriyle başvurdu. Muayenede sağ ayak plantar yüzde 4x3 cm boyutunda 1,5 cm derinliğinde, ayak taban bütünlüğünü bozan, etrafında kallus dokusunun bulunduğu kötü kokulu pürülan akıntılı ülsere yara izlendi. Ek olarak; tüm parmaklarda tinea unguium saptandı. Vital değerleriyle sistem muayeneleri olağan olan hastanın tetkiklerinde CRP: 10,8 mg/dl, beyaz küre: 7960/mm³, NEU: 6430/mm³, sedimantasyon: 79 mm/s, glukoz: 288 mg/dl idi. Ayak grafilerinde tüm parmakların metatars kemiklerinde düzensizlik saptanan ve kronik osteomyelit düşünülen hasta ileri tetkik ve tedavi amacıyla interne edildi. Hastanın akıntılı yarasından sürüntü kültürü alınarak ampirik olarak siprofloksasin 2x400 mg, klindamisin 3x600 mg intravenöz, terbinafin 1x250 mg oral başlandı. Mevcut bulgularla hastaya ortopedi tarafınca chopart amputasyonu önerildi, ancak hasta

cerrahi işlemi kabul etmedi. Alınan yara sürüntü kültüründe *MSSA* üreyen hastanın antibiyoterapisi intravenöz ampisilin sulbaktam ve siprofloksasin olarak düzenlendi. Operasyonu kabul etmeyen hastaya 40 seanslık HBOT planlandı. Günlük HBOT alan hastanın 7. seansında nöbet geçirmesi üzerine bu tedavisi kesildi, yapılan tetkiklerinde nöbeti açıklayacak patoloji saptanmadı. Ek olarak; tedbiren siprofloksasin tedavisi 18. gününde nöbet eşliğini düşürebileceğinden kesildi. HBOT kesilmesi sonrasında epileptik nöbeti olmayan hastada; HBOT nöbetle ilişkilendirilerek sonlandırıldı. Hasta genel durumu iyi olarak yatışının 54. gününde ayak tabanındaki ülsera yaranın kapanması sonrasında taburcu edildi.

Sonuç: HBOT genellikle cerrahi işlemler ve diğer medikal tedavilere rağmen iyileşmeyen kronik yaralarda uygulanan önemli bir yardımcı anti-ödem etkili tedavi yöntemi olup dokuların oksijenlenmesine katkı sağlar. HBO tedavisine bağlı konvülsiyon gelişmesi tedavinin CNS üzerindeki toksik etkisine bağlı olup literatürde; HBOT alan hastalarda jeneralize tonik klonik konvülsiyon geçirme riski 1:3300 (%0,03) olarak belirtilmektedir. Eş zamanlı siprofloksasin kullanımı da olan kronik osteomyelitli diyabetik ayak hastamızda tedaviyle başarılı sonuçlar elde edilmiş olmasına rağmen HBO tankında uygulama esnasında generalize tonik klonik nöbet geçirmesi sebebiyle tedavisi sonlandırılmıştır. Bu sebeple nadir görülmesine karşılık tedavi esnasında hastaların konvülsiyon geçirme riski göz önünde bulundurularak antibiyoterapisinde konvülsiyon eşliğini düşüren ilaçlardan kaçınılmalıdır.

Anahtar Kelimeler: Diyabetik ayak enfeksiyonu, hiperbarik oksijen tedavisi, kronik osteomyelit



Resim 1. Tedavi öncesi ve sonrası

[PS-053]

Bradikardi ile Seyreden Kırım-Kongo Kanamalı Ateşi Olgusu

Zeynep Selin Vural, Ayşe Albayrak, Kemalettin Özden, Fatma Kesmez Can, Handan Alay, Furkan Özmen

Atatürk Üniversitesi Tıp Fakültesi, Enfeksiyon Hastalıkları ve Klinik Mikrobiyoloji Anabilim Dalı, Erzurum

Giriş: Kırım-Kongo kanamalı ateşi (KKKA) hyalomma cinsi kenelerden bulaşan, Bunyavirüs ailesinden Nairovirüs genusuna mensup KKKA virüsünün neden olduğu bir hastalıktır. Hastalarda halsizlik, yorgunluk, ateş, bulantı, iştahsızlık gibi semptomların yanında; peteşi purpuralar görülüp kanamaya eğilim, dolaşım kollapsı, şok ve DİK gelişebilir. KKKA multisistemik bir hastalık olup, kardiyovasküler sisteme ilgili olarak hastalık seyriinde hipotansiyon, bradikardi ve kanamalar sonrası taşikardi görülebilir.

Olgu: Bilinen kronik bir hastalığı olmayan, 57 yaşında kadın hasta gittiği piknikte üzerine yapışan kenenin evde oğlu tarafından çıkarılmasından üç gün sonra gelişen ateş, halsizlik ve iştahsızlık şikayetleriyle acil servise başvurdu. Genel durumu orta, şuur açık, oryantasyon ve kooperasyonu tamdı; fizik muayenesinde ve sistem sorgusunda özellik yoktu. Hastanın alınan kan tetkiklerinde; beyaz küre: 6890 /mcl, hemoglobin: 12,2 g/dl, PLT: 161.000/mcl AST: 117 U/l, ALT: 71 U/l, LDH: 310 U/l, CK: 45 U/l, INR: 1,01, CRP: 4 mg/l olarak saptandı. Hastanın öykü ve semptomlarının KKKA ile uyumlu olması üzerine hasta enfeksiyon hastalıkları ve klinik mikrobiyoloji kliniğine interne edildi. Serum fizyolojik infüzyonu, proton pompa inhibitörü ve lüzum halinde parasetamol başlandı. KKKA PCR tetkiki pozitif olarak sonuçlandı. Hastanın yatışının üçüncü gününde vital takibinde nabzının 30-40/dk olarak seyrettiği görüldü. EKG ile konfirme edilip, monitorize edilerek kardiyoloji kliniğine konsülte edildi. Önerileri ile atropin uygulandı. Aynı gün tetkiklerinde; beyaz küre: 1900/mcl, hemoglobin: 13,1 g/dl, PLT: 96.000 /mcl AST: 135 U/l, ALT: 69 U/l, LDH: 471 U/l, CK: 68 U/l olarak saptandı. Takiplerinde ara ara bradikardik seyretmeye devam etti, kardiyolojinin önerilerine uygun olarak gerektiğinde atropin uygulaması tekrarlandı. Hastanın takibinin 12. gününde, genel durumunun iyi; bradikardisi dört günlük takiplerinde görülmemiş ve laboratuvar tetkiklerinde hemogram, KCFT, INR sonuçları normal seviyelerde saptanması üzerine hasta kardiyoloji ve enfeksiyon hastalıkları ve klinik mikrobiyoloji poliklinik kontrolü ile taburcu edildi.

Sonuç: KKKA hastalarında bradikardi nadir görülen bir semptom olsa da genelde benign seyirlidir. Hastanın kliniğinin ve laboratuvar bulgularının kötü seyretmemesi halinde bile görülebilecek bir bulgu olduğu akılda bulundurulmalıdır. Bu hastaların monitörize olarak takip edilmesi ve kardiyoloji konsültasyonları gerekebilir.

Anahtar Kelimeler: Kırım-Kongo kanamalı ateşi, bradikardi

[PS-054]

Nedeni Açıklanamayan Ateş ile Başvuran CMV Mononükleozu

Dilşah Başkol Elik, Derya Kaya, Meltem Taşbakan

Ege Üniversitesi Tıp Fakültesi, Enfeksiyon Hastalıkları ve Klinik Mikrobiyoloji
Anabilim Dalı, İzmir

Giriş: Mononükleoz sendromunun en sık etkeni EBV iken bunu CMV izlemektedir. CMV mononükleozunda farenjit daha hafif olmakla birlikte; uzamış ateş, anikterik hepatit gibi tablolarla da karşımıza gelebilmektedir. Burada, nedeni bilinmeyen ateş ön tanısı ile izlenen CMV mononükleoz olgusu sunulmuştur.

Olgu: Bilinen kronik hastalığı olmayan, iki hafta önce COVID-19 geçiren 34 yaşında erkek hasta dört haftadır ateş yüksekliği şikayeti ile tarafımıza başvurdu. Ateşle eş zamanlı başlayan boğaz ağrısı, kırınlık nedeniyle KBB hekimine başvurduğunu; COVID-19 sonrası bakteriyel süperenfeksiyon düşünülerek sefuroksim aksetil tedavisi verildiğini ancak şikayetleri gerilemediğini belirtti. Ardından şikayetlerinin geçmemesi üzerine birçok hastaneye başvurmuştu. Tetkiklerinde lenfomonositoz olması nedeni ile EBV serolojisi çalışılmış ve geçirilmiş enfeksiyonla uyumlu görülmüştü. Kan kültürlerinde üreme olmamış, radyolojik görüntülemelerinde patoloji saptanmamıştı. Yapılan periferik yaymada atipik lenfositöz görülmesi üzerine de lenfoma/lösemi açısından tetkik edilmişti. Bu dönemde hastaya ampirik olarak 8 gün seftriakson ve parasetamol tedavisi de verilmiş fayda görmemişti. İzlemede karaciğer fonksiyon testlerinde 10 kat kadar yükseklik saptanması üzerine akut viral hepatit de araştırılmış; tetkiklerinde HAV, HBV, HCV ve HIV açısından patoloji saptanmamıştı. Ateş sıklığı ve şiddetinde azalma olması üzerine dış merkezden taburcu edilen hasta, tekrar 40 °C bulan ateşleri olması üzerine tarafımıza başvurdu. Nedeni bilinmeyen ateş etiyojisi ile kliniğimize yatırılan hastanın özgeçmiş ve soygeçmişinde özellik; ilaç, bitkisel ürün ve madde kötüye kullanımı yoktu. Kilo kaybı, gece terlemesi gibi semptomları bulunmamaktaydı. Aynı evde yaşadığı eşi ve 18 aylık kızında herhangi bir şikayet yoktu. Sorgulamasında eşlik eden öksürük, balgam, karın ağrısı, ishal, bulantı, kusma, idrarda yanma yoktu. Fizik muayenesinde tonsillerde hafif hiperemi dışında ek patolojiye rastlanmadı. Başvurusunda karaciğer fonksiyon testlerinde 5 katın üzerinde artış görüldü, ayrıntılı laboratuvar sonuçları Tablo 1'de gösterilmiştir. Rose bengal ve S. wright testleri negatif sonuçlandı. EBV serolojisi geçirilmiş enfeksiyon ile uyumluydu. Anti-CMV IgG (+) ve anti-CMV IgM (+) olarak sonuçlandı. Hastada ön planda CMV mononükleozu düşünüldü. Kanda CMV-DNA kantitatif 1070 IU/ml olarak sonuçlandı. İzleminin üçüncü gününde ateşi düştü, karaciğer fonksiyon testleri ve lenfositozu geriledi. Semptomatik tedavi ve istirahat önerilerek taburcu edildi.

Sonuç: CMV enfeksiyonu genellikle çocukluk çağında geçirilmektedir. Ülkemizde yapılan seroprevalans çalışmalarında %85-100 pozitiflik bildirilmiştir. Lenfomonositozu olan ve EBV serolojisi negatif görülen olgularda CMV için testler mutlaka istenmelidir. CMV IgM testinin duyarlılık ve özgüllüğü %99-100'dür. Sağlıklı bireylerde çoğunlukla kendini sınırlayan bir tablo olmasına rağmen ayırıcı tanıda akıldan tutulmalıdır.

Anahtar Kelimeler: CMV mononükleozu, lenfositöz, nedeni bilinmeyen ateş

Tablo 1. Hastanın tarafımıza başvuru anındaki biyokimya ve hemogram sonuçları

AST (U/l)	134	Lökosit (/µl)	11860
ALT (U/l)	297	Nötrofil (/µl)	1910
ALP (U/l)	176	Lenfosit (/µl)	9040
GGT (U/l)	151	Monosit (/µl)	710
AFP (µg/l)	<2,72	Trombosit (/µl)	339000
LDH (U/l)	442	CRP (mg/l) (normal aralık: 0-5)	18
Total bilirubin (mg/dl)	0,34	Sedimentasyon (mm/s)	9

[PS-055]

Kateter İlişkili Kan Dolaşımı Enfeksiyonu Nedeniyle Takip Edilen Hastaların Değerlendirilmesi: Tek Merkez Deneyimi

Yasemin Kırık, Gülden Eser Karlıdağ, Müge Özgüler, Ömur Gündoğ,
Ebru Çiçek Üzümcüoğlu, Samet Durak

Sağlık Bilimleri Üniversitesi, Elazığ Fethi Sekin Şehir Hastanesi, Enfeksiyon Hastalıkları ve Klinik Mikrobiyoloji Kliniği, Elazığ

Giriş: Çeşitli nedenlerle uygulanan intravenöz kateter uygulamalarının en önemli komplikasyonu damar içi enfeksiyonlardır. Hastane kökenli bu enfeksiyonların %85'nin kateter ilişkili kan dolaşımı enfeksiyonu olduğu belirtilmiştir. Bu enfeksiyonlar hastanenin büyüklüğüne, hastanın hangi serviste yattığına, aseptik tekniğe ve kullanılan kateterin tipine göre değişkenlik göstermektedir. Bu retrospektif çalışmada kliniğimizde santral venöz kateter enfeksiyonu nedeniyle kliniğimizde takip edilen hastaların klinik özellikleri, aldıkları tedaviler ve üreyen mikroorganizmaları detaylandırarak literatüre katkıda bulunmayı amaçladık.

Gereç ve Yöntem: Çalışma 01.01.2022 ile 31.12.2022 tarihleri arasında Elazığ Fethi Sekin Şehir Hastanesi, Enfeksiyon Hastalıkları ve Klinik Mikrobiyoloji Kliniği'nde santral venöz kateter ilişkili kan dolaşımı enfeksiyon tanısı ile başvuran hastalar dahil edildi. Hastaların yaş, cinsiyet, üreyen mikroorganizma, antibiyotik duyarlılıkları ve almış oldukları tedaviler incelendi. Dosya verilerine ulaşılamayan hastalar çalışma dışı bırakıldı.

Bulgular: Çalışmaya 12 hasta dahil edildi. Hastaların 9'u erkek, 3'ü kadındı. Dört hastada Metisilin dirençli *S. aureus*, 3 hastada *E. faecalis* saptandı. Hastaların tamamı şifa ile taburcu edildi.

Sonuç: Santral venöz kateter ile ilişkili enfeksiyonlar, oldukça sık karşılaşılan ve ölümcül olabilen önlenabilir bir komplikasyondur. Santral venöz kateter ilişkili enfeksiyonun önlenmesinde sağlık çalışanlarının rolü büyük önem taşımaktadır. Santral venöz kateter enfeksiyonunu önlemeye yönelik bakımda kullanılan yöntemlerin ve santral venöz kateterin yerleşim yerinin enfeksiyon gelişimi üzerine etkisini inceleyen çok merkezli çalışmaların artmasıyla klinik takip ve tedavide daha olumlu sonuçlar alınacağı kanatındeyiz.

Anahtar Kelimeler: Kateter, MRSA, kan dolaşımı

[PS-056]

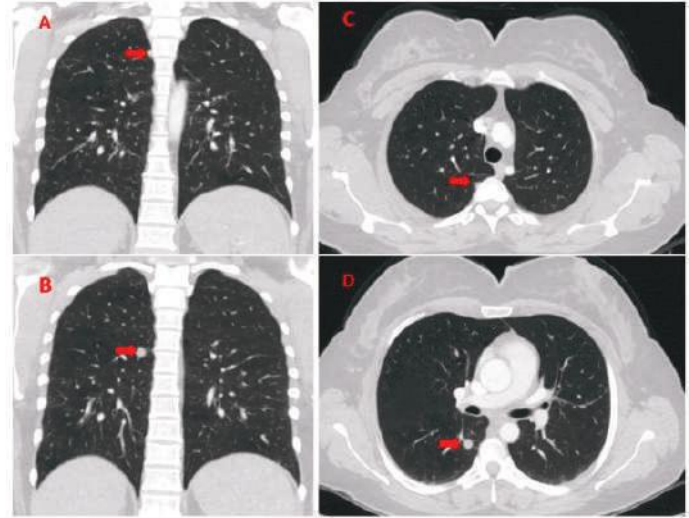
Her Organı Tutabilen Bir BakteriBeyza Nur Hasırcıoğlu, Burcu Türkseven, Şua Sümer,
Nazlım Aktuğ DemirSelçuk Üniversitesi Tıp Fakültesi Hastanesi, Enfeksiyon Hastalıkları ve Klinik
Mikrobiyoloji Kliniği, Konya

Giriş: Zoonotik bir enfeksiyon hastalığı olan brusellozis tüm organ ve sistemleri etkileyebilir. Genellikle kas-iskelet, nörolojik, kardiyovasküler, gastrointestinal ve genitoüriner sistem tutulumları görülse de nadiren pnömoni, tiroitit, optik neurit, endoftalmit, üveit, fokal süpüratif yumuşak doku tutulumları da görülebilir. Bu yazıda brusellozun nadir bir komplikasyonu olarak görülen, akciğer tutulumu olan bir olgu sunulması amaçlanmıştır.

Olgu: Otuz dokuz yaşında kadın hasta iki ay önce ateş, öksürük, balgam şikayeti ile acil servise başvurmuştu. Toraks BT'sinde her iki akciğer alt loblarda periferik buzlu cam sahaları, sağ akciğer alt lobda yaklaşık bir cm'lik nodül nedeniyle göğüs hastalıkları polikliniğine yönlendirilmişti. Göğüs hastalıkları kliniğinde çekilen kontrastlı toraks BT'de; sağ akciğer üst lob posteriora çevresinde buzlu cam alanları olan subplevral yerleşimli 6,5 mm çaplı nodül, sağ akciğer alt lob süperiorda 9,5 mm çaplı ve komşuluğunda 2,5 mm çaplı nodül izlenmiş olup enfeksiyöz süreç lehine değerlendirilmişti (Şekil 1). Romatolojik ve biyokimyasal tetkikler ile hemogram ve akut faz reaktanları gönderilmişti. Romatolojik tetkikleri negatif olup, beyaz küre: 5,69 K/ul, NE%: 60,4, biyokimyası normal olup, CRP: 40,8 mg/l, prokalsitonin: 0,07 ug/l olarak gelmişti. Bronkoscopi ile BAL kültürü alınmış ve nodülden patolojiye örnek gönderilmişti. Patoloji raporu benign olarak yorumlanmıştı. BAL kültüründe üreme olmamıştı. Hastaya moksifloksasin 1'400 mg po yedi günlük tedavi verilmişti. Tedavi sonrası PET/CT çekilmişti; nodüllerin metabolik aktivite artışı gösterdiği ve sebat ettiği izlenmişti. Hastaya akciğer wedge rezeksiyon biyopsisi göğüs cerrahisi tarafından yapılmıştı. Biyopsi sonucu; nekrotizan granülomatöz enfeksiyon lehine yorumlanmıştı. Tarafımıza danışılan hastanın kesimhanede çamaşırıcı olarak çalıştığı öğrenildi. Hayvancılık öyküsü, çiğ süt-peynir tüketimi, kendisinde ve ailesinde tüberküloz öyküsü yoktu. Gece terlemesi, kilo kaybı olmadığını belirtti. İleri tetkik amaçlı servise yatırıldı. Kan kültürlerinde üreme olmadı. Tüberküloz tetkikleri ve galaktomannan negatifti. *Brucella* STA negatif, *Brucella* Coombs 1/1280 ile pozitif olarak izlendi. Hastanın akciğer lezyonları brusellaya bağlı düşünüldü. Hastaya doksisisiklin 2x100, rifampisin 1x600, siprofloksasin 2x500 po tedavi başlandı. Poliklinik kontrollerinde hastanın şikayetleri azaldı. Akciğer grafilerinde lezyonları gerileyerek düzelen hastanın tedavisi ve takibi devam etmektedir.

Sonuç: Bruselloz, ülkemiz gibi hastalığın endemik olarak görüldüğü bölgelerde farklı klinik bulgularla karşımıza çıkabilir. Multisistemik etkilenim yapabilen brusella, olguların %2-10 arasında pulmoner tutulum yapabilmektedir. Bu nedenle tanısız yaklaşım prosedürleri arasında ayrırcı tanıda mutlaka aklımızda tutmamız gerektiği unutulmamalıdır.

Anahtar Kelimeler: Brusellozis, akciğer



Şekil 1. İ.v. kontrastlı koronal (A, B) ve aksiyel (C, D) toraks BT görüntüsü; (A-C) sağ akciğer üst lob posteriora subplevral yerleşimli 6,5 mm çaplı nodül B-D: Sağ akciğer alt lob süperiorda 9,5 mm çaplı nodül

[PS-057]

***Mycobacterium bovis*'e Bağlı Yumuşak Doku Tutulumu**Hilal Ekici, Hande Sağlam, Mert Şimşek, Esmâ Eryılmaz Eren,
Ayşın Kılınç Tokar, İlhami ÇelikSağlık Bilimleri Üniversitesi, Kayseri Şehir Hastanesi, Enfeksiyon Hastalıkları ve
Klinik Mikrobiyoloji Anabilim Dalı, Kayseri

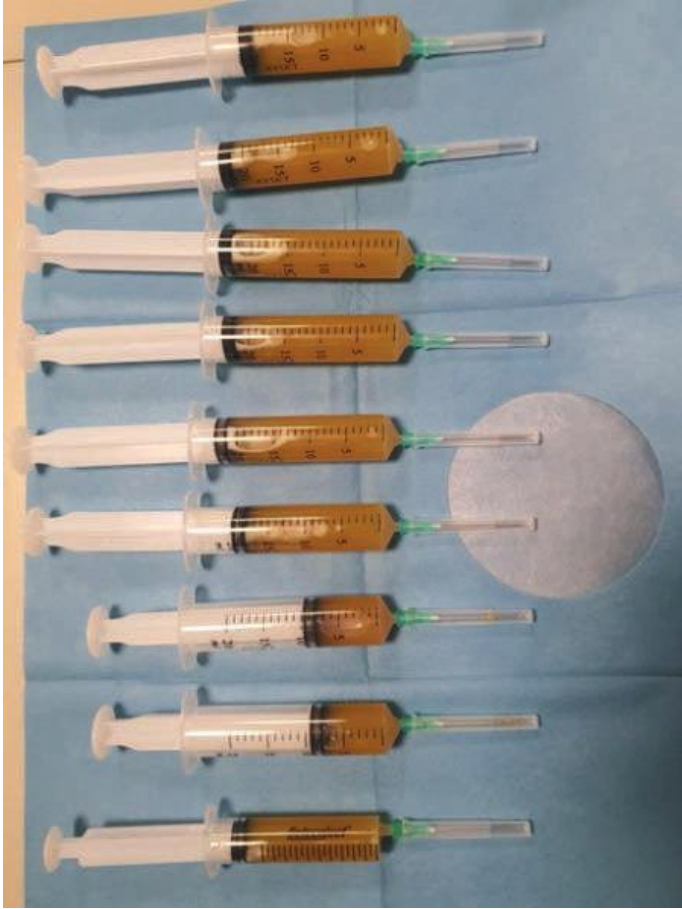Giriş: *M. bovis* birincil ve reaktivasyon formları ile kendini gösterebilen; tutulumu pulmoner, ekstrapulmoner veya dissemine olabilen bir tüberküloz etkenidir. *M. bovis*, kontamine süt ürünlerinin yenmesi yoluyla bulaştığında, akciğer dışı hastalık, akciğer tüberkülozundan daha olasıdır. Burada *M. bovis* kaynaklı apse ile seyreden bir olgu sunulmuştur.

Olgu: Yirmi yedi yaşında erkek hasta kasap olarak çalışmakta iken 4 aydır olan sağ lomber bölgede deri altı şişlik ile hastanemize başvurdu. Fizik muayenesinde sağ lomber bölgede iki adet 10*8 cm ve 7*5 cm'lik flukstasyon veren kolleksiyon mevcuttu. Biyokimyasal parametrelerde anormallik saptanmadı. Yapılan lomber MR görüntülemesinde posterior paravertebral alanda periferik kontrast tutulumu gösteren 5x2 cm boyutunda apse izlendi. Apsenin drenajı ile elde edilen pürülan mayi kültüründe *M. tuberculosis* üremesi ve sitoloji sonucu kronik aktif süpüratif iltihabi olay olarak raporlanması üzerine kliniğimize yönlendirildi. Başvurusunda aralıklı ateş, üşüme atakları, gece terlemesi ve son altı ayda %10 kilo kaybı olan hastada ailede tüberküloz öyküsü saptanmadı. Altı ay önce kesilen bir inekte akciğer zarlarında nodüler lezyon olduğu ve imha ettiği materyale eldivensiz temasının olduğunu öğrenildi. Hastanın yapılan yüzeysel ultrasonografilerinde saptanan sağ aksiller bölgede 22*8 mm LAP için eksizyonel biyopsi önerildi. Patolojide granülom yapısı bulunmadı, plazma hücre artışı olan reaktif lenf nodu biyopsisi olarak sonuçlandı. Lomber bölgedeki iki lezyondan 181 cc mayi boşaltıldı. Örneklerden tüberküloz PCR gönderildi ve sonuçlar gelinceye kadar dörtlü anti-tüberküloz tedavisi başlandı. Gram-boyama bol eritrosit nadir PNL ve mikroorganizma görülmedi. EZN negatif gelen hastada yapılan TDT (tüberkülin deri testi): 21 mm olarak saptandı. Tedavi toleransı iyi olan hasta poliklinik kontrolüne çağırılarak taburcu edildi. Poliklinik kontrolünde aynı odaktan 15 cc hemopürülan mayi boşaltıldı. PCR sonucu *M. bovis*

olarak sonuçlanan hastada anti-tüberküloz tedavisi sekiz hafta olması üzerine tedaviye izoniazid ve rifampisin ile devam edildi. Hasta takip ve tedavisine devam etmektedir.

Sonuç: Yumuşak doku apsesi ile gelen hastalarda detaylı anamnez alınmalı ve özellikle mesleki maruziyet sorgulanmalıdır. Olgumuzda tekrarlayan apse ile seyretmiş olması hastalığın yönetiminde zorluklara neden olmuştur.

Anahtar Kelimeler: *M. bovis*, *M. tuberculosis*



Resim 1. Aspirasyon numuneleri

[PS-058]

Yoğun Bakım Ünitesinde Geç Kalınmış İki Enfektif Endokardit Olgusu

Hilal Ekici, Aşın Kılıç Toker, Tuğba Tok, İlhami Çelik

Sağlık Bilimleri Üniversitesi, Kayseri Şehir Hastanesi, Enfeksiyon Hastalıkları ve Klinik Mikrobiyoloji Anabilim Dalı, Kayseri

Giriş: Enfektif endokardit (EE); 3-10/100 000 kişi/yıl görülme sıklığı ile nadirdir, ancak yol açtığı morbiditeler ve yüksek mortalite hızı nedeniyle önemli bir enfeksiyon hastalığıdır. Ülkemizde mortalite hızı %25-30 civarındadır. EE'nin en sık karşılaşılan üçüncü etkeni enterokoklardır ve olguların %10-15'inden sorumludur. Özellikle 50 yaş üzeri yaşlı hastalarda etkindir. Kaynak sıklıkla üriner sistem veya gastrointestinal sistemdir. Burada tanıda gecikme sonucu mortal seyreden iki EE olgusu sunulmuştur.

Olgular

Olgu 1: Elli yaşında kadın hasta, santral venöz kateter ile hemodiyalize alınmaktadır. Diyaliz esnasında yükselen ateş ve genel durum bozukluğu nedeniyle hastanın klinik ve laboratuvar değerlendirmesi sonucunda sepsis tanısı ile hastaya ampirik olarak meropenem ve vankomisin tedavisi başlandı. Mekanik ventilatörde takip edilen hastanın takipne, taşikardi, hipoksi, ateş yüksekliği devamı ve troponin yüksekliği saptandı. Kan kültüründe metisilin duyarlı *Staphylococcus aureus* üremesi olan, fizik muayenede mitral odakta 3/6 sistolik üfürüm saptanan hastaya yapılan transtorasik ekokardiyografide mitral posterior kapak atriyum yüzünde 2,0x2,1 cm vejetasyon ve ciddi mitral yetmezliği saptandı. Hastanın tedavisine gentamisin ve rifampisin eklendi. Ateş yüksekliği esnasında alınan kan kültüründe maya saptanan hastaya kaspofungin tedavisi de başlandı. Cerrahi müdahale planlanan hasta tedavisi devam etmekte iken eksitus olmuştur.

Olgu 2: Elli beş yaşında erkek hasta intrakraniyal kanama nedeni yoğun bakım ünitesinde mekanik ventilatörde takipliyken ateş yüksekliği sonrasında hastaya ventilasyon ilişkili pnömoni ön tanısı ile ampirik olarak meropenem ve vankomisin tedavisi başlandı. Hastanın endotrakeal aspirat kültüründe *Acinetobacter baumannii* ve kan kültüründe *Enterococcus gallinarum* (vankomisin rezistan) ve devam eden ateş yüksekliği esnasında alınan kan kültüründe ampisilin duyarlı *Enterococcus faecalis* üremesi saptandı. Hastanın tedavisine kolimisin eklendi, vankomisin tedavisi stoplanıp daptomisin tedavisine geçildi. Subfebril ateşi devam eden ve yeni gelişen mitral odakta üfürümü olan hastanın transtorasik ekokardiyografisinde mitral kapak dejeneratif, septuma yakın kapak üzerinde küçük, vejetasyonla uyumlu görüntü ve 3. derece mitral yetmezlik saptandı. Hasta tedavi düzenlenmesi için tarafımıza danışılmadan eksitus olmuştur.

Sonuç: Santral venöz kateter varlığı EE için önemli bir risk faktörüdür. Devam eden ateş yüksekliği ve kan kültüründe üreme olan santral venöz kateterli hastalarda EE öncelikle akla gelmelidir. Hastalarda detaylı fizik muayene ve multidisipliner yönetim gerekmektedir. Her iki hastada da efektif muayene ile kardiyak üfürüm saptanması klinik belirtilere rağmen gecikmiş olup, tedavi başarısı sağlanamamıştır.

Anahtar Kelimeler: Enfektif endokardit, *Staphylococcus aureus*, *Enterococcus faecalis*

[PS-059]

Tıp Fakültesi Öğrencilerinin Dokuz Valanlı HPV Aşısı Hakkındaki Bilgi Düzeylerinin Değerlendirilmesi

Öğuzhan Acet¹, Hüsnü Pullukçu¹, Ahmet Sertçelik²,
Meltem Taşbakan¹

¹Ege Üniversitesi Tıp Fakültesi, Enfeksiyon Hastalıkları ve Klinik Mikrobiyoloji
Anabilim Dalı, İzmir

²Hacettepe Üniversitesi Tıp Fakültesi, Halk Sağlığı Anabilim Dalı, Ankara

Giriş: Human Papilloma Virus (HPV); serviks, orofarinks, anüs, rektum ve peniste kansere neden olabilen ve cinsel yolla bulaşan bir virüstür. Bu kanserler HPV aşısı ile önlenmektedir. Dokuz valanlı HPV aşısı ülkemizde yakın zamanda kullanılmaya başlanmıştır. Bu çalışmanın amacı tıp fakültesi öğrencilerinin dokuz valanlı HPV aşısı hakkındaki bilgi düzeyini değerlendirmektir.

Gereç ve Yöntem: Tıp fakültesi öğrencilerinin sınıflarına gidilerek öğrencilerden internet tabanlı bir anketi yanıtlamaları istendi. Anket sonunda anket sorularının yanıtlarının yer aldığı bir video mevcuttu. Ayrıca anket sonunda sınıflarda öğrencilere HPV aşısı ile alakalı bilgilendirme yapıldı. Anket, uluslararası literatürdeki temel bilgilere ve pratik kullanıma dayanıyordu. Nicel değişkenlerin normal dağılıma uygunluğu incelendi.

Normal dağılım göstermediği için medyan (çeyrekler arası aralık) olarak verildi. Bilgi puanı karşılaştırmasında iki bağımsız grupta Mann-Whitney U testi, ikiden fazla gruptaki karşılaştırmada Kruskal-Wallis testi kullanıldı. Post-hoc test olarak Bonferroni düzeltmeli Mann-Whitney U testi kullanıldı, $p < 0,05$ istatistiksel olarak anlamlı kabul edildi. Ege Üniversitesi Tıbbi Araştırmaları Etik Kurulu'ndan 23-2.1 T/5 karar numarasıyla etik kurul onayı alındı.

Bulgular: Üç yüz yedi öğrenci anketi yanıtladı. Öğrencilerin 168'i (%54,7) kadındı. Yaş ortalaması $21,34 \pm 1,96$ 'ydı. Ortalama doğru cevap sayısı $6,3 \pm 2,57$ (minimum: 0, maksimum: 10) idi. Katılımcıların 184'ü (%59,4) dokuz valanlı HPV aşısını daha önce duymuştu. En önemli bilgi kaynağı okul dersleriydi [$n=100$ (%32,5)]. 56 (%18,2) öğrenci daha önce HPV aşısı yaptırmıştı. 68 (%22,1) katılımcı dokuz valanlı HPV aşısını ilk kez bu ankette duyduğunu belirtti. HPV aşısı ile ilgili bilgi puanı ile ilişkili faktörler Tablo 1'de gösterilmiştir. Anket soruları ve cevapları Tablo 2'de gösterilmiştir. Klinik tıp eğitimi alan öğrenciler, temel tıp eğitimi almış olanlara göre anlamlı olarak daha iyi bilgiye sahipti (Mann-Whitney U testi, $p=0,001$). Dokuz valanlı HPV aşısını duyan katılımcılar, duymayanlara göre sorulara daha iyi yanıt verdi (Mann-Whitney U testi, $p=0,001$).

Sonuç: Dokuz valanlı HPV aşısı diğer HPV aşılardan daha kapsayıcıdır. HPV ilişkili kanserlerde yapılacak en önemli şey aşılama oranlarını artırmaktır. Bunun için geleceğin sağlık çalışanları olan tıp fakültesi öğrencilerinin bilgi düzeylerinin yeterli olması gerekmektedir. Okul derslerinin önemli bir bilgi kaynağı olduğu düşünülürse gerekirse mezuniyet sonrası tıp eğitim olanakları artırılmalıdır.

Anahtar Kelimeler: HPV, dokuz valanlı HPV aşısı

Tablo 1. Dokuz valanlı HPV aşısı hakkındaki bilgi skoru ile ilişkili faktörler

	s	Ortanca Bilgi Skoru (IQR)	p-değeri
Kadın	138	6.0 (4.0)	0.040
Erkek	169	7.0 (3.0)	
Aşı olmuş	56	8.0 (3.0)	0.004
Aşı olmamış	251	6.0 (3.0)	
Daha önce HPV aşısını duymuş	57	5.0 (3.5)	0.004
Daha önce HPV aşısını duymamış	250	7.0 (3.0)	
Sınıf I*	42	4.0 (4.3)	<0.001
Sınıf II	37	7.0 (3.0)	
Sınıf III	83	7.0 (3.0)	
Sınıf IV	61	7.0 (4.0)	
Sınıf V	40	8.5 (3.0)	
Sınıf VI	44	7.5 (3.0)	
Bilgi Kaynakları			
Bilgi Kaynağı -Arkadaş	84	7.0 (3.0)	0.001
Bilgi Kaynağı -Arkadaş dışı	223	6.0 (3.0)	
Bilgi Kaynağı -Bilimsel yayın	32	8.0 (2.8)	0.008
Bilgi Kaynağı -Bilimsel yayın dışı	275	6.0 (3.0)	
Bilgi Kaynağı -Sosyal medya	56	8.0 (3.0)	<0.001
Bilgi Kaynağı -Sosyal medya dışı	251	6.0 (3.0)	
Bilgi Kaynağı -Okul dersleri	100	8.0 (3.0)	<0.001
Bilgi Kaynağı -Okul dersleri dışı	207	6.0 (4.0)	
Bilgi Kaynağı -Doktor	39	8.0 (3.0)	0.002
Bilgi Kaynağı -Doktor dışı	268	6.0 (3.0)	
Bilgi Kaynağı -HPV aşısını ilk defa duyan	68	5.0 (3.8)	<0.001
Bilgi Kaynağı -Daha önce HPV aşısını duymuş	239	7.0 (4.0)	

*Gruplar arasındaki fark Sınıf I ile diğer dönemler arasından kaynaklanmaktadır.

Tablo 2. Anket soruları ve yanıtlar			
Sorular	Doğru	Yanlış	Bilmiyorum
Soru 1			
Cinsel aktivitesi başlamış kişilere HPV aşısı yapılmasına gerek yoktur	5 (%1,6)	262 (%85,1)	41 (%13,3)
Soru 2			
HPV aşıları kadınlarda servikal kanserden koruyucudur	271 (%88)	4 (%1,3)	33 (%10,7)
Soru 3			
HPV lezyonları boğazda (gırtlak), peniste ve anal bölgede de olabilir	258 (%83,8)	2 (%0,6)	48 (%15,6)
Soru 4			
HPV erkeklerde kanser yapmadığı için erkeklerin aşılmasına gerek yoktur	2 (%0,6)	273 (%88,6)	33 (%10,7)
Soru 5			
HPV aşısı genital bölge dışındaki lezyonların gelişmesini engelleyerek baş boyun kanserleri oluşumunu da engelleyebilir	187 (%60,7)	19 (%6,2)	102 (%33,1)
Soru 6			
Dokuz valanlı HPV aşısı ülkemizde geri ödeme kapsamındadır	6 (%1,9)	158 (%51,3)	144 (%46,8)
Soru 7			
HPV tanısı almış kişilerin HPV aşısı olmasına gerek yoktur	26 (%8,4)	156 (%50,6)	126 (%40,9)
Soru 8			
HPV aşısı olabilmek için üst yaş sınırı 26'dır	33 (%10,7)	150 (%48,7)	125 (%40,6)
Soru 9			
HPV aşısı mevcut siğillerin küçülmesine neden olabilir	87 (%28,2)	30 (%9,7)	191 (%62)
Soru 10			
Dört valanlı HPV aşısını olanların dokuz valanlı HPV aşısı olmasına gerek yoktur	12 (%3,9)	133 (%43,2)	163 (%52,9)

[PS-060]

Kahramanmaraş Depremi'nde Crush Yaralanma Sonrası Aspergillus'a Bağlı Yumuşak Doku Enfeksiyonu Olgusu

Esra Altınsoy¹, Ertuğrul Topcu¹, Mehmet Fethullah Aydın²,
Mert Manyası³, İdris Demirtaş⁴

¹Şırnak Devlet Hastanesi, Enfeksiyon Hastalıkları ve Klinik Mikrobiyoloji Kliniği, Şırnak

²Şırnak Devlet Hastanesi, Nefroloji Kliniği, Şırnak

³Şırnak Devlet Hastanesi, Tıbbi Mikrobiyoloji Kliniği, Şırnak

⁴Şırnak Devlet Hastanesi, Ortopedi ve Travmatoloji Kliniği, Şırnak

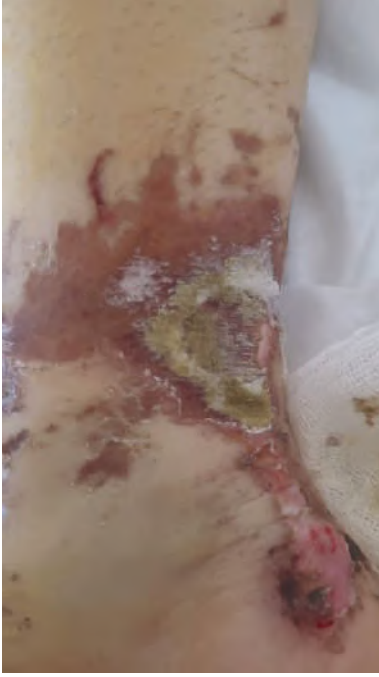Giriş: Travma, yanık ve cerrahi gibi faktörler Aspergillusun direkt inokülasyonu ile deri-yumuşak dokuda tutulumuna neden olabilir. Böylece sistemik enfeksiyon yapmaksızın da lokal enfeksiyonlar meydana gelebilir. Bu olgu sunumunda, Aspergillus ile gelişen ve sistemik enfeksiyon bulguları görülmeyen yumuşak doku enfeksiyonunun sistemik ya da lokal anti fungal tedaviye gerek olmadan cerrahi debritleme ile tedavi edilebileceğinin gösterilmesi amaçlanmıştır.

Olgu: Yirmi bir yaşında kadın hasta Kahramanmaraş depremine Adıyaman'da yakalanmış ve enkaz altından 6. saatte çıkarılmıştı. Apartman kapısının çökmesi sonucu göçük altında kalan hasta yağmur ve kar suyuyla da uzun süre temas etmişti. Hasta kurtarıldıktan sonra acil serviste 48 saat kadar takip edilmişti. Hasta Crush sendromu ve yoğun bakım ihtiyacı nedeniyle Şırnak Devlet Hastanesi 3. basamak yoğun bakıma nakledilmişti. Hastanın sağ kol ve bacadaki ezilme, sağda brakial plexus yaralanması mevcuttu.

Sağ ayak bileği çevresinde ödem ve ekimoz, çökilen BT'sinde deri altı hava görünümü mevcuttu. Hastanın kabulünde CRP: 44,3 mg/dl beyaz küre: 14.200 idi. Hastada yumuşak doku enfeksiyonuna yönelik meropenem ve linezolid tedavisi başlandı. Hasta yatışının 5. gününde nefroloji servisine devredildi. Kreatinin düzeyi gerileme eğiliminde olan hastada diyaliz ihtiyacı gelişmedi. Antibiyoterapinin 6. gününde hastanın sağ ayak bileğindeki lezyonda beyaz ve yeşil küf benzeri görünümün olması nedeniyle doku örnekleri alınarak mikrobiyolojiye gönderildi. Mikroskopisinde hif ve spor yapıları görüldü. Sistemik mantar enfeksiyonunu araştırmak amacıyla iki set kan kültürü alındı. Hastaya ortopedi tarafından debritleme yapıldı. Antifungal tedavi verilmeksizin yakın takip edilmesi planlandı. Alınan doku biyopsi kültüründe Aspergillus spp. üredi, kan kültüründe ise üreme olmadı. Hastanın yarası ortopedi uzmanı ile birlikte günlük olarak değerlendirildi. Hastanın küf lezyonları debritleme ile tamamen geriledi. CRP: 11,7 mg/dl'ye geriledi. Hastanın yatışından itibaren hiç ateşi olmadı, diğer vital bulguları stabil seyretti. Hasta debritleme sonrası rekonstrüktif cerrahi gereksinimi nedeniyle plastik cerrahi uzmanı bulunan Diyarbakır Eğitim ve Araştırma Hastanesi'ne sevk edildi.

Sonuç: Yumuşak doku enfeksiyonlarının ampirik tedavisinde sıklıkla bakteriyel etkenlere yönelik antimikrobiyal tedavi başlanmaktadır. Ancak daha nadir de olsa fungal etkenler de akılda tutulmalıdır. Yeni gelişen lezyonlar dikkatle takip edilmeli ve mikrobiyolojik inceleme yapılmalıdır. Bu olguda cerrahi debritleme ile tam klinik yanıt alınmış olup gereksiz antifungal tedavinin de önüne geçilmiştir.

Anahtar Kelimeler: Deprem, Crush, Aspergillus



Resim 1. Yara yeri görünümü

[PS-061]

İntramusküler Enjeksiyon Sonrası Çoklu MRSA Apsesi: Olgu Sunumu

Bahar Büşra Özkan¹, Özgür Günel¹, Hatice Üdürgücü¹,
Sırrı Süleyman Kılıç²

¹Samsun Üniversitesi, Samsun Eğitim ve Araştırma Hastanesi, Enfeksiyon Hastalıkları ve Klinik Mikrobiyoloji Kliniği, Samsun

²Sağlık Bilimleri Üniversitesi, Samsun Eğitim ve Araştırma Hastanesi, Enfeksiyon Hastalıkları ve Klinik Mikrobiyoloji Kliniği, Samsun

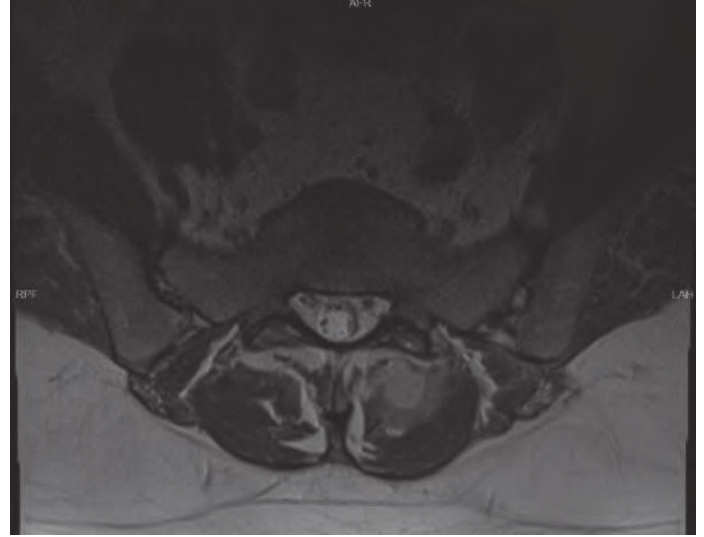
Giriş: Toplumdan kazanılmış metisiline dirençli *Staphylococcus aureus* (MRSA) olguları nadir olsa da karşımıza çıkmaktadır. Bu yazıda intramusküler (İM) enjeksiyonların bir komplikasyonu sonucu ortaya çıkan çoklu MRSA apsesi olan bir olgu sunulmuştur.

Olgu: Otuz sekiz yaşında kadın hasta yirmi gündür olan bel ve kalça ağrısı nedeniyle başvurdu. Yirmi gün önce yere düşme sonrasında bel ağrısının başladığı, yapılan tetkiklerde travmaya bağlı yumuşak doku zedelenmesi nedeniyle non-steroid anti-enflamatuvar tedavi başlandığını, sağlık personeli olmayan bir kişiye İM tedavisini yaptırdığını ve sonrasında şikayetlerinde artış olması sebebiyle başvurduğu merkezde çekilen lomber MR'de paravertebral kas planlarında ve sol iliak fossada kontrastlanma saptanması üzerine tarafımıza yönlendirildiği öğrenildi. Özgeçmişinde panik bozukluk dışında bir hastalığı yoktu. Fizik muayenesinde kalça hareket kısıtlılığı vardı, sol gluteal bölgede yaklaşık 10 cm çapında ağrılı lezyon palpe edildi. Başvuru sırasında laboratuvar tetkiklerinde lökosit: 11.870/ μ l, C-reaktif proteini (CRP): 218 mg/l, eritrosit sedimentasyon hızı (ESH): 150 mm/saat, prokalsitonin (PCT): 0,167 μ g/l ve tam idrar tetkikinde: 2 eritrosit, 24 lökosit saptandı. Yatışında kan ve idrar kültürü alındı. Öncesinde antibiyotik kullanımı ve yatış öyküsü olmayan hastaya yumuşak doku

enfeksiyonu-apsesi ön tanısıyla ampicilin-sulbaktam 4x3 gr intravenöz (i.v.) ve siprofloksasin 2x400 mg i.v. başlandı. Çekilen lomber MR'de sol lomber bölgede 10x6 cm boyutlarında pelvise uzanım gösteren lezyon izlendi. Abdomen BT'de ise sol alt kadranda iliak kas anteriorunda dokuz cm'ye ulaşan öncelikle apse düşünülen lezyon ve gluteal alanda ödem, sıvı dansiteleri izlendi. Sol gluteal alana yapılan yüzeysel ultrasonografide ise 76x48 mm boyutlarında ölçülen lezyon izlendi. Yatışının 6. gününde hem gluteal hem de iliak kas anteriorundaki alana perkütan drenaj yapıldı. Yatışı sırasında alınan kan kültüründe üreme olmadı, idrar kültüründe ve sonrasında alınan apse kültürlerinde MRSA üremesi oldu. Hastanın tedavisi vankomisin 2x1 gr i.v. olarak değiştirildi. Yapılan ekokardiyografisinde patoloji saptanmadı. Tedavinin 7. gününde lökosit: 5.900/ μ l, CRP: 13,3 mg/l, ESH: 104 mm/saat ve PCT: 0,04 μ g/l şeklinde geriledi. Yatışının 20. gününde çekilen kontrol lomber MR'de apse boyutlarında belirgin gerileme ve sakroileitle uyumlu görünüm olması nedeniyle tedavisi 12 haftaya tamamlanmak üzere trimetoprim/sulfametoksazol 2x800/160 mg tablet ile taburcu edildi. Poliklinik takiplerinde ağrıları gerileyen laboratuvar bulguları normale dönen hastanın tedavisi 12. haftada kesildi.

Sonuç: Toplumdan kazanılmış deri ve yumuşak doku enfeksiyonlarında en sık etken *Staphylococcus aureus*'tur. Son dönemde MRSA suşlarına bağlı yumuşak doku enfeksiyonları daha sık görülmeye başlanmıştır. Bu nedenle toplum kökenli enfeksiyonlarda kültür antibiyogram sonuçları tedavi planında yol gösterici olacaktır.

Anahtar Kelimeler: MRSA, gluteal apse, enjeksiyon



Şekil 1. Kontrastlı lomber MR gluteal apse görünümü

[PS-062]

Nadir Görülen Bir Ateş Olgusu: Kikuchi-Fujimoto Hastalığı

Yakup Demir, Saim Dayan

Dicle Üniversitesi Tıp Fakültesi, Enfeksiyon Hastalıkları ve Klinik Mikrobiyoloji Anabilim Dalı, Diyarbakır

Giriş: Kikuchi-Fujimoto, multipl servikal lenfadenopati, ateş ve gece terlemesi ile karakterize olan benign bir hastalıktır. Nadir olgularda ateş bir aya kadar sürebilmektedir. Döküntü, artrit, halsizlik ve hepatosplenomegalide görülebilmektedir. Prognosu iyi olan bu hastalık, genellikle bir ile dört ay arasında kendi kendini sınırlamaktadır. Rekürrens nadir olup %3-4 arasında değişmektedir. Nadir görülen bir hastalık olmasına rağmen, özellikle lenfadenopati ve nedeni bilinmeyen ateş olgularında ayırıcı tanıda düşünülmelidir.

Olgu: Yaklaşık 20 gündür halsizlik, boyunda şişlik ve on gündür ateş nedeniyle dış merkeze birçok kez başvurusu olan, 41 yaşında kadın hasta, üst solunum yolu enfeksiyonu nedeniyle antibiyoterapi reçete edilmişti; fakat şikayetlerinin devam etmesi ve çok sayıda poliklinik başvurusunda ateş olması üzerine nedeni bilinmeyen ateş olarak değerlendirildi. Hastanın ateşlerinin parasetamole yanıt verdiğini ve en çok 38,3 °C civarında olduğu öğrenildi. Ateşinin bir haftadır devam ettiğini, günün herhangi bir saatinde yükseldiği öğrenildi. Yapılan fizik muayenede, boyun sağ tarafında mobil, elastik kıvamda lenfadenopati saptandı. Hastanın laboratuvar tetkiklerinde, hemoglobin: 11,2 g/dl, lenfosit (%13,7), ESR: 67 mm/h, C-reaktif protein: 77,3 mg/l (normal değer: 0-5 mg/l), ALT: 58 U/l (normal değer: 0-35 U/l), AST 48 U/l (normal değer: 0-35 U/l), LDH: 397 U/l (normal değer: 0-247 U/l) olarak saptandı. Hastada brusella, toksoplazma, sitomegalovirüs açısından tarandı ve negatif olarak saptandı. Boyun ultrasonografisinde, sol posterior servikal üçgende 4x8 mm, sağ posterior servikal üçgende 3x10 mm boyutlarında oval ekojenik hilus içeren lenfadenopati saptandı. Hastaya sağ posterior ince iğne lenf nodu biyopsisi uygulandı. Patolojik incelemesi, yaygın nekrozun eşlik ettiği histiositten zengin nekrotizan lenfadenit olarak raporlandı; lenfoma infiltrasyonu gözlenmedi. Antibiyotik tedavisi kesilen hasta, antipiretik ve semptomatik tedavi önerisiyle takibe alındı. Döküntüler ateşin 2. haftasında meydana geldi. Hastanın şikayetleri iki hafta daha devam edip azalma eğilimine geçti. Başvurusunun ikinci ayında şikayetleri tamamen kayboldu.

Sonuç: Nedeni bilinmeyen ateş olgularında, hastaların lenfadenopati açısından araştırılması etiyolojik açıdan önemlidir. Özellikle patolojik olabilecek lenf nodlarından biyopsi yapılması, Kikuchi-Fujimoto gibi nadir hastalıklarda, tanıya yardımcı olmaktadır. Hastanın çok sayıda merkeze başvurması, eşlik eden sistematik bir hastalığın olmaması ve gereksiz antibiyotik kullanımının önüne geçilebilmesi açısından olgunun sunulması amaçlanmıştır. Lenf nodu büyümesi ve ateş semptomu olan olgularda ayırıcı tanıda Kikuchi-Fujimoto hastalığı düşünülmelidir.

Anahtar Kelimeler: Kikuchi-Fujimoto, nedeni bilinmeyen ateş, histiositik nekrotizan lenfadenitis

[PS-063]

Hipotansif Hastada Streptokoksik Toksik Şok Sendromu Olgusu SunumuNurhayat Yılmaz¹, İrfan Şencan¹, Mehmet Yılmaz²*¹Sağlık Bilimleri Üniversitesi, Dışkapı Yıldırım Beyazıt Eğitim ve Araştırma Hastanesi, Enfeksiyon Hastalıkları ve Klinik Mikrobiyoloji Kliniği, Ankara**²Sağlık Bilimleri Üniversitesi, Dışkapı Yıldırım Beyazıt Eğitim ve Araştırma Hastanesi, İç Hastalıkları Anabilim Dalı, Ankara*

Giriş: Streptokokal toksik şok sendromu (STSS), şok ve çoklu organ yetmezliği ile karakterize invaziv grup A streptokok hastalığının bir komplikasyonudur. Özellikle hızla ilerleyen şok sendromlarında akıldan bulundurulup hızla ampirik tedavi başlanmalıdır. Bu olgu sunumunda şokla gelen ve enfektif odak bulunamayan hastalarda STSS'den şüphelenilmesi gerektiği anlatılmaktadır.

Olgu: Bilinen diyabeti olan 49 yaşında erkek hasta iki gündür olan ishal sağ omuzda ağrı ve idrar çıkaramama şikayeti ile acil servise başvurdu. Alınan anamnezde hastanın uzun yol şoförü olduğu öğrenildi. Hasta gelişte hipotansifti ve takipleri sırasında hiç ateşi olmadı. Muayenesinde barsak seslerinde artış vardı, mukozalar kuruydu. Sağ omuzda yapılan ilk muayene ve görüntülemeler sonrasında enfeksiyonla uyumlu görünüm saptanmadı. İstenilen tahlillerde akut böbrek hasarı olduğu ve karaciğer fonksiyon testlerinde artış olduğu görüldü. Hastaya hidrasyon yapıldı ve ampirik olarak seftriakson 2*1 gr başlandı. Hastanın tekrar hipotansifleşmesi kliniğinin kötüleşmesi üzerine yoğun bakıma devredildi. Hastadan kan kültürü alındı. Sonrasında hastanın lökopenisinin ve trombositopenisinin geliştiği görüldü ve toksik süreçlerden şüphelenilerek tedavisine klindamisin 3*900 mg eklendi. Tekrarlanan görüntülemelerde koltuk altında enfektif süreçle uyumlu görünüm başladığı saptandı. Takiplerinde sabah saatlerinde hastanın vücudunda yaygın ekimozlar olduğu görüldü. Hasta birkaç saat sonra kardiyak arrest olarak eksitus oldu. Ertesi gün kan kültüründe *Streptococcus pyogenes* üremesi oldu.

Sonuç: STSS, invaziv GAS hastalığı olan hastaların üçte birine kadar gelişir. Risk faktörleri arasında ileri yaş travma immüno-supresyon diyabet benzeri kronik rahatsızlıklar bulunmaktadır. Etkilenen birçok kişide altta yatan neden bulunmamaktadır. Olgumuzda bilinen travma olmamakla birlikte risk faktörlerinden sadece diyabet bulunmaktaydı. Olguların yaklaşık %20'lik bir kısmı yaygın halsizlik miyalji ateş gibi şikayetlerle başvururken bir kısmı direkt şok bulguları ile başvurabilir. Ateş yaygındır. Fakat hipotermide görülebilir. Olgumuzun takiplerinde ve öyküsünde ateş olmadığı görüldü. Gelişinde hipotansif olan olgumuz başta sıvı tedavisine yanıt vermişken sonrasında agresif tedaviye rağmen hipotansiyonu devam etti. Hastaların hemen hepsinde böbrek yetmezliği meydana geldi. Olgumuz da anürik olarak başvurdu. Giriş kapısı deriyse genellikle lokalize enfeksiyon bulguları gördü. Tanımlanmış bir giriş portalının yokluğunda, hastalık ilerledikçe derin bir enfeksiyonun klinik kanıtı daha belirgin hale geldi. Laboratuvar bulguları spesifik değildi. Trombositopeni son dönemde görüldü. Hastaların asıl ölüm nedeni çoklu organ yetmezliğidir. Olgumuzda olduğu gibi şokla gelen hızla kötüleşen hastalarda STSS akıldan bulundurulmalıdır.

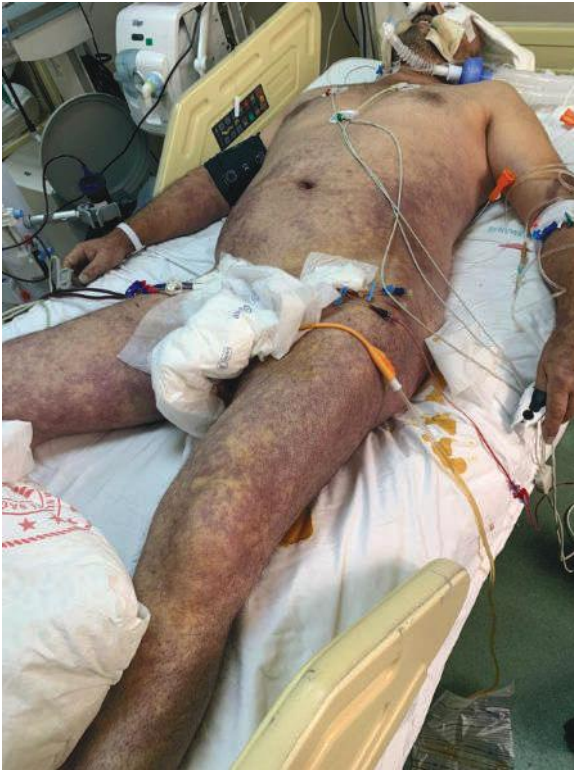Anahtar Kelimeler: Toksik şok sendromu, streptokok enfeksiyonu

[PS-064]

Bacakta Şişlik Nedeniyle Tetkik Edilirken Saptanan Kistik Ekinokokkoz Olgusu

Tuğba İzem Çelik, Alperen Göçmen, Nazlım Aktuğ Demir,
Şua Sümer

Selçuk Üniversitesi Tıp Fakültesi, Enfeksiyon Hastalıkları ve Klinik Mikrobiyoloji
Anabilim Dalı, Konya



Resim 1. Yoğun bakım ünitesi takibinde yaygın ekimoz görüntüsü

Tablo 1. Olgu tanımı
A) A grubu streptokok izolasyonu (<i>Streptococcus pyogenes</i>)
1. Steril bir bölgeden (örneğin; kan, BOS, plevra veya periton sıvısı, doku biyopsisi, cerrahi yara)
2. Steril olmayan bir bölgeden (örneğin; boğaz, balgam, vajina, yüzeysel deri lezyonu)
B) Ciddi enfeksiyonun klinik belirtileri
1. Hipotansiyon
2. Aşağıdaki belirtilerden iki veya daha fazlası
I. Böbrek yetmezliği: Yetişkinler için kreatininin $\geq 177 \mu\text{mol/l}$ ($\geq 2 \text{ mg/dl}$) veya yaşa göre normalin üst sınırının (ULN) ≥ 2 katı; önceden böbrek hastalığı olan hastalarda, taban düzeyine göre iki kat veya daha fazla yükselme
II. Koagülopati: Trombositler $\leq 100 \times 10^9/l$ ($\leq 100.000/\text{mm}^3$) veya uzamış pıhtılaşma süreleri
III. Karaciğer tutulumu (serum AST ALT seviyelerinde normale göre ≥ 2 artış)
IV. Kalp yetmezliği, akut başlangıçlı jeneralize ödem veya hipotalbüminemi ile birlikte plevral veya peritoneal efüzyonlar ile kendini gösteren yaygın kapiller sızıntı kanıtı olmaksızın akut başlangıçlı diffüz pulmoner infiltratlar ve hipoksemi ile tanımlanan erişkin respiratuvar distress sendromu
V. Yaygın eritematöz maküler döküntü
VI. Nekrotizan fasiit veya miyozit veya kangren dahil olmak üzere yumuşak doku nekrozu
Kesin olgu: A1 kriterini ve B kriterini (1 ve 2) karşılayan hastalık
Muhtemel olgu: Hastalık için başka neden bulunamazsa A2 kriterini ve B kriterini (1 ve 2) karşılayan hastalık
Streptokokal toksik şok sendromu için olgu tanımı-Mandell, Douglas, and Bennett's <i>Principles and Practice of Infectious Diseases</i> , 197

Giriş: Ekinokokkoz, genellikle *Echinococcus granulosus*'un, nadiren de *E. multilocularis*'in neden olduğu, hayvanlarda ve insanlarda görülen parazitik ve zoonotik bir hastalıktır. En sık karaciğer ve akciğer tutulumları görülür, olguların %5'inden azında hidatik kistlerin neden olduğu kas-iskelet tutulumu bulunur. Herhangi bir kemik tutulabilir ancak en çok vertebra, femur ve pelvis tutulumu görülmektedir. Klinik sinsi olabileceğinden geç evrelere kadar tanı konulamayabilir. Kesin bir tedavisi olmamakla birlikte cerrahi sonrası nüks oranı yüksek olduğundan bir antihelmintik ilaç ile birlikte cerrahi yaklaşım önerilmektedir. Bu yazıda ekinokokkozun nadir bir tutulumu ile başvuran bir olgu sunulmuştur.

Olgu: Altmış yedi yaşında kronik hastalık öyküsü olmayan kadın hasta, sağ bacakta şişlik şikayeti ile başvurdu. Hasta üç yıldır bu şikayeti ile farklı hastanelerde tetkik edildiğini ancak tanı konulmadığını ifade etti. Fizik muayenesinde vital bulguları stabil olan hastanın sağ bacakta akıntı, kızarıklık, ısı artışı ve hassasiyetin eşlik etmediği şişlik mevcuttu. Hastanın üç yıl önceki MR görüntülemesi "Büyüğü diz eklemi posterolateralinde yaklaşık 4,5x2,5 cm olan multiseptalı T1'de hipo, T2'de hiperintens lezyonlar izlenmiştir (komplike Baker kisti?)." şeklinde raporlanmıştı. Sağ bacakta yaygın şişlik şikayeti ilerleyen hastanın güncel MR görüntülemesinde; sağ bacakta tibia proksimal metafiz ve distal metafiz arası alanları tutan lezyon alanları izlendi. Lezyon alanları anterolateral kas gruplarını, tibiofibular aralığı, tibia posteriorunu, gastrokinemius medial ve lateral parça düzeylerini tutmaktaydı. Kontrast sonrası yer yer çevresel kapsüler boyanmalar görüldü. Lezyon alanları yer yer yüksek intensiteli ve basit kistik karakterli olup lezyon içinde yaygın septal yapılar saptandı. Bu bulguların öncelikli olarak lenfanjiomu düşündürdüğü raporlandı. Kistik hastalıktan şüphelenilerek gönderilen kist hidatik İHA testinin 1/10240 gelmesi üzerine hasta tarafımıza yönlendirildi. Hastanın sağ tibiya yönelik çekilen yüzeysel USG'sinde yaygın kistik lezyonlar hidatik kist açısından anlamlı bulundu. Hastaya yapılan görüntülemelerde solid organlarda şüpheli kistik lezyona rastlanılmadı. Hasta ortopedi ve travmatoloji kliniğinde değerlendirildi. Hastaya sağ tibia boyunca yaygın tutulumu olması ve operasyonun nüks açısından riskli kabul edilmesi nedeniyle öncelikle medikal tedavi sonrasında cerrahi debritleme uygulanması planlandı. Hastaya 28 gün kullanıp 14 gün ara verecek şekilde altı kür albendazol 2x400 mg tb tedavisi başlandı. Hastanın şu anda medikal tedavisi devam etmektedir.

Sonuç: Bu olgu sunumuyla, septalı kistik lezyonların etiyolojisi araştırılırken ayırıcı tanıda akla hidatik kistin de gelmesi gerektiğini vurgulamak istedik.

Anahtar Kelimeler: Ekinokokkoz, kemik eklem, kist

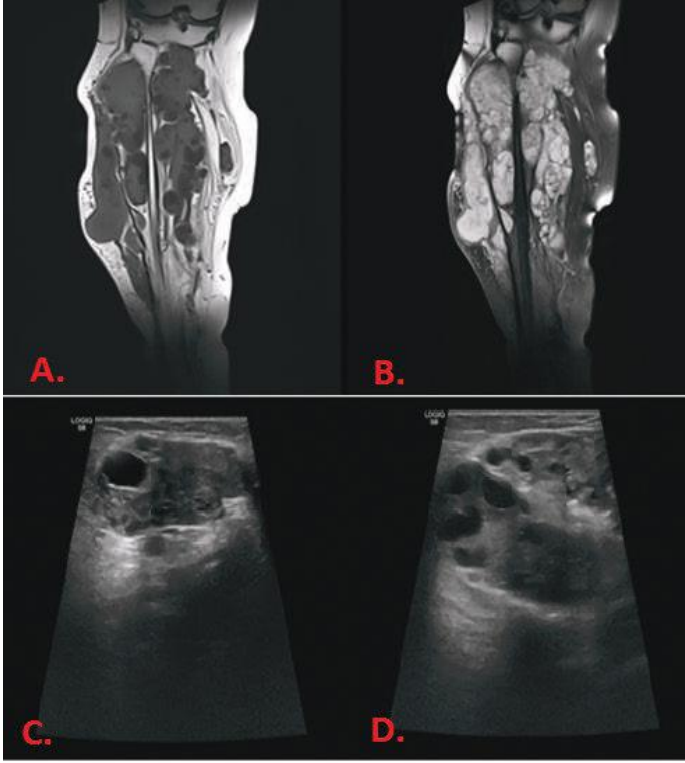
[PS-066]

Gebelikte Dirençli Tüberküloz Menenjitinde Interferon Gama Tedavisi: Bir Olgu Sunumu

Furkan Taygurt¹, Sema Yılmaz Kırık¹, Nazlım Aktuğ Demir¹,
Şua Sümer¹, Abdussamet Batur²

¹Selçuk Üniversitesi Tıp Fakültesi Hastanesi, Enfeksiyon Hastalıkları ve Klinik Mikrobiyoloji Kliniği, Konya

²Selçuk Üniversitesi Tıp Fakültesi Hastanesi, Radyoloji Kliniği, Konya



Şekil 1. (A, B) Sağ kruris, kistik lezyonların MR görüntüsü (C, D) sağ kruris, kistik lezyonların ultrasonografik görüntüsü

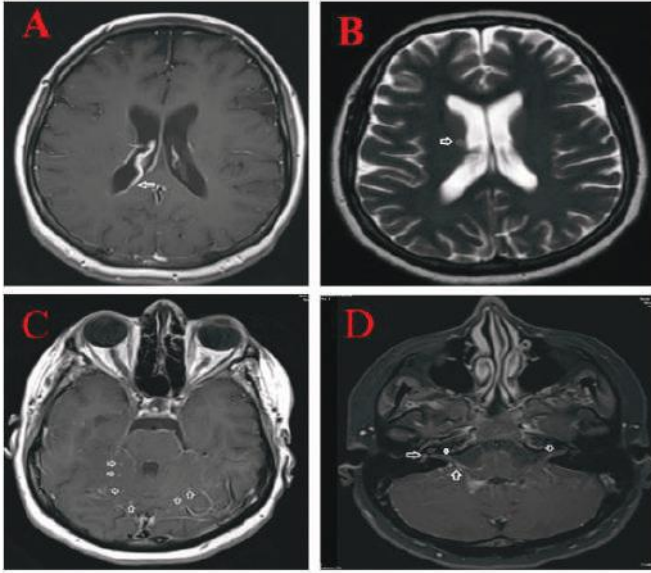
Giriş: Ekstrapulmoner tüberküloz (EPT) immünoşüpresyon, gebelik, HIV enfeksiyonu, steroid kullanımı ve kronik böbrek yetmezliği sonrası ortaya çıkar. Tüberküloz menenjit EPT'nin en ciddi klinik formudur. Bu olguda gebeliğe bağlı immünoşüpresyon sonrası ortaya çıktığı düşünülen tüberküloz menenjit olgusu sunulmuştur.

Olgu: Yirmi beş yaşında 20 haftalık gebe hasta 10 gündür olan baş ağrısı, ateş, tinnitus, konuşmada bozulma şikayetleriyle nöroloji servisinde takip edilmekteydi. LP sonucu BOS'de 187 hücre/mm³, %95 nötrofil, protein 103 mg/dl, glukoz 31 mg/dl (EKŞ: 105 mg/dl) saptanan hasta tarafımıza danışıldı. Fizik muayenesinde bilinç açık, ense sertliği, kerning, brudzinski bulguları ise pozitif. Yirmi yıl önce babasının akciğer tüberkülozu tedavisi aldığı öğrenildi. Akut bakteriyel menenjit ön tanısıyla devralındı. Hastaya seftriakson 2x2 gr i.v. tedavi başlandı. Tedavinin 4. günü klinik yanıt alınmaması üzerine yapılan LP'de BOS parametrelerinde progresyon izlendi. Tedavisi meropenem 3x2 gr i.v. ve vankomisin 2x1 gr i.v. tedavi olarak düzenlendi. Hastanın gebeliği nedeniyle kontrastlı görüntüleme yapılamadı. Tedavinin 10. günü yapılan LP'de BOS parametrelerinde progresyonun devam etmesi, hücre hakimiyetinin lenfosit lehinde olması ve klinik yanıt alınmaması üzerine tüberküloz menenjit düşünüldü. Hastanın BOS kültürlerinde üreme yoktu. Hastaya dörtlü antitüberküloz ve 60 mg/gün prednizolon tedavisi başlandı. Vajinal kanaması olan ve fetal kalp atımı alınamayan hastanın gebeliği sonlandırıldı. Kontrastlı beyin MR'de; tüberküloz, koroid pleksit, ventrikülit, 3, 5, 7 ve 8. kranial sinir tutulumları ve her iki serebellar hemisferle birlikte serebellumda leptomeningeal yüzlerde milimetrik nodüler kontrastlanmalar tespit edildi (Şekil 1). BOS'de ARB ve Tbc DNA negatif olup mikobakteri kültüründe üreme olmadı. Hastanın kliniğinin ve görüntülemelerinin tüberküloz menenjit ile uyumlu olması sebebiyle tedaviye devam edildi. Prednizolon tedavisi BOS bulgularında yeterli düzelme olmaması, klinik yanıtın gecikmesi nedeniyle uzatıldı. Takiplerinde ani işitme kaybı, bilinç bulanıklığı gelişmesi üzerine çekilen kontrol MR'de hidrosefali, beyin ödemi izlendi ve dekompresyon cerrahisi gerçekleştirildi. Yürümeye güçlük, denge kaybı, baş ağrısı atakları sebat etmesi üzerine dış merkeze yönlendirildi. Dış merkezde beyin biyopsisi sonucu nekrotizan granülatöz enflamasyon şeklinde sonuçlandı. Tedavinin 98. gününde interferon gama 80 mikrogram/gün başlandı. Haftada üç gün toplamda 17 doz verildi. Takiplerinde düzelme görüldü. Tedavinin 11. ayında olan hastanın takibi devam etmektedir.

Sonuç: Gebelikte fırsatçı enfeksiyonların ortaya çıkabileceği immün mekanizmaların Down regülasyonunun izlendiği "immün tolerans durumu" vardır. Gebelerde latent tüberküloz enfeksiyonun reaktif olabileceği akılda tutulmalıdır.

Anahtar Kelimeler: Tüberküloz, gebe, interferon gama

Tablo 1. Olgunun laboratuvar değerleri		
	05.07.2022	17.02.2023
Beyaz küre (K/ul)	8,63	8,82
%NE	62,9	66,6
Hemoglobin	13,6	14,3
Platelet	386	406
Sedimentasyon (mm/saat)	-	39
CRP (mg/l)	-	5,81
ALT (u/l)	17	15
AST (u/l)	16	12
Kreatinin mg/dl	0,63	0,61
CK (U/l)	-	119
LDH (U/l)	-	225



Şekil 1. Kontrastlı kraniyal MR (A) axial postkontrast T1, erken dönem ventrikül gelişimi (B) axial T2, başvuru görüntüsü, Tbc tutulumuna bağlı halka görünümü (C) yaygın kontrast tutulum serebellar folya (D) vestibülokohear sinir tutulumu

papüller molloscum contagiosum olarak değerlendirildi, ekstirpasyon yapıldı. Sağ bacağındaki lezyondan yapılan biyopsisi Kaposi sarkomuyla uyumlu geldi. PCP tedavisinin 2. haftasında tenofovir disproksil fumarat/emtrisitabin (TDF/FTC) ve dolutegravir (DTG) başlandı. Yatışının 16. gününde 38 °C ateşi oldu, akut faz reaktanlarında anlamlı bir artış olmadı. Akciğer grafisinde farklılık görülmedi, COVID PCR negatif sonuçlandı. Ampirik olarak meropenem başlanan hastanın subfebril/ >38 °C ateşleri ara ara devam etti, tekrarlayan kan kültürlerinde üreme olmadı. Ekokardiyografide kitle/vegetasyon izlenmedi. Serumdan gönderilen CMV-DNA: 89.000 IU/ml olarak sonuçlandı. Kolonoskopide ileoçekal valf ve çıkan kolonda ülserler saptandı, doku biyopsisinde TBC-PCR (-), CMV-DNA PCR: 42.028.311 IU/ml olarak sonuçlanması üzerine tedaviye gansiklovir eklendi. TDF/FTC + DTG, meropenem, gansiklovir, flukanozol, TMP/SMZ altında takip edilen hastada ateş yanıtı alındı, epigastrik ağrı düzeldi. Gansiklovir 14. günde CMV-DNA PCR: 762 IU/ml saptandı. Meropenem 14. gün, flukanozol 21. günde kesildi. Hasta yatışının 40. gününde ART, TMP/SMZ, valgansiklovir tedavilerine devam etmek üzere taburcu edildi. Poliklinik takibinde Kaposi lezyonlarının solduğu, onkolojinin ek önerisinin olmadığı öğrenildi. CMV koliti tedavisinin 5. haftasında bakılan CMV-PCR: 54 IU/ml saptandı, epigastrik ağrının kaybolduğu öğrenildi. Tedavi 6 haftaya tamamlanarak kesildi.

Sonuç: Fırsatçı enfeksiyonla uyumlu klinik, radyolojik ve laboratuvar bulguları olan hastalar yaşına ve anamnezine bakılmaksızın mutlaka HIV yönünden araştırılmalıdır. AIDS evresinde birden fazla ko-enfeksiyon bulunabileceği, açıklanamayan ateş, epigastrik semptomlarda CMV enfeksiyonu olabileceği de akılda tutulmalıdır.

Anahtar Kelimeler: AIDS, CMV, Kaposi sarkomu

[PS-067]

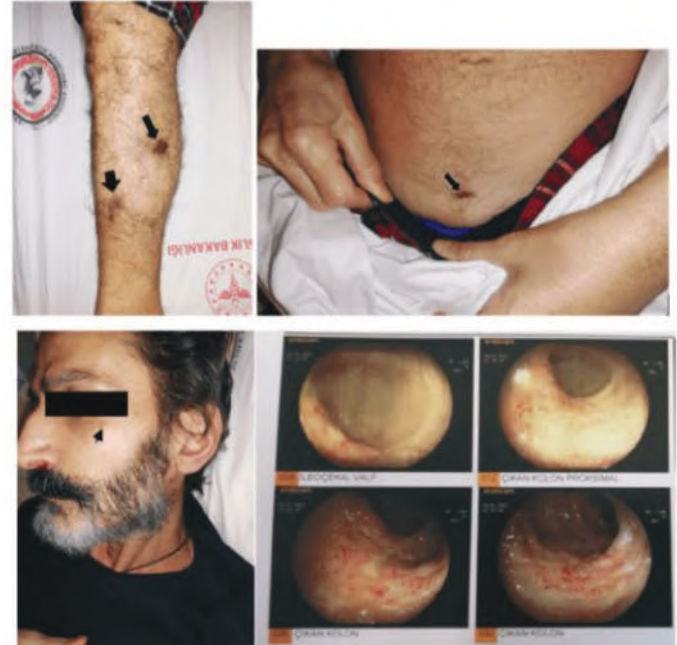Bir AIDS Olgusu Dört AIDS Tanımlayıcı Hastalık

Hatice Kübra Karanalbant, Esra Zerdali, Filiz Pehlivanoğlu, Gönül Şengöz

Sağlık Bilimleri Üniversitesi, Haseki Eğitim ve Araştırma Hastanesi, Enfeksiyon Hastalıkları ve Klinik Mikrobiyoloji Kliniği, İstanbul

Giriş: HIV ile enfekte bireylerde özellikle ileri evrede CD4(+) T-lenfosit sayısının azalmasına bağlı olarak fırsatçı enfeksiyonlar görülebilir. Bu bildiride acil servise halsizlik ve nefes darlığıyla başvuran yeni tanı almış HIV/AIDS olgusu ko-enfeksiyonlar açısından değerlendirilmiştir.

Olgu: Kronik hastalığı olmayan 49 yaşındaki erkek hasta üç aydır halsizlik, mide yanması, iştahsızlık, yutmada güçlük, 14 kilo kaybı ve son bir aydır eşlik eden öksürük ve balgam şikayetleriyle acile başvurdu. E-nabız kayıtlarını incelediğimizde 1,5 ay önce dış merkezde anti-HIV istendiği ve doğrulama sonucunun pozitif geldiği öğrenildi. Fizik muayenesinde kaşektik, genel durumu düşük, takipneik, dispneik, vücut sıcaklığı normaldi; ağız içinde yaygın kandidal plaklar, yüzde birkaç adet papül, karın, sırt, bacak bölgelerinde birkaç adet morumsu maküler lezyonlar saptandı. Toraks bilgisayarlı tomografisinde; sağ akciğerde konsolide alan, bilateral üst, alt lobda buzlu cam dansitesinde infiltrasyonlar, alt lob bazallerde tomurcuklanmış ağaç görünümleri saptandı. Hasta Pneumocystis jirovecii (PCP)/bakteriyel pnömoni ön tanılarıyla trimetoprim-sülfametoksazol, prednol, seftriakson, klaritromisin başlanarak yatırıldı. COVID PCR (-) saptandı. CD4(+) T-lenfosit sayısı: 9/ul, HIV-RNA: 481.000 kopya/ml olarak sonuçlandı. PPD anerjik geldi. Kan, balgam kültüründe üreme olmadı. Kriptokok antijeni (-) saptandı. Endoskopide kandida özefajiti saptandı, 21 günlük flukanozol tedavisi planlandı. Üç gün üst üste alınan balgam ARB (-) geldi, tüberküloz kültüründe üreme olmadı. Seftriakson ve klaritromisin 10 güne tamamlandı. Hastanın yüzündeki



Resim 1. Fizik muayene/kolonoskopi bulguları. (A) Kaposi sarkomu, (B) Kaposi sarkomu, (C) Molloscum contagiosum, (D) Eksüdalı ülserler, ülser çevresinde ödemli mukozaya

[PS-068]***Acinetobacter baumannii* ile Ko-enfekte Şiddetli Sıtma Olgusu**Çiğdem Mermutluoğlu, Tajdin İrdem, Saim Dayan, Yakup Demir
Dicle Üniversitesi Tıp Fakültesi, Enfeksiyon Hastalıkları ve Klinik Mikrobiyoloji
Anabilim Dalı, Diyarbakır

Giriş: Türkiye'de 2011 yılından beri yerli sıtma olgusu görülmemekle birlikte prognozu oldukça kötü ve uygun tedavi verilmediğinde ölümcül olabilen import *P. falciparum* olgularına rastlanmaktadır. Bu posterde *Acinetobacter baumannii* (*A. baumannii*) ile ko-enfekte ve ağır seyreden nadir bir sıtma olgusunun tedavi yönetimini irdeledik.

Olgu: Afrika seyahat öyküsü olan 31 yaşında erkek hasta, acil servise genel durum bozukluğu ve ateş şikayetiyle başvurdu. Acil servisteki değerlendirilmesinde genel durumu kötü, bilinci konfüze, ateşi 38,6 °C, TA: 110/50 mmHg ve takipneik idi. Bakılan periferik yaymasında *P. falciparum* ile uyumlu çok sayıda taşlı yüzük şeklinde genç trofozoit ve gametosit

görüldü. Solunum sıkıntısı gelişen ve genel durumu hızla bozulan hasta entübe edilerek yoğun bakım ünitesine yatırıldı. Geliş, yatış ve taburculuk dönemindeki tetkikleri Tablo 1'de gösterilmiştir. Konfüzyon (muhtemel serebral sıtma), böbrek yetmezliği, parazitemi >%5 ve çok yüksek bilirubin düzeyleri nedenleri ile sıtma tedavisi parenteral (artesanat 0. saat: 2,4 mg/kg i.v., 12. saat: 2,4 mg/kg i.v., 24. saat: 2,4 mg/kg i.v.) başlandı. Günlük periferik yayma takibi yapıp hastanın parazitemisi <%1 altına düştüğü üçüncü günde parenteral tedavi kesilip 20 mg artemeter + 120 mg lumefantrin şeklindeki üç günlük kombine oral tedaviye geçildi. Sepsis dışlanmadığı için antimalaryal tedaviye meropenem ve vankomisin tedavisi eklendi. Takiplerinde sekresyon artışı olan hastanın ETA kültüründe *A. baumannii* üremesi oldu. Almakta olduğu meropenem tedavisine kolistin eklendi. Kolistin tedavisinden bir gün sonra ekstübe edildi. Hasta lökosit, trombosit, CRP ve prokalsitonin değerlerinin düzelmesi üzerine 13. günde taburcu edildi.

Sonuç: Böbrek yetmezliği, mental değişiklikler, ARDS, sarılık, ileri derecede anemi ve paraziteminin %5'in üzerinde olduğu durumlarda sıtma tedavisinin parenteral başlanması, parazitemi <%1 olduktan sonra oral tedaviye geçilmesi ve bu tür komplike hastaların hastane enfeksiyonlarından korunması gerekir.

Anahtar Kelimeler: *Plasmodium falciparum*, sıtma, tedavi

Tablo 1. Hastanın geliş, yatış ve taburculuk parametreleri

	Geliş	3. gün	5. gün	Taburcu
Hemoglobin (g/dl)	12,5	7,9	8,3	10,5
Lökosit (mm ³)	28000	7990	11300	7780
Trombosit (mm ³)	15000	61000	122000	369000
CRP (mg/l, 0-5)	239		195	10
Kreatinin (mg/dl)	1,54	0,81	0,72	0,75
Total billirubin (mg/dl)	20,61	5,98	3,43	1,69
Direkt billirubin (mg/dl)	11,84	2,52	1,72	0,45
ALT/AST (U/l)	47/81	85/175	186/297	72/40
LDH (U/l)	904	1093	940	567
CK (U/l)	134	1098	886	93
Laktat (mmol/l)	11,2	1,3	0,6	1,4
Prokalsitonin (µg/l)	>100	47,8	4	0,29

[PS-069]

Çocuk Yoğun Bakım Ünitesinde Solunum Yolu Enfeksiyonları ve Antibiyotik Kullanımının Değerlendirilmesi

Fatma Beşiroğlu Çetin¹, Sinan Çetin²¹Giresun Kadın Doğum ve Çocuk Hastalıkları Eğitim ve Araştırma Hastanesi, Çocuk Sağlığı ve Hastalıkları Kliniği, Giresun²Giresun Üniversitesi Tıp Fakültesi, Enfeksiyon Hastalıkları ve Klinik Mikrobiyoloji Anabilim Dalı, Giresun

Giriş: Çocukluk çağıında, kış aylarında bronşiolit ve viral pnömoni ön tanılarıyla hastane yatış oranlarında artış izlenmektedir. Viral enfeksiyonlara genellikle semptomatik tedavi uygulanmakla birlikte bazı hastalarda ileri solunum desteği gerekmektedir. Solunum sistemi semptomları ilerleyen ve oksijen ihtiyacı artan hastalarda bakteriyel etkenlerden ayırma yapabilmek için solunum yolu viral panel yol gösterici olmaktadır. Çalışmamızda yoğun bakımda ileri düzey oksijen desteği gereken çocuk hastalarda viral etkenlerin dağılımı ve antibiyotik kullanımı değerlendirilmesi amaçlanmıştır.

Gereç ve Yöntem: Çalışmamıza hastanemize 1 Aralık 2022-31 Ocak 2023 tarihleri arasında bronşiolit, pnömoni ön tanılarıyla ileri düzey solunum desteği gereken, çocuk yoğun bakım birimine yatırılan 40 hasta dahil edildi. Tüm hastaların solunum yolu viral panel sonuçları ve yatış süreleri kaydedildi. Ampirik antibiyotik tedavisi başlanma durumu ve viral etken saptanması sonrası antibiyotik tedavisi değiştirilme durumları değerlendirildi.

Bulgular: Kırk hastanın yaş ortancası 1 (0,2-11) yıl idi. Hastaların 24'ü (%60) erkekti. Hastanede yatış süresi ortalama 4,9±3,5 gündü. Kırk hastanın 39'u yüksek akımlı oksijen tedavisi alarak şifa ile taburcu olurken, bir hasta entübasyon ile mekanik ventilatöre bağlandı ve takibinde eksitus oldu. Hastalardan yatışının ilk gününde alınan solunum yolu viral panel tetkiklerinde 37 hastada viral etkenler saptandı. Etkenlerin dağılımı Tablo 1'de gösterilmiştir. Hastaların üç tanesine yatışının ilk gününde ampirik antibiyoterapi başlanmadı. Ampirik antibiyoterapi başlanan 37 hastanın solunum yolu viral paneli sonuçlandırıldığında 17'sinin antibiyotik tedavisi kesildi, diğer 20 hastada eşlik eden bakteriyel enfeksiyon şüphesi olduğundan antibiyotik tedavilerine devam edildi.

Sonuç: Kış aylarında viral enfeksiyonlara bağlı yatış oranlarında artış olmakla birlikte küçük yaş çocuk grubunda bronşiolit etkeni olarak sıklıkla RSV tespit edilmektedir. Hastaların klinik ve laboratuvar bulguları göz önüne alınarak gereklilik halinde ampirik antibiyoterapi başlanması önemlidir. Solunum yolu viral paneli tetkiki yapılarak etkenin saptanması ve hastanın klinik bulgularının viral enfeksiyonu desteklenmesi durumunda antibiyotik tedavisi kesilerek gereksiz antibiyotik kullanımının önüne geçilebilmektedir. Yoğun bakımda yatırılarak ileri düzey oksijen tedavisi veya entübasyon gerekliliği durumunda ampirik antibiyotik tedavisi genellikle başlanmaktadır. Fakat etkenin belirlenmesi ile antibiyotiğin kesilmesi hastanın şifa ile taburcu olmasını engellemektedir. Viral enfeksiyonların yapmış olduğu ağır klinik semptomlarda dahi antimikrobiyal tedavi değil, semptomatik tedavi ve uygun yöntemle uygulanacak solunum desteğinin önemi ön plana çıkmaktadır.

Anahtar Kelimeler: Çocuk, solunum, yoğun bakım

Etken	n (%)
RSV	13 (%35,2)
Adenovirüs	6 (%16,2)
Rhinovirüs	5 (%13,5)
RSV - rhinovirüs	3 (%8,1)
Influenzavirüs	2 (%5,4)
RSV - koronavirus Oc43	2 (%5,4)
Rhinovirus - koronavirus Oc43	2 (%5,4)
RSV - adenovirüs	1 (%2,7)
Adenovirus - paraenflenzavirüs	1 (%2,7)
Rhinovirus - bokavirüs	1 (%2,7)
RSV - insan metapnömovirüsü	1 (%2,7)

[PS-070]

Nöroloji Yoğun Bakım Ünitesinde Çalışan Sağlık Personellerinde Uyuz Salgını

Fatmanur Pepe¹, Ayçin Özdemir¹, Gönül Arslan²,
Mehriban Yılmaz², Hümeysra Bayatmak³¹Antalya Atatürk Devlet Hastanesi, Enfeksiyon Hastalıkları ve Klinik Mikrobiyoloji Kliniği, Antalya²Antalya Atatürk Devlet Hastanesi, Enfeksiyon Kontrol Hemşiresi, Antalya³Antalya Atatürk Devlet Hastanesi, Deri ve Zührevi Hastalıklar Kliniği, Antalya

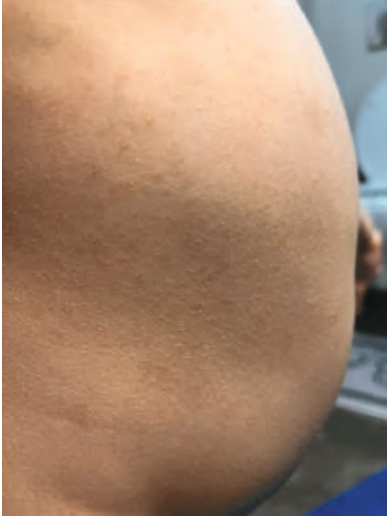Giriş: Yoğun bakım hastaları hayati riski olan kritik hastalar olması sonucu deri lezyonları gözden kaçabilmektedir. Deri lezyonları olan hastalarda uyuz akıldaki tutulmalıdır. Uyuzun bulaşıcı bir hastalık olması sağlık çalışanlarını riske atmaktadır. Hastane kaynaklı uyuz salgınlarına dikkat çekilmek istenmiştir.

Olgu: Seksen bir yaş erkek, Alzheimer tanılı yatağa bağımlı hasta pnömoni tanısı ile entübe edilerek üçüncü basamak yedi yataklı karma yoğun bakımda 45 gün süre ile takip edildi. Geldiğinde sırt ve gluteal bölgesinde mevcut olan kabuklu kızamık lezyonların takip sırasında ilerlemesi nedeniyle yatışının birinci ayında dermatoloji görüşü alındı. Hastanın o dönemdeki lezyonlarının tipik olmaması nedeni ile tanı konulamadı. Yoğun bakımımızda 14 hemşire, beş temizlik personeli, toplam 19 kişi çalışmaktadır. Hastanın yatış süresinin uzun olması, bulaştırıcılığının yüksek ve kuluçka süresinin 4-6 hafta olması sebebiyle tüm personel süreç içerisinde hastanın bakımı ile ilgilendiğinden dolayı birim çalışanlarının çoğuna uyuz tanısı konulmuştur. Birim çalışanlarında aynı dönemde benzer şikayetlerin görülmesi üzerine yapılan kök neden analizi sonrasında yatan hasta kaynaklı olabileceği dermatoloji görüşü de alınarak desteklenmiştir. Sağlık personelimiz ve aileleri hızlıca dermatoloji polikliniğinde muayene edilmiş, metrin %5'lik losyon ile lokal tedavileri başlanmıştır. Aynı dönemde yatan hastaların surveyansı yapıldığında benzer deri bulguları saptanmamıştır.

Sonuç: Enfeksiyon kontrol komitesi tarafından koruyucu önleyici faaliyetler başlatılmıştır. Yoğun bakımın detaylı mekanik temizliği yaptırılmıştır. Personele izolasyon önlemleri ve kişisel koruyucu ekipman kullanımının önemi tekrar hatırlatılmıştır. Yoğun bakımda hayati risk taşıyan hastaların öncelikli tanıları farklı olsa da deri lezyonları olan hastalar mutlaka dermatolojiye uyuz açısından danışılmalıdır. Bulaşıcı hastalık salgınlarının önüne geçmek için iletişimin önemi fark edilmiştir. Hastane çalışan güvenliği

kapsamında enfeksiyon kontrol programının etkin olarak uygulanmasına yönelik eğitim ve denetim çalışmalarımız devam etmektedir.

Anahtar Kelimeler: Uyuz, yoğun bakım, salgın



Resim 1. Karın bölgesindeki tipik uyuz deri lezyonları

Tablo 1. Salgın analizi					
Çalışanlar	Toplam çalışan	Polikliniğe başvuranlar	Yüzdeler	Tedavi alanlar	Ailesine bulaşanlar
Hekim	1	Aktif şikayeti yok			
Hemşire	14	8	%57,14	8	5
Temizlik personeli	5	5	%100	5	3
Toplam	20	%65	%65	%65	%42,10
Yoğun bakım ünitesinde çalışan sağlık personeli veri analizi					

[PS-071]

Diyabetik Ayak Enfeksiyonu Hastaları HBV Açısından Riskli mi?

Nazlıhan Yalçın¹, Tansu Yamazhan¹, Hüsnü Pullukçu¹,
Anıl Murat Öztürk², Ilgın Yıldırım Şimşir³,
Meltem Taşbakan¹

¹Ege Üniversitesi Tıp Fakültesi, Enfeksiyon Hastalıkları ve Klinik Mikrobiyoloji Anabilim Dalı, İzmir

²Ege Üniversitesi Tıp Fakültesi, Ortopedi ve Travmatoloji Anabilim Dalı, İzmir

³Ege Üniversitesi Tıp Fakültesi, İç Hastalıkları Anabilim Dalı, Endokrinoloji ve Metabolizma Hastalıkları Bilim Dalı, İzmir

Giriş: Hepatit B virüs (HBV) enfeksiyonu tüm dünyada ciddi sağlık sorunlarına neden olmaktadır. HBV'nin neden olduğu kronik karaciğer hastalıkları, siroz ve hepatoselüler karsinom gelişimine yol açmaktadır. Dünya Sağlık Örgütü'ne göre, tahmini olarak 500 milyon insan kronik viral hepatit ile yaşamaktadır. Yılda en az 3 milyon ölüm, HBV ve HCV'nin neden olduğu kronik karaciğer hastalığına bağlanabilir. *The Center for Disease Control and Prevention* hepatit B yüzey antijeni (HBsAg) prevalansının %2'den fazla olduğu ülkelerdeki kişilerde HBV enfeksiyonu taraması yapılmasını önermektedir. Türkiye, %4 (%2-8) prevalansı ile HBV için orta endemisite bölgesindedir. HBV enfeksiyonu genel olarak kan ve kan ürünleri ile kişiden kişiye geçer. Ortak enjektör kullanımı, damar içi ilaç bağımlılığı, 1996 öncesi kan ve kan ürünleri nakli, organ nakli yapılmış olanlar, hemodiyaliz hastaları ve özellikle 1998 yılı öncesi doğanlar, normal popülasyona göre bu enfeksiyonlara rastlanma oranı yüksek gruplardır. Diyabetik ayak enfeksiyonuna (DAE) sahip hastalar, hastalıkları süresince çok sık olarak hastanelere başvurmakta, sık enjeksiyonlara ve operasyonlara, kan transfüzyonuna maruz kalmaktadır ve bu açıdan HBV için risk grubunu oluşturmaktadırlar. Bu çalışmada DAE nedeniyle takip edilen hastalarda, HBV seroprevalansının irdelenmesi amaçlanmıştır.

Gereç ve Yöntem: Kliniğimizde 2016-2022 yılları arasında değerlendirilmiş olan DAE nedeni ile takip edilen olgular elektronik hasta dosyası üzerinde retrospektif olarak araştırıldı. Hastaların demografik verileri, HBsAg, hepatit B yüzey antikoru (anti-HBs), hepatit B çekirdek antikoru immüno globulin G (anti-HBc total) ve istenmişse HBV-DNA sonuçları excel istatistiksel analiz programına kaydedildi. Hepatit göstergelerine ve biyokimya testlerine göre hastalar; inaktif hepatit B taşıyıcısı, kronik HBV hastası, aşıli veya aşılanmamış ve geçirilmiş HBV olarak gruplandırıldı.

Bulgular: Kliniğimizde takip edilen 486 (K/E: 142/344, yaş ortalaması: 64,84) DAE ile takipli hastanın verisine ulaşıldı. Elektronik hasta dosyasından HBsAg (n=464), anti-HBs (n=460), anti-HBc total (n=436) verileri girildi. HBsAg, anti-HBs, anti-HBc total pozitiflik yüzdeleri sırası ile %1,29, %40,6 ve %38,2 olarak bulundu. Dört yüz seksen altı hastanın 216'sı hepatit B ile hiç karşılaşmamış, 26 hastanın izole anti-HBc total pozitifliği olduğu, 46 hasta da ise aşılama ile bağışıklık sağlandığı ve 6 hastanın inaktif hepatit B taşıyıcısı olduğu tespit edildi.

Sonuç: Diyabetik ayak enfeksiyonlu hastalar, göreceli ileri yaş hastaları olmaları, sık olarak hastanelere başvurmaları ve parenteral uygulamalara sık maruz kalmaları gibi nedenlerden dolayı HBV açısından risk grubunu oluştururlar. Çalışmamızda, hasta grubumuzda HBV ile karşılaşma oranı, genel popülasyona benzer bulunmuştur. Günümüzde kronik HBV hastalarında, hastalığın ilerlemesine engel olabilecek etkin tedavilerin olması, karşılaşmamışlar için etkin ve bir güvenilir aşısının olması nedeniyle ülkemizde yaşayan ve 1998 yılı öncesinde doğan tüm bireylerin HBV yönünden taranması gereklidir.

Anahtar Kelimeler: Diabetes mellitus, diyabetik ayak enfeksiyonu, HBV prevalansı

Tablo 1. HBsAg'i pozitif 6 hastanın son kontrol başvurusundaki laboratuvar ve radyolojik görüntülüne sonuçları								
Hasta no.	Yaş	Cinsiyet	HBV-DNA (IU/ml)	AST (U/l)	ALT (U/l)	PLT (103/ μ l)	INR	USG
1.	66	E	32	13	11	208	0,95	Grade 1-2 hepatosteatoz
2.	53	E	Negatif	6	5	280	1,1	Grade 2 hepatosteatoz
3.	57	E	46	25	18	271	1,26	NORMAL
4.	51	E	Bakılmamış	18	16	247	1,14	-
5.	65	E	136	12	9	272	1,05	NORMAL
6.	65	E	Negatif	16	26	277	1,01	Grade 2 hepatosteatoz

[PS-072]

Otomatize Tanımlama Sistemi ile *Ochrobactrum anthropi* Olarak Yanlış Tiplendirilen *Brucella melitensis*

İlknur Akkuş, Ömer Şahin, Ferhat Arslan, Beyza Cebeci, Hatice Bulut, Birgül Kaçmaz, Serdar Gül

Kırıkkale Üniversitesi Tıp Fakültesi, Enfeksiyon Hastalıkları ve Klinik Mikrobiyoloji Anabilim Dalı, Kırıkkale

Giriş: Ülkemizde endemik olan ve dünya çapında da yaygın olarak görülen zoonotik bir enfeksiyon hastalığı olan brusellozun doğru ve hızlı tanımlanması, hastalara hızlı ve etkin tedavinin başlanması, hastalığın ilerlemesini engellemek ve komplikasyonların önlenmesi açısından oldukça önemlidir.

Olgu: Kırıkkale Üniversitesi Tıp Fakültesi Enfeksiyon Hastalıkları ve Klinik Mikrobiyoloji Polikliniği'ne 15.04.2022 ve 27.04.2022 tarihlerinde ateş, halsizlik, eklem ağrısı şikayetleri ile başvuran, klinik ve öyküsü bruselloz ile uyumlu olan iki hastanın laboratuvar tetkiklerinde birinci hastada beyaz küre: 10×10^3 ul (%77 neu), CRP: 46 mg/l, ESR: 37 mm/h olarak, ikinci hastada beyaz küre: $8,3 \times 10^3$ ul (%62 neu), CRP: 41 mg/l, ESR: 80 mm/h olarak saptandı. Rose bengal testleri pozitif olan hastalardan standart tüp aglütinasyon testi (STA) istendi. STA'nın negatif gelmesi üzerine klinik ve öykünün kuvvetle bruselloz düşündürmesi nedeniyle Coombs'lu brucella testi istendi. Kan kültürleri alınarak hastalara ampirik doksisisiklin 2×100 mg ve rifampisin 1×600 mg tedavisi başlandı ve bir hafta sonra poliklinik kontrolü önerildi. Coombs sonuçları 1. hastada 1/640, 2. hastada 1/320 olarak bildirildi. BD BACTEC FX40 (Becton Dickinson, ABD) otomatize kan kültürü cihazında birinci hastanın 3. gün, ikinci hastanın ise 4. günde pozitiflik sinyali alınan kan kültürü şişelerinden %5 koyun kanlı ve EMB agara pasajları yapıldı. Yaklaşık 36 saatlik inkübasyon sonrasında her iki hastada da koyun kanlı agarda saf şekilde non-hemolitik, saydam, küçük kolonilerin ürediği, EMB agarda ise üreme olmadığı görüldü. Gram-boyamalarında ince, soluk, Gram-olumsuz kokobasiller görüldü. Oksidaz, katalaz ve üreaz testi pozitif olarak tespit edildi. Bir gün sonra BD Phoenix M50 otomatik tanımlama ve duyarlılık testi ile *O. anthropi* olarak tiplendirilen bakteriler, doğrulama için Ankara Halk Sağlığı Laboratuvarı'na gönderildi ve her iki hastanın sonucu da *Brucella melitensis* olarak bildirildi.

Sonuç: *O. anthropi*, Brucellaceae familyasında yer alan, fenotipik ve genetik olarak *Brucella* cinsi ile yakından ilişkili olan bir bakteridir. Birçok otomatize sistemin veri tabanında *Brucella* spp. yer almazken *O. anthropi* rutin olarak bulunmaktadır. Bu benzerlik nedeniyle de otomatize sistemlerde yanlış tanımlamalar bildirilmektedir. Brusellozun zamanında teşhisi, hasta için doğru yönetim ve sonuçlarının önlenmesi ve laboratuvar örneklerinin

güvenli bir şekilde işlenmesi ve laboratuvar kaynaklı enfeksiyonun önlenmesi için esastır. Bu nedenle, kliniği uyumlu olup kültürlerinde *O. anthropi* üreyen hastalarda bruselloz tanısı akılda tutulmalıdır.

Anahtar Kelimeler: *O. anthropi*, *Brucella* spp.

[PS-074]

İnvaziv Grup A Streptokok Enfeksiyonu Olgusu

Beyza Cebeci, İlknur Akkuş, Ömer Şahin, Hatice Bulut, Ferhat Arslan, Serdar Gül, Ayşegül Tuna

Kırıkkale Üniversitesi Tıp Fakültesi, Enfeksiyon Hastalıkları ve Klinik Mikrobiyoloji Anabilim Dalı, Kırıkkale

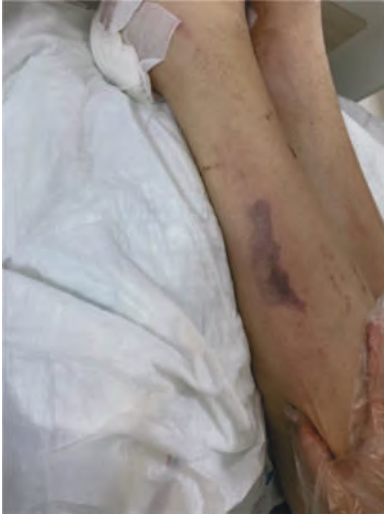Giriş: Grup A Streptokok (GAS), çok çeşitli enfeksiyonlara neden olan aerobik Gram-olumlu bir koktur. GAS en yaygın olarak farenjit veya deri ve yumuşak doku enfeksiyonu ile ilişkilidir; nadiren invaziv enfeksiyona yol açar. İnvaziv GAS enfeksiyonu, normalde steril bir bölgeden (en yaygın olarak kan; daha az yaygın olarak plevral, perikardiyal, eklem veya beyin omurilik sıvısı) kültür izolasyonu enfeksiyon anlamına gelip nekrotizan yumuşak doku enfeksiyonu, gebelikle ilişkili enfeksiyon ve bakteremi şeklinde görülebilir.

Olgu: Genel durum bozukluğu ve hiperglisemiyle acil servise getirilen 80 yaşındaki erkek bakımevi hastası uykuya meyil ve hiperozmalar koma nedeniyle iç hastalıkları yoğun bakımda takibe başlandı. Acil servisten ateş, beyaz küre, CRP yüksekliğiyle enfeksiyon hastalıkları kliniğine danışılan hastanın fizik muayene ve laboratuvarı değerlendirildiğinde enfeksiyon odağı saptanamadı, odağı belli olmayan sepsis olarak düşünüldü. Kan ve idrar kültürleri gönderildikten sonra akut böbrek yetmezliği dozunda meropenem ve teikoplanin IV tedavisi başlandı. Hastanın yatışından iki gün sonra kan kültürlerinde *Streptococcus pyogenes* üremesi oldu ve sol bacak lateralinde kızarıklık, ısı artışı (Resim 1) başladı. Kültür izolatının duyarlılığına göre teikoplanin tedavisi kesilerek invaziv GAS'a karşı klindamisin tedavisi eklendi. Hastanın kontrol kan kültürlerinde üremesi olmadı. Yatışından yaklaşık bir hafta sonra genel durumunda düzelme olmayan hasta bilinç bulanıklığı ve satürasyon düşüklüğü nedeniyle entübe edildi. Yatışından iki hafta sonra kardiyak arrest gelişen ve kardiyopulmoner resüsitasyona cevap vermeyen hasta eksitus olarak kabul edildi.

Sonuç: İnvaziv grup A streptokok (GAS) enfeksiyonu formları arasında nekrotizan yumuşak doku enfeksiyonu, gebelikle ilişkili enfeksiyon, bakteremi ve solunum yolu enfeksiyonu bulunur. Toksik şok sendromu, olguların yaklaşık üçte birinde invaziv GAS hastalığının bir komplikasyonu olarak

ortaya çıkar. Antibiyotik tedavisi, mevcut olduğunda antibiyotik duyarlılığına göre ayarlanmalıdır. Antibiyotik tedavisinin süresi, enfeksiyonun kaynağı ve tedaviye klinik yanıt dahil olmak üzere, bireysel hasta koşullarına göre ayarlanmalıdır.

Anahtar Kelimeler: İnvaziv GAS, *S. pyogenes*



Resim 1.

[PS-075]

Akromioklavikuler Eklem Tutulumu ile Seyreden Akut Bruselloz Olgusu

Gamze Nur Palta, Elif Uçan, Şua Sümer, Nazlım Aktuğ Demir

Şelçuk Üniversitesi Tıp Fakültesi, Enfeksiyon Hastalıkları ve Klinik Mikrobiyoloji Anabilim Dalı, Konya

Giriş: Bruselloz dünyada geniş coğrafyaya yayılmış olan bakteriyel zoonotik bir enfeksiyon hastalığıdır. Hematopoetik sistem, kas-iskelet sistemi, gastrointestinal sistem, genitoüriner sistem, solunum sistemi, kalp damar sistemi, sinir sistemi, yumuşak doku gibi birçok sisteme ait tutulumlar görülebilmektedir. Bu olgumuzda kas-iskelet sistemi tutulumu olan hastalarda daha sıklıkla diz kalça eklemi tutulumu görülse de diğer eklem tutulumlarının da görülebileceğinin unutulmaması gerektiğini vurgulamayı amaçladık.

Olgu: Otuz altı yaşında kadın hasta, bilinen ek hastalığı olmayıp üç haftadır olan sol omuz ağrısı sebebi ile Ortopedi ve Travmatoloji Polikliniği'ne başvurmuştur. Yapılan tetkiklerinden direkt grafileri normal olarak değerlendirilmiş ve kan tetkiklerinde CRP: 59 mg/l tespit edilmiştir. Ek patoloji saptanmayan hastaya prednol tedavisi başlanmış ancak hasta kullanmamıştır. Şikayetlerinde gerileme olmaması üzerine tekrar Ortopedi ve Travmatoloji Polikliniği'ne başvuran hastada hayvancılık öyküsü olması ve dış merkezde bakılmış olan Rose Bengal testi pozitifliği üzerine brusella STA, Brusella Coombs tetkikleri istenmiş ve sol omuz kontrastsız MR çekilmiştir. MR görüntülemesinde akromioklavikuler eklem dejenerer görünümde olup supraspinatus tendonunda tendinozis ile uyumlu kalınlık ve sinyal değişikliği tespit edilmiş. Brusella STA titresi 1/160, Brusella Coombs titresi 1/1,280 gelmesi üzerine hastada akromioklavikuler eklem tutulumunun

akut brusellozisin komplikasyonu olabileceği düşünülerek hasta kliniğimize yönlendirildi. Servisimize yatışı yapılan hastanın anamnezinde sol omzundaki ağrısını üç haftadır olduğu, beraberinde iştahsızlık, üşüme titreme, gece terlemesi şikayetlerinin olduğu ve hayvancılıkla uğraştığı öğrenildi. Hastadan bir set kan kültürü alınarak rifampisin 2x300 mg tb ve doksiklin 2x100 mg tb tedavi başlandı. Tedaviye 3. günde siprofloksasilin 2x750 mg tb ve antienflamatuvar etkinlik sağlamak adına uygun non-steroid antienflamatuvar ilaç tedaviye eklendi. Takiplerinde kan kültüründe *Brusella* spp. üremesi oldu. Hasta mevcut hastalığı, tedavisi ve tedavi süresi hakkında bilgilendirilerek poliklinik kontrolüne alındı. Tedavi süresinin en az üç aya tamamlanması planlandı.

Sonuç: Bruselloz; komplikasyonları, fokal tutulum ve relapsları ile bilinen bir enfeksiyon hastalığıdır. En fazla tespit edilen komplikasyon osteoartiküler tutulum olup bu tutulumda en sık; büyük ve orta büyüklükteki periferik eklemler, sakroiliyak eklemler ve spinal bölge etkilenir. Ancak bizim olgumuzda olduğu gibi daha nadir olarak diğer bölgeleri de tutabilir. Brusellozun osteoartiküler tutulumunun doğru şekilde tespit edilmesi tedavi başarısı ve hastanın yaşam kalitesini artırması açısından çok önemlidir.

Anahtar Kelimeler: Artrit, *Brucella*, kilo kaybı

[PS-076]

Plasmodium falciparum'a Bağlı Serebral Malarya ve Akut Böbrek Yetmezliği Olgusu

Ezgi Özyalçın¹, Murat Ayberk Narin², İftihar Köksal³

¹Acıbadem Mehmet Ali Aydınlar Üniversitesi Tıp Fakültesi, İstanbul

²Acıbadem Mehmet Ali Aydınlar Üniversitesi Acıbadem Atakent Hastanesi, Dahiliye Anabilim Dalı, İstanbul

³Acıbadem Mehmet Ali Aydınlar Üniversitesi Acıbadem Atakent Hastanesi, Enfeksiyon Hastalıkları Anabilim Dalı, İstanbul

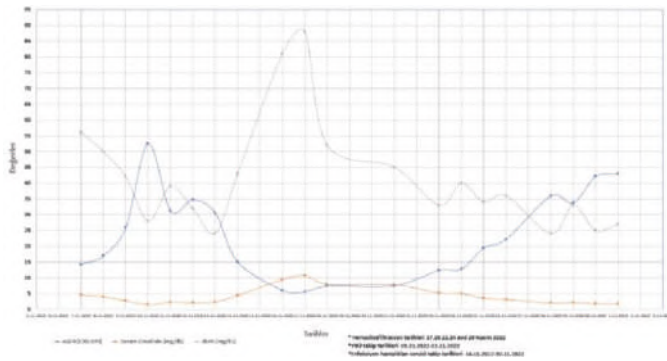
Giriş: Serebral malarya (SM), sıtma enfeksiyonunun en ciddi komplikasyonlarından biridir ve genellikle ölümcüldür (%20). Endemik olmayan bölgelerde malarya tanısı konabilmesi için çok iyi bir anamnez almak gerekmektedir, çünkü tanıya yönlendirici en büyük unsurdur. Tanıların koyulmasındaki en büyük zorlukta anamnezde özellikle seyahat öyküsünün sorgulanmamasından kaynaklanmaktadır. SM ile akut böbrek yetmezliği (ABY) aynı anda nadir olarak görülmekle beraber prognozu daha kötü bir hale getirmektedir. Bu olgu raporunda, seyahat öyküsü olan SM ve ABY komplikasyonları ile seyreden bir *P. falciparum* olgusu sunulmaktadır.

Olgu: Kırk iki yaşındaki erkek hasta koma tablosunda Makedonya'nın Üsküp kentinden hastanemize bilinci kapalı olarak sevk edildi. Hastanın ablasından alınan anamnezde, hastanın 21 Ekim'de Orta Afrika Cumhuriyeti'ne seyahat öyküsü olduğu öğrenildi. Seyahatten döndükten 10 gün sonra ateş, bulantı, kusma ve konuşma bozukluğu ile ülkesindeki bir hastaneye başvurduğu ve ardından komaya girdiği öğrenildi. Hasta komaya girdikten sonra hastanın bir doktor arkadaşının sosyal medyada Orta Afrika Cumhuriyeti'ne gittiğini görmesi üzerine hastaneyi uyarmasıyla koyulan *P. falciparum* tanısı ile sevk öncesi iki gün arthemether-lumefantrine kullandığı belirtildi. Geldiğinde Glasgow koma skoru 7: E2/M4/V1 olan hasta, *P. falciparum*'a bağlı SM ön tanısı ile yoğun bakım ünitesine (YBÜ) yatırıldı. Teşhisi periferik yayma ve plasmodium antijen testi ile doğrulandı, parazitemi %1'in altındaydı. Hematolojik değerleri, karaciğer ve böbrek fonksiyon testleri yakından izlendi. Serum kreatinin, BUN ve eGFR'nin normal olmaması nedeniyle, ABY ön tanısıyla hasta hemodiyafiltrasyona alındı. Beş gün intravenöz artesunat

verildikten sonra peroral arthemether-lumefantrine'e geçildi. Kranial BT'si normal olmasına rağmen EEG'si epilepsi ile uyumlu olduğundan antiepileptik tedavi başlandı. Tedavinin 3. gününden sonra tekrarlanan kan yaymasında *P. falciparum* saptanmadı. Klinik durumu ve bilinci düzeldiğinden dolayı sedasyon kesildi. Hasta enfeksiyon hastalıkları servisine alındı. Tekrarlanan EEG'de düzelleme gözlemlendiğinden antiepileptik tedavi durduruldu. Böbrek fonksiyon testleri düzeldiği için rutin olarak aldığı hemodiyalizasyon durduruldu. Hasta tam şifa ile taburcu edildi (Şekil 1).

Sonuç: SM ve ABY'nin aynı anda gözlemlendiği bu nadir durumda mortalite oranları yüksek olmasına rağmen bu hastamız üç hafta içerisinde tamamen iyileşti. Hastanın tedavi yönetiminin erken planlanması; YBÜ desteği, antimalaryal ilaçlar, paraziteminin erken düzelmesi, destekleyici tedavi ve hastada komorbiditenin olmaması gibi birçok faktör hastalığın şifa ile sonuçlanmasını sağlamıştır. Bu olgu endemik olmayan ülkelerde anamnezin yönlendirdiği erken teşhisin ve uygun tedavinin hayat kurtarıcı olduğunun bir göstergesidir.

Anahtar Kelimeler: Ciddi malarya, serebral malarya, *P. falciparum*



Şekil 1. Böbrek fonksiyon testi takibi

[PS-077]

HIV ile Enfekte Hastalarda Tedavi Sürecini Nasıl Yönetmeliyiz? Bir Olgu Sunumu

Hindirin Takak, Esra Zerdali

Sağlık Bilimleri Üniversitesi, İstanbul Haseki Eğitim ve Araştırma Hastanesi, Enfeksiyon Hastalıkları ve Klinik Mikrobiyoloji Kliniği, İstanbul

Giriş: HIV ile yaşayan bireylerin tedavisinde toksisiteyi azaltmak ve önlemek, uyumu iyileştirmek, virolojik kontrolü desteklemek için terapötik geçişler gerçekleştirilir.

Olgu: Bilinen komorbiditesi olmayan 48 yaşında erkek hasta yaygın kaşıntı ve hızlı kilo kaybı şikayetleriyle dahiliye polikliniğine başvurdu. Tetkiklerinde Anti-HIV testi pozitif saptanan, aksiller lenfadenopati olan hasta polikliniğimize yönlendirildi. HIV-RNA: 23.867.327 IU/ml CD4 T-lenfosit sayısı: 160/ml saptandı. Biyokimyasal parametreleri normaldi. Kemik dansitometri ölçümünde osteopeni saptandı. Lenf nodu eksizyonel biyopsisinin patolojisi kronik nekrotizan lenfadenit olarak raporlandı. Göğüs hastalıkları tarafından akciğer tüberkülozu düşünülmemen hastaya lenfadenite yönelik dördümlü anti-tüberküloz tedavi başlandı. İki ay sonra antiretroviral tedavisi (ART) dolutegravir 2x1 ve tenofovir disoproksil fumarat/emtrisitabin 1x1 olarak başlandı. Hasta bu süreçte ilaç sayısının çok olduğunu düşünerek ART'yi bıraktı. Anti-tüberküloz tedavi bitimi tekrar müracat etti. Kaşıntı şikayeti geçmişti, kilo almamıştı ama kilo kaybı durmuştu. Yineleyen tetkiklerde HIV-RNA: 8.227.370 IU/ml CD4 T Lenfosit sayısı: 92/ml. Biyokimyasal parametreleri normaldi. Kemik dansitometri ölçümünde sol femurda osteoporoz saptandı. Tedavisi tenofovir alafenamid/emtrisitabin/biktegravir olarak düzenlendi. On beş gün sonra kaşıntı şikayeti ile polikliniğe başvurdu. Fizik muayenede döküntü yoktu. Dermatoloji konsültasyonunda ilaca bağlı yan etki düşünülmedi. Tedaviye devam kararı alındı. Kaşıntı, ek semptom açısından takibi planlandı. Bir ay sonra kontrole gelen hastanın kızının uyuz tanısı aldığı öğrenildi. Tekrar dermatoloji polikliniğine yönlendirildi. Uyuz tedavisi başlandı. Kaşıntı şikayeti geriledi.

Sonuç: Hastaları ilaç ilişkili yan etkiler açısından diğer klinik branşlar ile multidisipliner olarak değerlendirmeliyiz. Özellikle komorbiditesi olan veya tedaviye uyumsuz HIV ile yaşayan bireylerin yönetiminde tedavi değişimi yapmadan önce mutlaka ayrıntılı anamnez alınmalı, fizik muayene tekrarlanmalıdır.

Anahtar Kelimeler: HIV, antiretroviral tedavi, tenofovir alafenamid/emtrisitabin/biktegravir

[PS-078]

2018–2023 Yılları Arasındaki *Mycobacterium tuberculosis* Prevalansının COVID-19 Pandemisi ile İlişkisinin İncelenmesi

Ferhat Arslan, İlknur Akkuş, Ömer Şahin, Akgün Siyfi, Hatice Bulut, Serdar Gül, Ayşegül Tuna, Birgül Kaçmaz

Kırıkkale Üniversitesi Tıp Fakültesi, Enfeksiyon Hastalıkları ve Klinik Mikrobiyoloji Anabilim Dalı, Kırıkkale

Giriş: *Mycobacterium tuberculosis* (TBC), dünya çapında önemli bir halk sağlığı sorunudur. Her yıl tahminen dokuz milyon insan TBC nedeniyle hastalanmakta ve 1,5 milyondan fazla insan bu hastalıktan ölmektedir. Klinik pratikte TBC'nin etkili kontrolü için hızlı tanı ve tedavi çok önemlidir. Aside dirençli boyama (ARB) ve TBC kültürü klasik tanı teknikleridir. Hızlı teşhisi için yaygın bir araç olarak da polimeraz zincir reaksiyonu (PCR) gibi nükleik asit amplifikasyon testleri (NAAT) kullanılmaktadır. COVID-19 pandemi döneminde birçok solunum yolu enfeksiyon etkenlerinin prevalansında azalma görülmüştür. Bu çalışmada COVID-19 pandemisinin TBC prevalansına etkisini değerlendirmesi amaçlanmıştır.

Gereç ve Yöntem: Çalışmamıza 1 Mart 2018 - 1 Şubat 2023 tarihleri arasında Kırıkkale Üniversitesi Tıp Fakültesi Hastanesi, Enfeksiyon Hastalıkları ve Klinik Mikrobiyoloji Laboratuvarı'na gönderilen TBC kültürü, ARB ve TBC PCR örnekleri dahil edilmiştir.

Bulgular: Çalışmaya alınan 651 örneğin 467 tanesi 12 Mart 2020 öncesi, 184 tanesi 12 Mart 2020 sonrası gelmiştir. ARB incelemede beş numunede (+)'lik görülmüş olup ARB (+)'liği olan 2 örnekte hem kültürde üretilmiş hem de RT-PCR'de pozitiflik bulunmuştur. ARB'de pozitiflik saptanan bir örnekte ise sadece kültürde üretilmiştir. ARB pozitifliği saptanan 2 örnekte ise kültür ve PCR'de etken gösterilememiştir (Tablo 1).

Sonuç: *Mycobacterium tuberculosis* real time PCR yöntemi ile konvansiyonel yöntemlere göre daha hızlı tanı konulması mümkündür. Hızlı tanı, etkin tedavi başlanması izolasyon önlemlerinin hızla alınmasını sağlayarak epidemilerin gelişimini önleyebilmektedir. Tüm dünyada COVID-19 pandemisi sürecinde SARS-CoV-2'nin bulaşmasını sınırlandırmak amacıyla sokağa çıkma yasağı, seyahat kısıtlamaları, maske takma ve sosyal mesafe gibi kontrol önlemleri uygulanmıştır. Yaptığımız retrospektif incelemede COVID-19 pandemisi döneminde TBC enfeksiyonu izole edilememiş olup bu durumun COVID-19 önlemlerine ve bu dönemde TBC'ye yönelik gönderilen örneklerin azalmasına bağlı olabileceği düşünülmüştür.

Anahtar Kelimeler: TBC enfeksiyonu, SARS-CoV-2

Tablo 1. Yıllara göre numune sayısı ve pozitiflik sayıları

	2018		2019		2020		2021		2022		2023	
	Numune sayısı	Pozitif sonuç	Numune sayısı	Pozitif sonuç	Numune sayısı	Pozitif sonuç	Numune sayısı	Pozitif sonuç	Numune sayısı	Pozitif sonuç	Numune sayısı	Pozitif sonuç
ARB	255	2	212	2	57	1	42	0	72	0	13	0
Kültür	255	1	212	0	57	1	42	0	72	0	13	0
PCR	255	0	212	1	57	1	42	0	72	0	13	0

[PS-079]

Adjuvanlı Rekombinant Zona Aşısı ile Herpes Zostere Karşı Uzun Süreli Korunma: İlk Aşılardan Yaklaşık 10 Yıl Sonra Ara Etkinlik, Bağışıklık ve Güvenlilik Bulguları

Ana Strezova¹, Javier Diez Domingo², Kamal Al Shawafi³, Juan Carlos Tinoco⁴, Meng Shi¹, Paola Pirrotta¹, Agnes Mwakingwe Omari¹, Cihan Yeşiloğlu⁵

¹GSK, Rixensart, Brabant Wallon, Belçika

²FISABIO Fundación para el Fomento Investigación Sanitaria y Biomédica de la Comunitat Valenciana, Valencia, Comunidad Valenciana, İspanya

³Modis c/o GSK, Wavre, Brabant Wallon, Belçika

⁴Hospital General de Durango, Durango, Meksika

⁵GSK, İstanbul, Türkiye

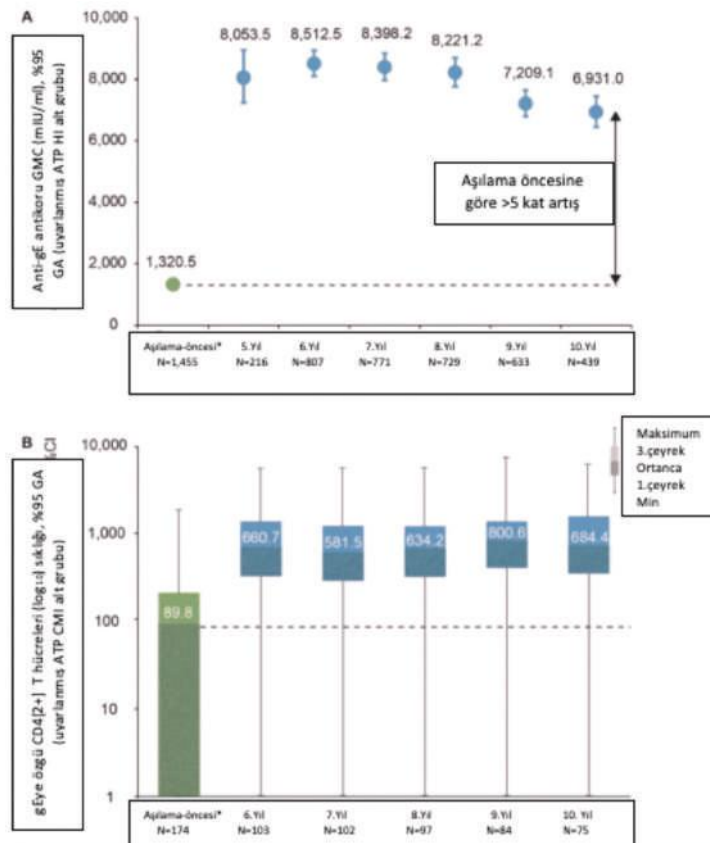
Giriş: Bu çalışmada ilk kez RZV ile Herpes Zostere (HZ) karşı primer aşılardan sonra yaklaşık 10 yıla varan aşı etkinliği (AE), immünojenite devamlılığı ve güvenliliğini açıklayan veriler sunulmaktadır. Daha önceki çalışmamızda RZV'nin iki ayrı faz üç klinik çalışmasına (ZOE-50, NCT01165177 ve ZOE-70, NCT01165229) katılan ≥ 50 yaşındaki erişkinlerde HZ'ye karşı etkinliğinin yüksek olduğu, etkinlik uzatma çalışmasının (ZOSTER-049, NCT02723773) ara analizinde etkinliğin iki yıla kadar devam ettiği gösterilmiştir. Bu çalışmada uzatma çalışmasının dört yıla kadar olan ara analizi açıklanmaktadır. Aşı etkinliğinin devamlılığı ve HZ'ye karşı uzun süreli korunma ≥ 50 yaşındaki erişkinlerde RZV uygulamasının ideal hale getirilmesine yardımcı olabilir.

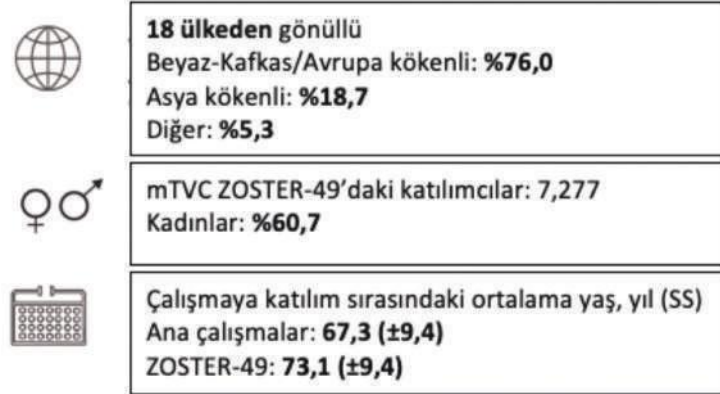Gereç ve Yöntem: Çalışma tasarımı Şekil 1'de ayrıntılı olarak verilmiştir. Birincil amaç ZOSTER-049 çalışmasında HZ'ye karşı aşı etkinliğini içermektedir. İkincil amaçları ise ZOE-50/-70 çalışmalarında 2. dozdan sonraki 1. aydan itibaren ZOSTER-049'un 4. yılının sonuna kadar (aşılardan sonra 10 yıl) HZ'ye karşı aşı etkinliği, aşı ile indüklenen anti-glikoprotein E (gE) antikorunu bakılarak aşı ile indüklenmiş humoral bağışıklık ve gE'ye özgü CD4[2+] T-hücreleri sıklığı incelenerek hücresel bağışıklık (CMI) yanıtlarının devamlılığı ve güvenlilik verileri oluşturmaktadır. ZOSTER-049'un aşı etkinlik analizinde ZOE-50/-70 plasebo gruplarının geçmiş kontrol tahminleri kullanılmıştır.

Bulgular: ZOSTER-049'a 7.413 gönüllünün kaydı yapılmış, bunların 7.277'si aşı etkinliği analizine dahil edilmiştir (Şekil 2). ZOSTER-049'da 4 yıllık takip sırasında HZ'ye karşı genel aşı etkinliğinin %81,6 [%95 güven aralığı (GA): 75,2-86,6] olduğu saptanmıştır. ZOE-50/-70'deki 2. dozdan sonraki 1. aydan ZOSTER-049'un 4. yılına kadar genel aşı etkinliğinin %89,0 (%95 GA: 85,6-91,3) olduğu belirlenmiştir. ZOSTER-049'da anti-gE antikor konsantrasyonları, aşılardan sonraki 10 yıla kadar aşılama öncesinin >5 kat üzerinde devamlılığını korumuştur (Şekil 3A). gE'ye özgü CD4[2+] T-hücrelerinin sıklığı aşılardan sonraki 6. yıldan 10. yıla kadar (ZOSTER-049'un 4. yılının sonuna kadar) aşılama öncesinin üzerinde kalmıştır (Şekil 3B). ZOSTER-049'un 4. yılının sonuna kadar herhangi bir güvenlilik sinyali saptanmamıştır.

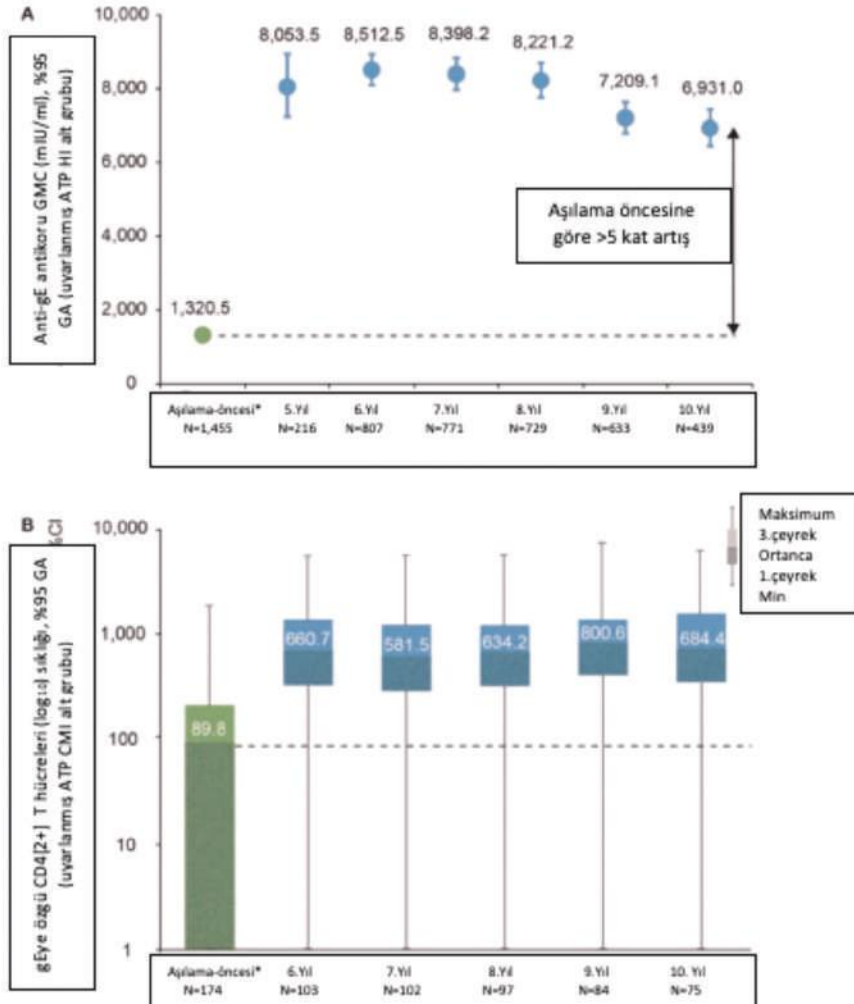
Sonuç: HZ'ye karşı etkinlik ve RZV'ye karşı bağışıklık yanıtları bu 4 yıllık ara analizde gözlem döneminin sonuna kadar yüksek kalmaya devam etmiştir, bu durum RZV'nin ≥ 50 yaşındaki erişkinlerdeki klinik yararının aşılardan sonra en az 10 yıl süreyle devam ettiğini ortaya koymuştur. RZV'nin güvenlilik profili klinik açıdan kabul edilebilir kalmaya devam etmiştir.

Anahtar Kelimeler: Adjuvanlı rekombinant zona aşısı, bağışıklık yanıtı devamlılığı, uzun dönem etkinlik





Şekil 2. Katılımcıların özellikleri



Şekil 3. ZOE-50/-70 çalışmalarında 2. dozdan sonra 10 yıla kadar humoral immünojenitenin (HI) (A) ve hücre-araçlı bağışıklık (CMI) yanıtlarının (B) uzun-sürelî devamlılığı.

[PS-081]

Hematolojik Maligniteli Hastada İnvaziv *Saprochaete capitata* Enfeksiyonu

Rukiye İnan Sarıkaya¹, Kemalettin Özden², Ayşe Albayrak²,
Fuat Erdem³, Muhammet Hamidullah Uyanık⁴, Şeyma Demirelli⁴

¹Erzurum Bölge Eğitim ve Araştırma Hastanesi, Enfeksiyon Hastalıkları ve
Klinik Mikrobiyoloji, Erzurum

²Atatürk Üniversitesi Tıp Fakültesi, Enfeksiyon Hastalıkları ve Klinik
Mikrobiyoloji Anabilim Dalı, Erzurum

³Atatürk Üniversitesi Tıp Fakültesi, İç Hastalıkları Anabilim Dalı, Erzurum

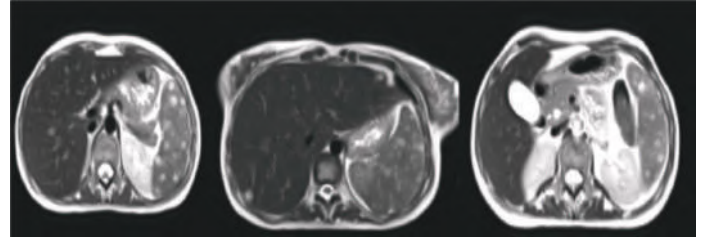
⁴Atatürk Üniversitesi Tıp Fakültesi, Tıbbi Mikrobiyoloji Anabilim Dalı, Erzurum

Giriş: İnvaziv mantar enfeksiyonları, özellikle immün sistemi baskılanmış hastalarda önemli mortalite ve morbidite nedenidir. Candida dışındaki mayalar arasında yer alan *Saprochaete capitata* (*S. capitata*), hematolojik maligniteleri olan hastalarda ciddi enfeksiyona neden olan nadir fırsatçı bir patojendir. Bu olguda B hücreli akut lenfoblastik lösemi (B-ALL) olan nötropenik bir hastada *S. capitata*'ya bağlı fungemi olgusunun sunulması amaçlanmıştır.

Olgu: B-ALL tanısı alan 19 yaşındaki kadın hasta kemoterapi için yatırıldı. BFM indüksiyon kemoterapisi sonrası izlenen nötropenik ateş, meropenem ve mikafungin ile kontrol altına alındı. Hastaya sitarabin, metotreksat bazlı hypercvad-B kemoterapisi ve dasatinib verildi. Kemoterapinin beşinci gününde nötropeni gelişti, 11. gününde hastanın ateşi 39 °C idi. Nötropenik ateş gelişen hastaya meropenem ile ampirik antimikrobiyal tedavi başlandı. Hasta 48 saat sonra hala ateşliydi. Tekrarlanan SARS-CoV-2 PCR testi negatifti. Haftalık serum galaktomannan takipleri negatif olan hastanın toraks tomografisinde akciğerde çoklu yaygın nodüller, olası atipik mikobakteri, pneumocystis pnömonisi, invaziv aspergillozis, *Mycobacterium tuberculosis*, kandidiazis enfeksiyonları olarak değerlendirildi. Hastaya tigesiklin ve vorikonazol (2x4 mg/kg/gün) tedavisi başlandı. İki gün sonra hala ateşliydi ve kan kültürlerinde maya görüldü. Dokuz gündür nötropenik olan hastanın tedavisine olası invaziv mantar enfeksiyonunda göz önüne alarak lipozomal amfoterisin B (L-AmB) 3 mg/kg/gün dozunda eklendi. Ateşin dokuzuncu gününde alınan iki kan kültüründe vorikonazole duyarlı *S. capitata* izole edildi. L-AmB 5 mg/kg/gün'e yükseltildi. Transtorasik ekokardiyografide vejetasyon izlenmedi. Oftalmik muayene fungal endoftalmis için negatifti. On iki günlük nötropenisi düzelmesine rağmen ateşin devam etmesi üzerine olası pneumocystis pnömonisi düşünülerek trimetoprim-sulfametoksazol 15 mg/kg/gün dozunda başlandı. Tüberküloz için PPD, Quantiferon, ARB, tüberküloz PCR yapıldı ancak negatifti. Tekrarlanan kan kültürlerinde vorikonazol ve L-AmB kombinasyonundan sonra *S. capitata* klirensi sağlandı ancak hastanın ateşi devam etti. Abdomen manyetik rezonans görüntülemesi (MRG) önceki incelemelerde saptanmayan karaciğer, dalak, böbrek ve pankreasta multipl sayıda nodüler lezyonlar invaziv mantar enfeksiyonu ile uyumluydu. Antifungal kombinasyonun beşinci gününde ateş yanıtı alındı. Prokalsitoninin 100 ng/ml'den 0,17 ng/ml'ye, C-reaktif proteininin 378 mg/l'den 22 mg/l'e (n=0-5 mg/l) gerileyen hastanın L-AmB tedavisi 21 güne tamamlanarak kesilip vorikonazol tedavisine abdominal görüntülemesindeki lezyonları gerileyene kadar altı hafta daha devam edildi.

Sonuç: *S. capitata* enfeksiyonları nadirdir ancak ekinokandin direnci gösterir. Hematolojik maligniteli nötropenik hastalarda ekinokandin profilaksisi veya tedavisine rağmen dirençli ateş varlığında klinisyenler *S. capitata*'nın enfeksiyon etkeni olabileceğini ve yüksek mortalite riskini akılda bulundurmalarıdır.

Anahtar Kelime: *Saprochaete capitata*



Şekil 1. Abdominal MRG'de *S. capitata*'nın neden olduğu karaciğer, dalak, böbrek ve pankreasta çok sayıda küçük yuvarlak lezyonlar

[PS-082]

Lyme Hastalığında Laboratuvarın Önemi: Diğer Alt Tipler Etken Olabilir mi?

Şükrü Dirik, Meltem Taşbakan

Ege Üniversitesi Tıp Fakültesi, Enfeksiyon Hastalıkları ve Klinik Mikrobiyoloji
Anabilim Dalı, İzmir

Giriş: Lyme hastalığı Ixodes cinsi kenelerle bulaşan, Borrelia türü spiroketlerin etken olduğu deri, eklemler, kalp ve sinir sistemini etkileyebilen multisistemik bir hastalıktır. Nörolojik tutulum hastaların yaklaşık %15'inde meydana gelmektedir. Santral ve periferik tutulum bir aradadır. Klinik bulgular bölgelere ve alt tiplere göre farklılık göstermektedir. ABD'de *B. burgdorferi*, Avrupa ülkelerinde *B. afzelii* ve *B. garinii* sık görülmektedir. Bu olgu sunumunda ilk olarak Norveç'te araştırılıp tanı konulamayan, sonra kliniğimizde Lyme hastalığı tanısı alan bir olguda tanı testlerinde Borrelia subtiplerini saptanmasının önemi vurgulanmak istenmiştir.

Olgu: Bilinen kronik hastalığı olmayan 39 yaşında Norveç'te yaşayan erkek hasta sol elde hareket kısıtlılığı, karıncalanma, uyuşukluk şikayetiyle Norveç'te hekime başvuruyor. Hasta şikayetlerinin ilk olarak dört ay önce klavye kullanırken sol el 2. parmağını yukarı kaldıramamasıyla başladığını, öncelikle diğer parmaklara sonrasında el bileği ve son olarak ön kola yayılım gösterdiğini bildirmektedir. Yapılan tetkiklerinde patoloji saptanmayan, Lyme ön tanısı ile BOS ve kan *Borrelia burgdorferi* IgM ve IgG testleri negatif sonuçlanan hastanın EMG'sinde sol radial sinirde anlamlı derecede düşük amplitüd, MRG'si poliradikülit ile uyumlu bulundu. Şikayetlerinin devam etmesi üzerine Türkiye'ye gelip tarafımıza başvurdu. Motor muayenesinde ilgili bölgelerde değişen oranlarda motor defisit saptandı. EMG'si sol radial sinirin motor dalının distal etkilenmesi şeklinde yorumlandı. Hastanın dış merkeze gönderilen *Borrelia burgdorferi* IgG testi pozitif olarak sonuçlandı. Western Blot yönteminde *B. afzelii* p83 bandında pozitiflik, VisE-ba ve LBa bantlarında zayıf pozitiflik saptandı. Halk sağlığı laboratuvarına gönderilen ve ELISA yöntemiyle bakılan *Borrelia burgdorferi* IgM negatif, IgG pozitif saptandı. Hastaya seftriakson 2 gr ve doksisisiklin 200 mg başlandı. On dört günlük tedavinin ardından klinik iyileşme saptanan hasta doksisisiklin 200 mg ile taburcu edildi.

Sonuç: Lyme hastalığı multisistemik bir hastalık olup birçok farklı sistemle ilgili bulgu verebilmektedir. Zaman zaman hastadan kene ısırık öyküsü ve tipik lezyonlar hakkında yeterli bilgi alınamaması ve hastanın geç dönemde hekime başvurması nedeniyle tanıda zorlanılabilmektedir. Klinik tanıda kullanılan ELISA testlerinin ABD'de daha sık olarak görülen *B. burgdorferi*'yi saptamaktaki başarısı yüksek iken, Avrupa'da sık görülen tipleri saptamaktaki başarısı daha düşüktür. Bundan dolayı bu türler düşünüldüğü takdirde ELISA testinin başarı oranını artırmak için immunblot testi ile desteklenmelidir. Laboratuvar bulgularının her zaman yüzde yüz

güvenilir olmadığı ve klinik şüphenin temelde büyük önem arz ettiği unutulmamalıdır.

Anahtar Kelimeler: *Borrelia*, Lyme, seroloji

[PS-083]

Gebede Döküntülü Hastalık: Suçiçeği

Sükrü Dirik¹, Betül Akkul², Selda Erensoy², Meltem Taşbakan¹

¹Ege Üniversitesi Tıp Fakültesi, Enfeksiyon Hastalıkları ve Klinik Mikrobiyoloji Anabilim Dalı, İzmir

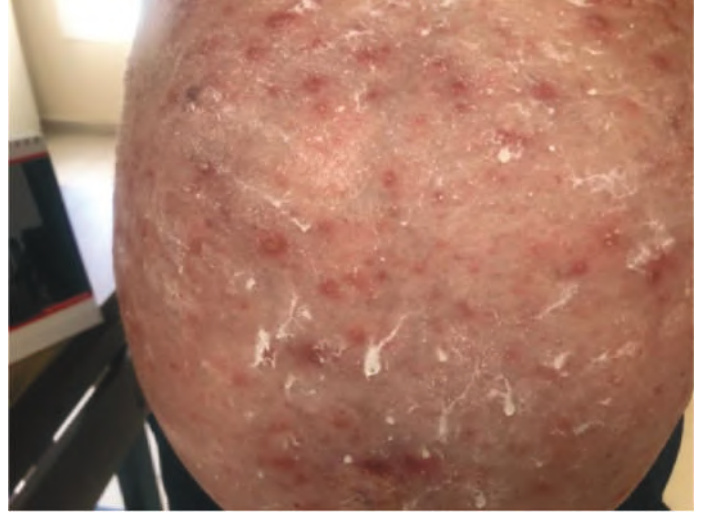
²Ege Üniversitesi Tıp Fakültesi, Tıbbi Mikrobiyoloji Anabilim Dalı, İzmir

Giriş: Suçiçeği, Varicella zoster virüsün (VZV) neden olduğu, ateş ve döküntü ile karakterize olan son derece bulaşıcı bir hastalıktır. Virüs insandan insana çoğunlukla direkt temas veya solunum yoluyla bulaşır. Tipik olarak yüz ve gövdede baskın, daha az olarak ekstremitelerde olmak üzere jeneralize döküntü ve ateş yüksekliği görülür. Gebelerde suçiçeği enfeksiyonunun kliniğinin şiddetli seyretme olasılığı, gebe olmayan yetişkin bireylere göre daha fazladır. Fetüs/yenidoğana geçiş konjenital, perinatal veya postnatal yolla gerçekleşebilir. Konjenital suçiçeği enfeksiyonu multisistemik bulgularla giden sendromik bir tabloya yol açar. Bu sunumda gebeliğinin 29. haftasında döküntü ve ateş yüksekliği ile prezente olan, ilk serolojik testleri negatif olup döküntüler kaybolduktan sonra serokonversiyon gelişen bir hastanın takibinin ve tedavisinin sunulması amaçlanmıştır.

Olgu: Bilinen kronik hastalığı olmayan 37 yaşında 29 haftalık ikiz gebeliği mevcut olan hasta tarafımıza bir hafta önce başlayan ve 2-3 gündür tüm vücuda yayılan döküntüleri ve ateş yüksekliği olması nedeniyle başvurdu. Saçlı deri ve genital bölge de dahil olmak üzere tüm vücudunda yaygın veziküler lezyonları mevcuttu. Başvurudan bir gün önce evde ölçülen 38,1 °C ateş yüksekliği olduğunu belirtti. İki gün önce yapılan VZV IgM ve IgG testlerinin negatif olarak sonuçlandığı öğrenildi. Mevcut kliniğiyle ön planda suçiçeği enfeksiyonu düşünülen hasta servise yatırıldı. VZV IgM ve IgG negatif saptandı. İzlemede ateş yüksekliği olmayan, döküntüleri gerileyen hasta poliklinik kontrolü önerilerek taburcu edildi. Üç hafta sonra poliklinikte tekrar değerlendirilen hastanın döküntülerinin neredeyse tamamen iyileştiği görüldü. Suçiçeği serolojisi tekrar istenen hastada VZV IgM ve VZV IgG pozitif saptandı. Herhangi bir şikayeti olmayan hastada tedavi planlanmadı. Hastaya gerekli öneriler yapıldı ve Kadın Hastalıkları ve Doğum polikliniğine yönlendirildi. Hasta sağlıklı iki bebek dünyaya getirdi.

Sonuç: Gebelik döneminde geçirilen suçiçeği enfeksiyonu anne ve fetüs için ciddi mortalite ve morbidite nedenidir. Gebede suçiçeği enfeksiyonu tanısı temelde klinik ile konur. Çoğu olguda tanıda seroloji yardımcı olmaktadır. VZV IgM testinin duyarlılığının düşük olması testin kullanımına sınırlılık getirmektedir. Gebelerde suçiçeği enfeksiyonundan korunma büyük bir problem oluşturmaktadır. Hekimler açısından temel hedef reproduktif dönemde olan bütün kadınları suçiçeği öyküsü açısından sorgulayıp, geçirmeyen veya öyküyü bilmeyenleri de VZV seroloji taramasının yapılması olmalıdır. Fakat bu çağdaki çoğu kadının VZV serolojisine bakılan ilk dönem ne yazık ki gebeliğin ilk trimesteri olmaktadır. Bu durumda en ideal yaklaşım reproduktif dönemdeki kadınlara planlı gebelik tarihinden en az bir ay önce suçiçeği aşısı uygulamaktır.

Anahtar Kelimeler: Döküntü, gebe, suçiçeği



Şekil 1. Hastanın vücudunda görülen yaygın veziküler lezyonlar

[PS-084]

Sağlık Çalışanlarında COVID-19 Aşısına Bağlı Bağışık Yanıt ile Hemogram Parametreleri ve Periferik Kandaki Lenfosit Alt Tipleri Arasındaki İlişkinin Araştırılması

Şebnem Çalık¹, İsmail Demir², Eren Uzeken³, Selma Tosun¹, Hülya Özkan Özdemir¹, Seher Ayten Coşkun¹, Seval Demir³

¹Sağlık Bilimleri Üniversitesi, İzmir Bozyaka Eğitim ve Araştırma Hastanesi, Enfeksiyon Hastalıkları ve Klinik Mikrobiyoloji Kliniği, İzmir

²Sağlık Bilimleri Üniversitesi, İzmir Bozyaka Eğitim ve Araştırma Hastanesi, İç Hastalıkları Kliniği, İzmir

³Sağlık Bilimleri Üniversitesi, İzmir Bozyaka Eğitim ve Araştırma Hastanesi, Sağlık Bakım Hizmetleri, İzmir

Giriş: Bu çalışmada CoronaVac® (Sinovac, Çin) uygulanmış olan sağlık çalışanlarında gelişen antikor düzeyleri ile hemogram parametreleri ve periferik kanda T helper, T sitotoksik ve B lenfosit alt tiplerinin bu antikorların gelişimini öngörme durumu araştırılmıştır.

Gereç ve Yöntem: Sağlık çalışanlarından ikinci aşından bir ay sonra kan örnekleri alınarak ELISA yöntemiyle IgG antikorlar ölçülmüştür. Test sonuçları test kiti üreticisinin önerileri doğrultusunda bağlayıcı antikor yanıtı, zayıf yanıt ve güçlü yanıt olarak sınıflandırılmıştır. Bu kriterlere göre 22 kişi (%8,3) yanıtı, 25 kişi (%9,5) zayıf yanıt, 217 kişi (%82,2) kuvvetli yanıtıdır. Bu sonuçlara göre her bir gruptan 30'ar kişi olmak üzere davet edilmiştir. Üç kişinin sonucu kronik hastalık nedeniyle değerlendirme dışı bırakılmıştır. Toplam 87 sağlık çalışanı çalışmaya dahil edilmiştir. Bu kişilerin 22'si yanıtı, 25'i orta düzeyde yanıt, 40'ı iyi yanıtıdır. Periferik kan lenfosit yüzde dağılımını incelemek amacı ile akım sitometri cihazı kullanılmıştır. İstatistiksel analizler, SPSS 26 yazılımı ile yapılmıştır. Kategorik değişkenlerin karşılaştırılmasında Pearson's ki-kare testi kullanılmıştır. Antikor düzeyi ile hemogram parametreleri ve lenfosit göstergelerinin ölçüm sonuçlarının birbiriyle ilişkisi Pearson's korelasyon analizi ile değerlendirilmiştir. Antikor düzeyi ile korele olan değişkenler ile lineer regresyon analizi yapılarak model kurulmuştur. P değerinin 0,05'in altında olduğu durumlar istatistiksel olarak anlamlı kabul edilmiştir.

Bulgular: Çalışmaya katılanların yaş aralığı 22-69'dur. Yaş ortalaması 45,5±10,4'tür. Sağlık çalışanlarının 65'inde (%74,7) ELISA yöntemi ile

Anti-SARS-CoV-2 virüsüne karşı antikor geliştiği saptanırken 22'sinde (%25,3) antikor saptanamamıştır. Antikor pozitif saptanan grupta lenfosit sayısı ($p=0,002$), CD3 sayısı ($p=0,0004$), CD4 sayısı ($p=0,0001$), CD3/CD19 oranı ($p=0,011$), CD yüzdesi ($p=0,004$) istatistiksel olarak anlamlı bulunmuştur. Antikor düzeyi ile lenfosit göstergeleri arasında korelasyon düzeyine göre sırasıyla CD3, CD4, CD8 ve CD19 pozitif lenfositlerde negatif yönde istatistiksel olarak anlamlı korelasyon bulunmuştur ve en iyi korelasyon CD3 pozitif lenfositlerde görülmüştür. Lineer regresyon modeli kullanılarak $f(\text{antikor düzeyi})=y=358.002-0.176 \times \text{CD3}+0.469 \times \text{CD19}$ formülü oluşturulmuştur.

Sonuç: Çalışmamızın verileri ışığında COVID-19 bağışıklamasında T ve B hücrelerinin merkezi rolü ortaya çıkmaktadır. Aşıya bağlı antikor düzeyi ilişkili formül, sağlık profesyonellerinin hasta izlemi ve takibinde yararlı olabilir. Daha geniş popülasyonları içeren aşı çalışmalarının yapılmasının literatüre daha fazla katkı sağlayacağını düşünmekteyiz.

Anahtar Kelimeler: COVID-19 aşısı, akım sitometri, bağışıklık

Parametre	Antikor negatif (n=22)	Pozitif (n=65)	p-değeri
Lökosit	7897,4±2461,8	6938,7±1775,8	0,120
Nötrofil	4069,6±1540,0	3970,8±1442,5	0,802
Monosit	551,7±200,8	523,6±207,6	0,389
Lenfosit	2933,9±1014,2	2198,1±553,5	0,002
CD3 Sayısı	2293,7±769,8	1644,0±441,6	0,0004
CD4 sayısı	1512,2±623,2	1002,3±296,4	0,0001
CD8 sayısı	781,4±344,9	643,0±263,6	0,074
CD19 sayısı	197,3±122,1	129,5±63,1	0,139

[PS-085]

Bruselloz Tanısıyla Tedavi Başlanan Olguların İrdelenmesi

Esra Zerdali, Melike Nur Özçelik Kültür, İnci Yılmaz Nakir,
Filiz Pehlivanoğlu

*İstanbul Haseki Eğitim ve Araştırma Hastanesi, Enfeksiyon Hastalıkları ve
Klinik Mikrobiyoloji Kliniği, İstanbul*

Giriş: Bruselloz dünyada en sık görülen zoonotik hastalık olması, ülkemizde endemik olarak görülmesi ve birçok hastalığı taklit edebilen semptomları olması nedeniyle tanı ve tedaviye yaklaşımda dikkat edilmesi gereken bir bakteriyel enfeksiyondur. Çalışmamızda kliniğimizde bruselloz tanısıyla tedavi verilen olguları değerlendirdik.

Gereç ve Yöntem: 2018-2022 yılları arasında kliniğimizde bruselloz tedavisi verilen 18 yaş ve üstü 40 hastanın bilgileri retrospektif olarak hastane sisteminden taranmıştır.

Bulgular: Hastaların ortalama yaşı 45,7 (18-77) olup, 22'si (%55) kadındı. Bulaş yolu olarak pastörize edilmemiş süt ve süt ürünleri tüketimi 28 (%70) hastada, hasta hayvanla temas ise dört (%10) hastada düşünüldü. Klinik olarak hastaların 29'u (%72,5) akut, dördü (%10) subakut, yedisi (%17,5) kronik görünümdeydi. Hastaların sekizine (%20) tedavi, relaps veya re-enfeksiyon nedeniyle verildi. Olguların 11'i (%27,5) hastanede yatarak tedavi aldı. En sık görülen semptom halsizlik (%82,5). Hemogramda en sık lenfomonositoz (%42,5), biyokimyada en sık C-reaktif protein (%62,5) artışı görüldü. Eritrosit sedimentasyon hızı iki hastada 100'ün üzerinde görüldü. Toplamda 18 hastadan kan kültürü alındı, yedisinde (%17,5) *B. melitensis*

saptandı. Batın görüntüleme 28 (%70) hastaya yapılmış olup bunların 5'inde (%17,8) hepatosplenomegali saptandı. Hastaların semptom ve bulguları ile laboratuvar sonuçları Tablo 1'de özetlenmiştir. Rose Bengal hastaların 17'sine (%42,5) bakılmış olup hepsinde pozitif saptandı. Standart tüp aglütinasyon (STA): $<1/160$ olan sekiz hastada kan kültürü de bakılmadan Coombs'lu STA $\geq 1/160$ olduğu için tedavi verildi. Tedavide en çok rifampisin + doksisisiklin kombinasyonu tercih edildi (%62,5). Tedavi süresi olarak standart altı hafta tedavi hastaların 19'una (%47,5) verilirken, 11'ine (%27,5) 6-12 hafta arasında, 10'una (%25,0) da 12 haftanın üzerinde tedavi verildi. En sık spondilit ve spondilodiskit (%27,5) olmak üzere sakroileit (%12,5), orşit (%5), endokardit (%2,5) ve majör depresyon (%2,5) bruselloza bağlı komplikasyon olarak saptandı. Tedavi sonunda 28 (%70) hastaya STA bakıldı. Hastaların 11'inde (%27,5) STA $<1/20$ idi. STA'sı negatifleşen hastaların tamamı bruselloza bağlı komplikasyonu olmayan hastalardı. Komplikasyon gelişen hastaların ise STA titresinin başlangıca göre düştüğü gözlemlendi.

Sonuç: Bruselloz asemptomatik seyirden ciddi hastalığa kadar birçok formda karışımıza çıkabilir. Semptomlar ve bulgular diğer enfeksiyon hastalıkları ile de karışabilmektedir. Ateş, halsizlik, eklem ağrıları gibi konstitüsyonel semptomlarla başvuran ve özellikle endemik bölgeden gelen hastalar başta olmak üzere tüm hastalardan öykü dikkatlice alınmalı ve relaps gelişimini önlemek için tedaviye uyum sorgulanmalıdır.

Anahtar Kelimeler: Bruselloz, epidemiyoloji

Semptom ve bulgular	n=40	(%)
Halsizlik	33	82,5
Ateş	31	77,5
Miyalji	27	67,5
Eklem ağrısı	20	50,0
Gece terlemesi	18	45,0
Yürüyememe	9	22,5
İshal veya kabızlık	7	17,5
İştahsızlık	6	15,0
Kilo kaybı	5	12,5
Hepatomegali	5	12,5
Splenomegali	5	12,5
Skrotal ödem	2	5,0
Baş ağrısı	1	2,5
Laboratuvar	n=40	(%)
Anemi	14	35,0
Lökositoz	2	5,0
Lökopeni	5	12,5
Trombositopeni	3	7,5
Lenfomonositoz	17	42,5
C-reaktif protein artışı	25	62,5
Eritrosit sedimentasyon hızı artışı		
20-40 mm/saat	10	25,0
>40 mm/saat	20	50,0
Serum transaminaz yüksekliği	7	17,5
Kan kültüründe <i>B. melitensis</i> üremesi	7	17,5

[PS-086]

Evaluation of the General Knowledge of the Healthcare Workers in Mogadishu–Somalia–Turkey Recep Tayyip Erdogan Training and Research Hospital on Infection Control Precautions

Havva Orul¹, Ahmet Doğan², Mukhtar Abdullahi Ali², Suad Abdikerim İsse¹, Ahmed Mohamed Ali², Tigad Abdisaid Ali¹

¹Mogadishu–Somalia Turkey Recep Tayyip Erdoğan Training and Research Hospital, Infection Committee Control Nurse, Mogadishu, Somalia

²Mogadishu–Somalia Turkey Recep Tayyip Erdoğan Training and Research Hospital, Clinic of Infectious Diseases and Clinical Microbiology, Mogadishu, Somalia

Introduction: Healthcare-associated infections are reduced by at least 50% with hand hygiene.

Materials and Methods: Our cross-sectional survey study, which included Somali healthcare workers, was applied face-to-face for 11 days. Two hundred seventy-four participants attended. A total of 30 questions were asked to the participants in three parts about sociodemography, general information about infection control measures and behavior in the field. Incompletely answered questionnaires, non-Somalis, non-volunteers, non-healthcare workers were excluded from the study.

Results: 50% of the participants were male, 50% female, 70.7% were between the ages of 20–30, 54% were single, 52.9% were nurses, 41.6% were service workers and education status of 97% of them was doctorate. It was determined that there was a serious amount of misinformation in

the use of protective equipment. It was determined that 75% of them knew the indications of providing hand hygiene with alcohol-based. A significant relationship was found between department ($p=0.045$) and experience parameters ($p=0.000$) and knowledge level. There was also a significant relationship between the frequency of education ($p=0.007$) and the level of knowledge ($p=0.029$) and behavior status.

Conclusion: This first study on IPC among Mogadishu health workers found that frequency of training, field experience and employment of highly trained personnel played a key role in IPC compliance.

Keywords: Infection control prevention, Mogadishu, survey method

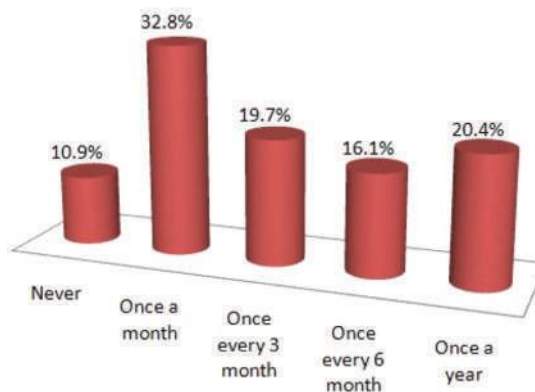


Figure 1. Frequency of training

Parameters	Knowledge score, p-values	Attitude score, p-values
Age	0.398	0.183
Gender	0.272	0.434
Marital status	0.060	0.066
Profession	0.112	0.433
Educational status (master vs bachelor)	0.193	0.033
Department (intensive care unit vs others)	0.004	0.749
Experience (6–10 vs 1–5)	0.002	0.121
Frequency of training (others vs once a month)	0.290	0.007
Knowledge level (poor vs good)	-	0.029

[PS-089]

İleri Yaşta Olan ve Hastaneye Yatırılarak İzlenen Enfeksiyon Hastalarında Nötrofil CD15, Nötrofil CD64 ve Monosit CD64 Göstergelerinin Prognoza Etkisinin Değerlendirilmesi

Şebnem Çalkı¹, Selma Tosun¹, Hilal Küpeli¹, Selçuk Kavak¹, Eren Uzeke², Alpay Arı¹, İsmail Demir³

¹Sağlık Bilimleri Üniversitesi, İzmir Bozyaka Eğitim ve Araştırma Hastanesi, Enfeksiyon Hastalıkları ve Klinik Mikrobiyoloji Kliniği, İzmir

²Sağlık Bilimleri Üniversitesi, İzmir Bozyaka Eğitim ve Araştırma Hastanesi, Sağlık Bakım Hizmetleri, İzmir

³Sağlık Bilimleri Üniversitesi İzmir Bozyaka Eğitim ve Araştırma Hastanesi, İç Hastalıkları Kliniği, İzmir

Giriş: Sağlık alanındaki gelişmelere rağmen enfeksiyonlar halen ileri yaşlarda morbidite ve mortalitenin önemli bir nedenidir. Bu çalışmada enfeksiyon hastalıkları kliniğinde yatırılarak izlenen 60 yaş ve üzerindeki hastalarda nötrofil CD15 ve CD64, monosit CD64 göstergelerinin prognoza etkisi araştırılmıştır.

Gereç ve Yöntem: 1 Haziran 2022-31 Aralık 2022 tarihleri arasında enfeksiyon hastalıkları kliniğinde bakteriyel enfeksiyon tanısı ile yatırılarak izlenen 60 yaş ve üzerinde 80 hasta çalışmaya dahil edilmiştir. Hastalar prospektif olarak izlenmiş olup yoğun bakım ihtiyacı olması ve hastanın kaybedilmesi kötü prognoz kriteri olarak belirlenmiştir. Kontrol grubu olarak iç hastalıkları polikliniğine herhangi bir nedenle başvuran ve enfeksiyon belirtisi olmayan 20 hasta dahil edilmiştir. Hasta ve kontrol gruplarının demografik verileri kaydedilip hemogram ve flow sitometri yöntemi ile nötrofil CD15 ve CD64, monosit CD64 düzeyi çalışılması için EDTA'lı kan örneği alınmıştır. Hasta grubunda ilave olarak Charlson komorbidite indeksi, enfeksiyon odağı, ilk yatış gününde Sofa skoru, CRP değeri, hastanın yoğun bakım ihtiyacı ve sağkalım gibi parametreler içeren olgu izlem formu doldurulmuştur. Veriler SPSS 26 programı ile kaydedilmiştir. İstatistiksel analizde kategorik değişkenler için sayı ve yüzde hesaplanırken, prognoza etkili faktörlerin değerlendirilmesi için ki-kare testi kullanılmıştır.

Bulgular: Hasta ve kontrol grubu yaş ve eşlik eden hastalıklar açısından benzer bulunmuştur. Lökosit sayısı ($p=0,004$), nötrofil CD64 değeri ($p=0,003$), monosit CD64 değeri ($p=0,001$) hasta grubunda anlamlı olarak yüksektir. Ancak nötrofil CD15 değeri ($p=0,708$) anlamlı bulunmamıştır. Yedi hastada izlem sırasında yoğun bakıma alınma gerekliliği olmuştur. Üç hasta ise kaybedilmiştir. Charlson komorbidite indeksi ($p=0,028$), Sofa skoru ($p=0,020$) kötü prognozu öngörmede anlamlı bulunurken nötrofil CD15 ve CD64, monosit CD64 ve CRP değerleri anlamlı bulunmamıştır.

Sonuç: Nötrofil CD64 ve monosit CD64 değerleri, 60 yaş ve üzerindeki hastalarda bakteriyel enfeksiyon tanısında yardımcı parametrelerdir. Ancak bu hastalarda prognozu öngörmede yararlı bulunmamıştır.

Anahtar Kelimeler: İleri yaş, bakteriyel enfeksiyon, akım sitometri

Tablo 1. Hasta ve kontrol grubu laboratuvar değerlerinin karşılaştırılması

Değişken	Hasta grubu	Kontrol grubu	p değeri
Lökosit	14315,8±1036	7358,6±2133,6	0,004
Nötrofil CD15	11966,6±13407,1	10825,8±3499,5	0,708
Nötrofil CD64	7566,8±6033,6	3267,7±3551,5	0,003
Monosit CD64	30718,5±14792	19081,1±9311,6	0,001

[PS-090]

Tutuklu veya Hükümlü Hepatit C Hastalarında Genotip Dağılımı, Damar İçi Madde Kullanım Oranları ve Direkt Etkili Antiviral Tedavi Sonuçları

Ömer Şahin, Sedat Kaygusuz, Ayşegül Tuna, Serdar Gül, Birgül Kaçmaz

Kırıkkale Üniversitesi Tıp Fakültesi, Enfeksiyon Hastalıkları ve Klinik Mikrobiyoloji Anabilim Dalı, Kırıkkale

Giriş: Hepatit C virüs (HCV), Dünya Sağlık Örgütü tarafından elimine edilme hedefi konulan önemli bir halk sağlığı sorunudur. Tutuklu veya hükümlü (TvH) hastalarda HCV enfeksiyonu prevalansı topluma göre daha yüksektir. Ülkemizde TvH'lerde HCV enfeksiyonuna yönelik veriler son derece sınırlıdır. Bu çalışmamızda Kırıkkale Üniversitesi Tıp Fakültesi Hastanesi Enfeksiyon Hastalıkları Kliniği'ne başvuran TvH hastalardan kronik HCV tanısı almış olanların genotip dağılımları, damar içi madde kullanım (DİMİK) oranları ve direkt etkili antiviraller (DEA) ile tedavi başarılarının incelenmesi amaçlanmıştır.

Gereç ve Yöntem: Çalışmamızda Ocak 2017-Ocak 2021 yılları arasında Kırıkkale Üniversitesi Tıp Fakültesi Hastanesi Enfeksiyon Hastalıkları Kliniğine başvuran Anti HCV pozitif 64 TvH hastadan kronik hepatit C tanısı almış olanların genotip dağılımları, DİMİK oranları ve DEA'lar ile tedavi başarıları retrospektif olarak incelenmiştir. Tedavinin birinci ayında HCV-RNA'nın negatif olması erken viral yanıt (EVY), tedaviden 12 hafta sonra HCV-RNA'nın negatif olması ise kalıcı viral yanıt (KVY12) olarak kabul edilmiştir.

Bulgular: Anti HCV pozitif 64 TvH hastanın 12'sinde HCV-RNA negatif bulunmuş, 52 hastada ise HCV-RNA pozitif saptanmıştır. En sık saptanan viral genotipler; genotip 1a (%55,8) ve genotip 3'tür (%26,9). Kronik HCV enfeksiyonu olan TvH hastalarda DİMİK oranı %61,5 bulunmuştur. HCV genotiplerine göre DİMİK olan hasta sayısı dağılımları Tablo 1'de gösterilmiştir. Kırk üç hasta DEA tedavisi almıştır. Tedavi sonrası takiplerine başvuran hastaların tamamında EVY ve KVY12'ye ulaşılmıştır.

Sonuç: HCV enfeksiyonu olan TvH hastaların teşhisi, tedavilerinin düzenlenmesi, DİMİK'nin önlenmesi başta olmak üzere bulaşı önleyici tedbirlerin alınması, HCV enfeksiyonu eliminasyon hedefleri açısından son derece önemlidir. DEA'lar; yan etkilerinin az olması, tedavi sürelerinin kısa olması, oral tedavi kolaylığının olması ve KVY12 oranlarının yüksek olması gibi sebeplerle HCV eliminasyonu için umut vericidir.

Anahtar Kelimeler: Kronik hepatit C, HCV genotip, damar içi madde kullanımı

HCV genotip	DİMK olan hasta sayısı	DİMK olmayan hasta sayısı	Toplam hasta sayısı
Genotip 1a	15	14	29
Genotip 1b	4	1	5
Genotip 2	2	1	3
Genotip 3	11	3	14
Genotip 4	-	1	1

HCV: Hepatit C virüsü, DİMK: Damar içi madde kullanımı

[PS-091]

İdrar Yolu Enfeksiyonu Tanısında Etkili Olan Faktörler

Ayşe Nur Azdavaylı, Fatma Zühre Alparslan Tanyeri, Tuba İlgar, Uğur Kostakoğlu, İlknur Esen Yıldız, Ayşe Ertürk

Recep Tayyip Erdoğan Üniversitesi Eğitim ve Araştırma Hastanesi, Enfeksiyon Hastalıkları ve Klinik Mikrobiyoloji Anabilim Dalı, Rize

Giriş: İdrar yolu enfeksiyonu (İYE) tanısı için hastaların klinik ve laboratuvar verilerinin beraber değerlendirilmesi gerekmektedir. Bu değerlendirme süreci poliklinik şartlarında zor olabilmektedir. Biz de çalışmamızda idrar kültüründe üreme saptanan hastaların İYE olarak değerlendirmesini etkileyen faktörleri incelemeyi amaçladık.

Gereç ve Yöntem: Recep Tayyip Erdoğan Üniversitesi Eğitim ve Araştırma Hastanesi'nde 1 Ocak 2022-31 Aralık 2022 tarihleri arasında enfeksiyon hastalıkları polikliniğinden ve servisinden istenmiş olan idrar kültüründe üreme saptanan 18 yaş ve üzerindeki hastalar çalışmaya dahil edildi. Hastaların epidemiyolojik verileri, şikayetleri, üriner kateter varlığı, daha önceki hastane başvuruları ve tedavi başlanıp başlanmadığı hastane bilgi yönetim sisteminden retrospektif olarak tarandı. Eksik verisi olanlar çalışma dışı bırakıldı. Kültür isteminden 10 gün öncesinden iki gün sonrasında kadar hastane başvurusu olanlar sağlık hizmeti ilişkili (SHİİ) olarak değerlendirildi. Kültür sonucuna göre antibiyoterapi başlanan hastalar İYE olarak kabul edildi. Çalışmanın istatistikleri IBM SPSS 22.0 programı ile yapıldı. P değerinin 0,05'in altında olduğu durumlar istatistiksel olarak anlamlı sonuçlar şeklinde değerlendirildi.

Bulgular: İki yüz yetmiş üç hastanın verileri tarandı. Otuz altı hasta eksik veri olması sebebiyle çalışma dışı bırakıldı. Hastaların %56,1 (n=133) kadını, hastaların yaş ortalamaları 65 saptandı. Epidemiyolojik bilgileri ve laboratuvar verileri Tablo 1'de gösterildi. İYE olarak kabul edilen hastaların poliklinikte değerlendirilme, piyüri pozitifliği ve lökosit esteraz pozitifliği oranları, idrarda lökosit ortancası ve bakteri sayısı ortancası ile semptomatik olma oranları, kabul edilmeyenlere kıyasla istatistiksel açıdan anlamlı olarak daha yüksek saptanırken üriner kateter varlığı ve SHİİ olma oranları daha düşük saptandı. İYE kabul edilme durumu ile cinsiyet, yaş ortancası, nitrit pozitifliği, koloni sayısı arasında anlamlı bir ilişki saptanmadı (Tablo 1).

Sonuç: Çalışmamızda, poliklinik şartlarında değerlendirmenin hızlı olması gerektiğinden servise göre daha fazla İYE tedavisi başlanmış olup değerlendirme servise göre daha yüzeysel olmaktadır. Daha objektif değerlendirme için anamnez süresinin uzatılması ile beraber idrar tetkik sonuçlarının çalışmamızda baz aldığımız diğer faktörler ile birlikte değerlendirilmesi gerektiğini gözlemledik.

Anahtar Kelimeler: İdrar yolu enfeksiyonu, tam idrar tetkiki

	Tüm hastalar	İdrar yolu enfeksiyonu		P
	237	Hayır	Evet	
Kadın cinsiyet [n(%)]	133(56,1)	33 (61,1)	100 (54,6)	0,493*
Yaş (yıl) [median (min-maks)]	65(18-93)	66 (19-93)	64 (18-93)	0,479#
Tetkik istem yeri [n(%)]				
Poliklinik	191 (80,6)	36 (66,7)	155 (84,7)	0,006*
Servis	46 (19,4)	18 (33,3)	28 (15,3)	
Tam idrar tahlili [n(%)]				
Piyüri (+) [n(%)]	181 (76,4)	29 (57,3)	152 (83,1)	0,000*
Nitrit (+) [n(%)]	66 (27,8)	10 (18,5)	56 (30,6)	0,117*
Lökosit esteraz (+) [n(%)]	195 (82,3)	35 (64,8)	160 (87,4)	0,000*
lökosit sayısı [median (min-maks)]	181 (76,3)	14,5 (1-1650)	53 (1-13922)	0,000#
Bakteri sayısı [median (min-maks)]	3 (0-426)	1 (0-292)	4 (0-426)	0,026#
Koloni sayısı > 10 ⁵ [n(%)]	202 (85,2)	42 (77,8)	160 (87,4)	0,124*
Sağlık hizmeti ilişkili [n(%)]	76 (32,1)	28 (51,9)	48 (26,2)	0,001*
Üriner kateter varlığı [n(%)]	50 (21,1)	20 (37)	30 (16,4)	0,002*
Semptomatik [n(%)]	170 (71,7)	7 (13)	163 (89,1)	0,000*

*Ki-kare testi ile değerlendirilmiştir. #Mann-Whitney U testi ile değerlendirilmiştir

[PS-092]

Kaposi Sarkomu ile Prezente Olan Mortal Seyirli Bir HIV Olgusu

Sevim Amine Güngören, Yasemin Çağ

İstanbul Medeniyet Üniversitesi, Göztepe Prof. Dr. Süleyman Yaşın Şehir Hastanesi, Enfeksiyon Hastalıkları ve Klinik Mikrobiyoloji Kliniği, İstanbul

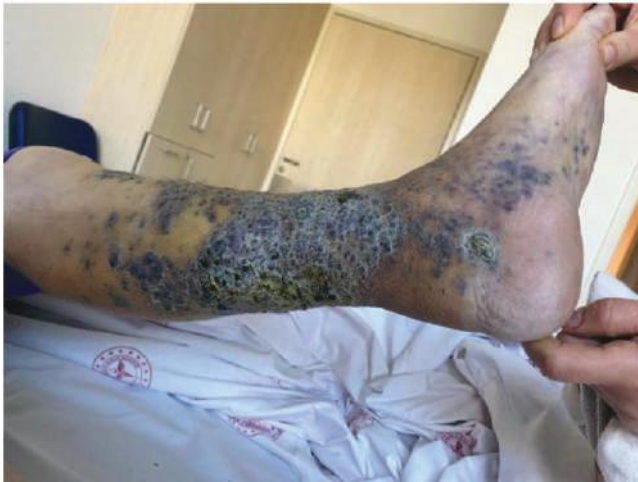Giriş: Kaposi Sarkomu AIDS tanımlayıcı hastalıklar arasında bulunmaktadır. Biz bu yazıda Kaposi sarkomu tanısı alan bir AIDS olgusunu tartıştık.

Olgu: Altmış beş yaş kadın hasta, altı aydır sol bacadaki mor siyah renkli lezyon yakınmasıyla dış merkezde değerlendirilerek venöz yetmezlik tanısı almış. Son iki aydır lezyonlarının gövde ve diğer ekstremitelerine yayılması nedeniyle dış merkezde dermatoloji kliniğine başvuran hastanın yapılan deri biyopsi patoloji sonucu: Kaposi sarkomu ile uyumlu, anti HIV testi pozitif saptandı. Edinsel immün yetmezlik tanısı ile interne edilen hastanın diyabet ve hipertansiyon tanıları mevcuttu. Vitalleri stabildi. Fizik muayenesinde sağ bazalde ral, bilateral inguinal ve servikal lenfadenopati, sol bacadaki diz altında yaygın mor siyah renkli Kaposi sarkomu ile uyumlu lezyonlar, inguinal alanda, ekstremitelerde, gövde ön ve arka yüzünde, boyunda ve yüzde koyu mor renkli bir cm boyutlu lezyonlar, damakta mor renkli lezyon mevcuttu (Resim 1). Tetkiklerinde HIV-RNA: 36 milyon kopya/ml, CD4: 200 hücre/mm³ saptandı. PPD: 0 mm olarak ölçüldü. Hastaya lamivudin 1*300 mg + dolutegravir 1*50 mg ve Pneumocystis pnömonisi (PCP) profilaksisi için TMP-SMX 1*800 mg başlandı. Yapılan kemik dansitometrisi osteopenik saptandı. Yüzeysel USG'de submandibular, axillar ve inguinal reaktif lenf nodu izlendi. Toraks BT'de "Mediastende 18x17 mm boyutlarında lenf

nodları, sağ akciğerde büyüğü üst lobda 19 mm, sol akciğerde büyüğü alt lob laterobazal segmentte 25 mm boyutunda multipl nodüller izlendi (metastatik nodüller? enfektif süreç?)." Abdomen BT'de "Karaciğer sol lob lateral segmentte 21 mm boyutunda siliik sınırlı hipodens alan izlendi." PET BT'de akciğer parankiminde, karaciğerde, mediastende, batında, krural alanda ve damakta metastaz ile uyumlu lezyonlar izlendi. Bronkoskopik lavaj örneğinde *S. aureus* 1.000 CFU/ml üremesi olan hastaya teicoplanin 2*400 mg yükleme 1*400 mg idame başlandı. TBC PCR ve pneumocystis jiroveci PCR: saptanmadı. Kontrol alınan HIV-RNA: 6,140 kopya/ml CD4: 288 hücre/mm³ saptandı. Takiplerinde kreatin artışı, bilateral efüzyonu, hiponatremisi, anemisi ve trombositopenisi gelişen hastaya meropenem 2*1 gr + vancomisin 1*1 gr başlandı. Trombositopenisi nedeni ile kemoterapi başlanamadı, torasentez yapılamadı. Genel durumu kötüleşen ve hipotansif seyreden hasta yoğun bakım endikasyonu konularak devredildi.

Sonuç: Kaposi sarkomu AIDS'li olgularda en sık görülen malign hastalıktır. Etken HHV-8 kabul edilir. Deri, ağız boşluğu, gastrointestinal sistem ve solunum sisteminde görülebilir. Deri ve mukoza lezyonuyla başvuran hastalarda Kaposi sarkomunun mutlaka ayırıcı tanıda göz önünde bulundurulması gerekmektedir.

Anahtar Kelimeler: HHV-8, HIV, Kaposi sarkomu



Resim 1.

[PS-094]

A Case Report of Chickenpox in Adult Kidney Transplant Patient

Ahmed Mohamed Ali, Mukhtar Abdullahi Ali, Ahmet Doğan

Mogadishu-Somalia Turkey Recep Tayyip Erdoğan Training and Research Hospital, Clinic of Infectious Diseases and Clinical Microbiology, Mogadishu, Somalia

Introduction: Chickenpox or varicella is a contagious disease caused by the varicella-zoster virus (VZV) is characterized by vesicular eruptions in a dermatomal distribution with unilateral radicular pain.

Case: Twenty-four years old male patient had went live related renal transplant in 2019 due to chronic recurrent upper urinary tract infection. After four years the patient presented high grade fever, generalized vesiculopustular rash which was started from the head, trunk and back for five days. He had history of hypertension due to end-stage renal

failure. He has being continuously using for immunocompromised drugs which are mycophenolate and tacrolimus cap as well as amlodipine tab for hypertension control. He has no history of chickenpox or any history of vaccinations before and after vaccination. He was quran school teacher and had a contact with a child who infected a chickenpox disease. On examination the patientt looks ill, concious, alert, febrile, no jaundice no paleness, dry mouth generalaized body rashes which was itchy and some erythematous rashes. Vital signs: tem: 38 °C, SpO: 99%, respiratory rate 18 bpm, blood pressure 150/90 mmHg. On respiratory examination patient has rapid breathing, no respiratory muscle, on auscultation he has left lower lobe low crackles. On chest inspection he has diffuse vesiculopustular rash. Abdomen is soft, no distension, difuse rash on whole abdominal quadrant. Other systemic were unremarkable. On laboratory his hemogram WBC: 7.60, neutrophils: 82.3%, lymphocytes: 11.4%, platelet count was 200x10³/mm³ and hemoglobin was 16,6. His biochemistry test AST was mild elevated 38 U/l and ALT: 32 U/l. Renal profile were normal range and C-reactive protein was 7 mg/l. We admitted in single room and started supportive treatment and acyclovir 3x750 mg iv 14 days. We discharged after 14 days of inpatient treatment and disapeared his skin rashes as well as we recommended to polyclinic follow up.

Conclusion: Due to diminished immune cell function kidney transplant recipients are at risk for opportunistic infections and must undergo lifelong immunosuppression to prevent acute or chronic allograft damage.

Keywords: Chickenpox, immunosuppression, renal transplantation

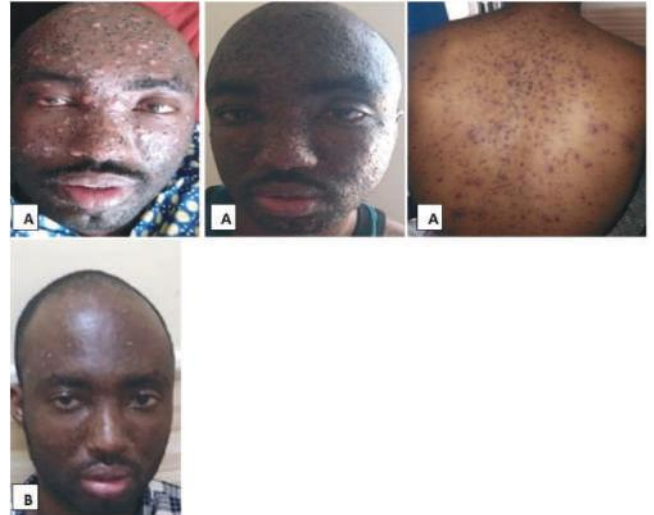


Figure 1. A) Chickenpox in renal transplant during admission, B) two weeks after treatment

[PS-095]

Nedeni Bilinmeyen Ateş Olgusu: Prostat Apsesine Eşlik Eden Granülatöz Polianjitis

Burak Kızılcay¹, Kadriye Kart Yaşar¹, Ezgi Şahin²,
Şengül Aydın Yoldemir²

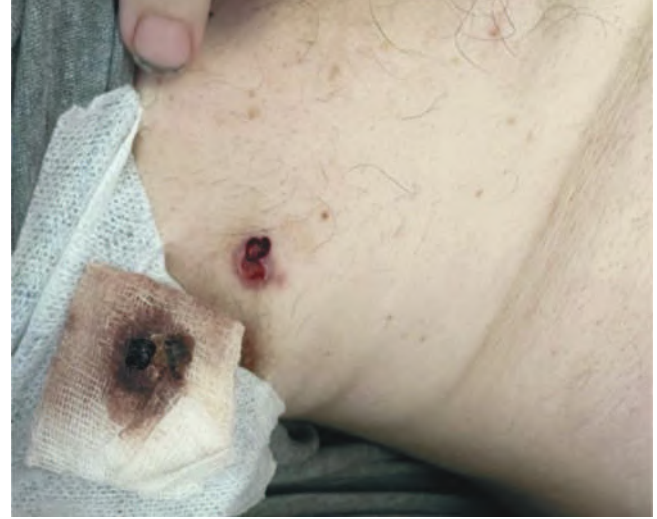¹Sağlık Bilimleri Üniversitesi, Bakırköy Dr. Sadi Konuk Eğitim ve Araştırma Hastanesi, Enfeksiyon Hastalıkları ve Klinik Mikrobiyoloji Kliniği, İstanbul
²Sağlık Bilimleri Üniversitesi, Bakırköy Dr. Sadi Konuk Eğitim ve Araştırma Hastanesi, İç Hastalıkları Kliniği, İstanbul

Giriş: Nedeni bilinmeyen ateş olgularında ülkemizde en sık enfeksiyonlar saptanmakla beraber kollajen doku hastalıkları ve vaskülitlerin de görülme sıklığı artmakta bazı olgulara birlikte görülmektedir. Hastamızı da klasik granülatöz polianjitis olgularının aksine akciğer tutulumu olmadan prostat apsesi, deri tutulumu, akut böbrek hasarı, nedeni bilinmeyen ateşle gelmesi nedeni sunmayı amaçladık.

Olgu: Kırk sekiz yaşında bilinen kronik hastalığı olmayan erkek hasta bir aydır devam eden gece terlemesi, kilo kaybı, ateş, idrarda yanma şikayetiyle başvurdu. Üç ay önce diş apsesi ve bir ay önce nefrolitiazis nedeni operasyon öyküsü olan idrar kültüründe GSBL üreten *Escherichia coli* nedeni yakın zamanlı ertapenem tedavisi alan hasta nedeni bilinmeyen ateş ve akut böbrek hasarı ön tanısıyla interne edildi. Fizik muayenede göğüs ön yüz, sağ inguinalde derin ülsere yaralar mevcuttu. Tetkiklerinde beyaz küre: 12290/ul, CRP: 119 mg/dl, sedim: 120 mm/saat, LDH: Kreatinin=2,42 mg/dl, üre: 88 mg/dl, prokalsitonin=0,61 ng/ml, TİT: 45 l, 35E, albümin=+, nitrit -, ELISA negatif saptandı. Batın BT'de prostat santralinde solda 20x15 mm'lik hipodens alanlar izlendi, üroloji tarafınca apse olarak değerlendirilerek drenaj yapıldı, kültürde MSSA üremesi nedeni sefazolin 3x2 gr iv tedavi başlandı. TTE yapılan hastada enfektif endokardit ekarte edildi. Toraks BT'de sekel bulgular, paranasal sinüs BT'de pansinüzit saptandı. Hastanın takiplerinde ateşi devam etti, alınan kan kültürlerinde üreme olmadı. Bel ağrısı nedeni çekilen lomber MR'de spondilodiskit izlenmedi. Böbrek fonksiyon testleri progrese, pansinüzit izlenen prostat apseli olguda PR3-ANCA 99,8 U/ml olarak sonuçlandı, renal biyopsiyle de granülatöz polianjitis tanısı doğrulandı. Nefroloji ve romatolojiyle değerlendirildi. Pulse steroid verilen plazmaferez yapılan hastada ateş-klinik yanıt alındı, idame tedavide siklofosamid ve prednol azaltılarak devam edildi. Dört hafta iv antibiyoterapi sonrası kaynak kontrolü sağlanan hasta oral tedaviyle taburcu edildi. Nazal MRSA taşıyıcılığı saptanmadı.

Sonuç: Granülatöz polianjitis histopatolojik olarak granülom, nekroz ve vaskülit karakterize sistemik tutulumlu etiyojisi bilinmeyen nadir enflamatuvar bir hastalıktır. Klasik organ tutulum yerleri, üst-alt solunum yolları ve böbrek olmakla birlikte prostat tutulumu nadirdir. Özellikle genetik yakınlarda *Staphylococcus aureus* olmak üzere geçirilmiş enfeksiyonlar hastalığı tetikleyebilmekte olup hastamızda da prostat apsesi saptanmıştı. Nedeni bilinmeyen ateş ile gelen olgularda vaskülitler de ayırıcı tanıda yer almalı, özellikle apseyle başvuran hastalarda granülatöz hastalıkların da altta yatabileceği unutulmamalıdır.

Anahtar Kelimeler: Apse, ateş, vaskülit



Resim 1. Göğüste ülsere yara

[PS-096]

Akciğer ve Akciğer Dışı Tüberküloz Tanısı

Selin Bardak Özçem¹, Ali Fıncıoğulları²

¹Dr. Burhan Nalbantoğlu Devlet Hastanesi, Enfeksiyon Hastalıkları ve Klinik Mikrobiyoloji Kliniği, Lefkoşa, Kıbrıs
²Dr. Burhan Nalbantoğlu Devlet Hastanesi, Göğüs Hastalıkları Kliniği, Lefkoşa, Kıbrıs

Giriş: Kuzey Kıbrıs Türk Cumhuriyeti'nde tüberküloz insidansı düşüktür ama yurtdışından gelen kişilerde tüberküloz sık olarak saptanmaktadır. Eğitim ve çalışma amacı ile farklı ülkelerden çok fazla kişi KKTC'ye gelmektedir. Çalışma ve öğrenci izni işlemlerinde kişilere, her yıl yapılmakta olan PPD testinde yalancı negatiflik oranı yüksektir. Tüberkülozun endemik olduğu ülkelere gelen kişilerin tüberküloz tanısında ileri tetkik yapılması gerekmektedir. Kliniğimizde takip ettiğimiz akciğer ve akciğer dışı tüberküloz tanısı alan iki yurtdışı kaynaklı olgu sunulmuştur.

Olgu 1: Halsizlik, iştahsızlık, baş ağrısı ve baş dönmesi şikayetleri olan otuz beş yaşında erkek hasta, bu şikayetler ile COVID-19 polikliniğine başvurmuş ve tekrarlayan PCR testleri negatif olarak saptanmıştı. CRP'de ılımlı yükseklik, lökositoz ve sola kayma dışında çekilen PA AC grafisinde belirgin bir pnömonik infiltrasyon saptanmadı. Atipik seyirli bir enfeksiyon olarak değerlendirilen hastaya azitromisin 500 mg tedavisi başlandı. Takibinde şikayetleri hafif gerileyen hasta, ara ara nefes darlığı şikayetinin olduğunu belirtmesi üzerine çekilen toraks tomografisinde tomurcuklanmış ağaca benzer görünüm olması üzerine balgam ARB istendi. Öksürük ve balgam şikayeti olmayan hastadan, alınan indüklenmiş balgam örneklerinde ARB saptanmadı. Hastaya tanısız amaçlı bronkoskopi yapıldı. Alınan bronkoalveolar lavaj sıvısından Xpert ile *M. tuberculosis* DNA'sı pozitif olarak saptandı. Rifampisin direnci saptanmayan hastaya 4'lü anti-TBC tedavi başlandı. Klinik şikayetleri kısa sürede düzeldi.

Olgu 2: Yirmi iki yaşında, Nijeryalı öğrenci, yaygın karın ağrısı, ateş yüksekliği, kilo kaybı şikayeti ile yapılan batın USG: Pelvik alanda serbest sıvı, batında çok sayıda lenfadenopati saptanması üzerine dahiliye tarafından tetkik için onkoloji polikliniğine sevk edildi. Lenfoma açısından tetkik edilen hastanın üst abdomen MR'sinde peripankreatik, paraaortik alanlarda çok

sayıda santrali nekrotik lenf nodu saptanması üzerine yapılan tru-cut biyopsi sonucu kazeifiye granülatöz yangı ile uyumlu gelince hasta enfeksiyon hastalıklarına devir edildi. Beş ay önce öğrenci izni yaptırırken yapılan PPD'si 0 mm olan hastanın tekrarlayan PPD'sinin 15 mm olması üzerine 4'lü anti-TBC tedavi başlandı. Takibinde karın ağrısı şikayeti gerileyen hastanın akut faz göstergeleri normale döndü.

Sonuç: KKTC'ye eğitim ve çalışma için tüberkülozun endemik olduğu bölgelerden gelen kişilerde, atipik şikayetlerin varlığında veya ARB'si negatif olan kişilerde tüberküloz tanısına yönelik ileri tetkiklere ihtiyaç vardır. Moleküler yöntemlerden olan Xpert ile ARB negatif olan olgularda hızlı tanı koyulabilmektedir. Akciğer dışı tüberküloz tanısında ise biyopsinin yeri tartışmasız çok değerlidir.

Anahtar Kelimeler: Tüberküloz, Xpert, biyopsi

[PS-097]

Re-enfeksiyonla Gelen COVID-19 Hastalarının Değerlendirilmesi

Emine Konaç¹, Oğuz Can Işık¹, İftihar Köksal², Sinan Mermer³,
Gülşah Bektaş⁴, Tuğba Doğan⁴

¹Acıbadem Üniversitesi Tıp Fakültesi, İstanbul

²Acıbadem Üniversitesi Tıp Fakültesi, Enfeksiyon Hastalıkları ve Klinik Mikrobiyoloji Anabilim Dalı, İstanbul

³İzmir Ekonomi Üniversitesi Tıp Fakültesi, Enfeksiyon Hastalıkları ve Klinik Mikrobiyoloji Anabilim Dalı, İzmir

⁴Acıbadem Atakent Hastanesi, İstanbul

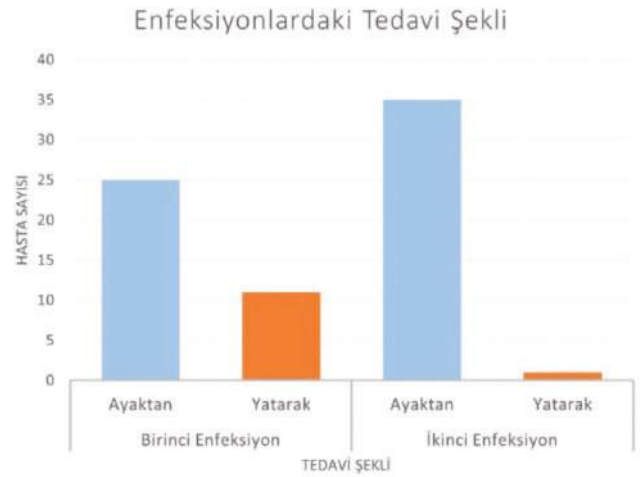
Giriş: COVID-19 hastalığı 2020 yılından beri devam etmektedir ve dolaşımdaki virüsün mutasyona uğraması ile yeni varyantlar gelişmiştir. Aşılamaya ve geçirilmiş enfeksiyona rağmen bu varyantların da etkisi ile re-enfeksiyon gelişebilmektedir. Bu çalışmada re-enfeksiyon tanısı konulan COVID-19 hastalarının risk faktörleri, komorbiditeleri, aşılama durumu incelenmiş ve klinik seyirleri karşılaştırılmıştır.

Gereç ve Yöntem: Bu retrospektif çalışma Acıbadem Üniversitesi Atakent Hastanesi'nde yapıldı. Mart 2020 ve Temmuz 2022 tarihleri arasındaki hasta verileri incelenerek ikinci kez COVID-19 tanısı alan hastaların verileri kaydedildi. Kaydedilen veriler, yaş, cinsiyet, aşılama durumu, komorbiditeler, klinik ve radyolojik bulguları içermektedir. Birinci ve ikinci enfeksiyonların bağımsız değişkenlerinin karşılaştırılmasında Student's t-test kullanıldı.

Bulgular: COVID-19 hastalığını ikinci kez geçiren 36 hastanın verileri değerlendirildi. Bu hastaların 22'si kadın ve 14'ü erkekti. Kadın yaş ortalaması 33,05, erkek yaş ortalaması 44,7 ve 65 yaş üstü bir hasta mevcuttu. Hastaların yarısından çoğu ilk enfeksiyonda pnömoni ile seyredirken, re-enfeksiyonda sadece üç hastada pnömoni saptandı. Re-enfeksiyonda klinik seyir daha hafifti. İlk enfeksiyonda 11 hasta hastanede yatarak izlenirken, re-enfeksiyonda sadece bir hasta hastaneye yatırıldı (Şekil 1). Re-enfeksiyonda yatan hasta komorbiditesi olan 77 yaşında bir hastaydı. Yatan hastaların dokuzunda komorbidite vardı. Bu hastaların 10'u aşıllı değilken ikisi aşıllıydı. Aşılama ile re-enfeksiyon arasındaki süre 180-210 gün arasında değişmekteydi. Hastalardan dokuzu ilk enfeksiyonunu geçirmeden önce aşılanmıştı. İkinci enfeksiyondan önce aşılanmayan bir hasta mevcuttu. Hastaların son aşısı ve ikinci enfeksiyon arasındaki ortalama süre ise 270 gündü.

Sonuç: Çalışma sonuçlarımız, ne aşı ne de önceki enfeksiyonun re-enfeksiyona karşı koruma sağlamadığını göstermiştir. Aşılamanın üzerinden altı ay geçtikten sonra yeniden enfekte olma riski artmaktaydı. Aşılar ve geçirilmiş enfeksiyonlar SARS-CoV-2 ile yeniden enfekte olmayı engellemekte ancak hastalığın hafif geçirilmesini, hastaneye yatışı azaltmayı ve mortaliteyi önlemeyi sağlamaktadır.

Anahtar Kelimeler: Aşı, COVID-19, re-enfeksiyon



Şekil 1. Enfeksiyonlardaki tedavi şekli

[PS-098]

Yoğun Bakım Ünitesinde Çoklu İlaça Dirençli *K. pneumoniae* Salgınına Müdahalede Hidrojen Peroksit (H₂O₂) Uygulaması

Burcu Çalışkan Demirkıran, Aysun Yalçı, Cemal Bulut

Sağlık Bilimleri Üniversitesi Gülhane Tıp Fakültesi, Enfeksiyon Hastalıkları ve
Klinik Mikrobiyoloji Anabilim Dalı, Ankara

Giriş: Antimikrobiyal direnç global düzeyde yaşamı tehdit etmekte ve yoğun bakım ünitelerinde mortalitenin önemli bir nedeni olmaktadır. Antibiyotiklerin dirençli patojenlere karşı yetersiz kalması enfeksiyonların kontrolünü zorlaştırmakta ve dirençli patojen salgınlarına neden olmaktadır. Salgınla mücadelede geleneksel ortam dezenfeksiyonu ile birlikte aerosolize hidrojen peroksit (H₂O₂) uygulamaları yapılmakta ve salgın kontrolünde etkili olmaktadır. Çalışmamızda hastanemiz iç hastalıkları yoğun bakım ünitesinde *K. pneumoniae* enfeksiyonlarında artış saptanması sonrası uygulanan aerosolize H₂O₂ sonrası salgı kontrolünün değerlendirilmesi amaçlandı.

Gereç ve Yöntem: Hastanemiz iç hastalıkları yoğun bakım ünitesinde 28.05.2022-27.06.2022 arası takip edilen hastalarda Enfeksiyon Kontrol

Komitesi'nin uyarısı doğrultusunda *K. pneumoniae* enfeksiyonlarında artış saptandı. Komite kararı ile 28.06.2022-30.06.2022 arası yoğun bakım ünitesinde hastalar taşınarak ortam dezenfeksiyonu ile birlikte aerosolize H₂O₂ üretici firma önerileri doğrultusunda uygulandı. 1.07.2022'de tekrar kullanıma açılan YBÜ'de H₂O₂ uygulama öncesi ve sonrası bir aylık dönemde takip edilen hastaların yaşı, cinsiyeti, yoğun bakım yatış süresi, kültür üremeleri kaydedildi. Enfeksiyon hızı hesaplanmasında; "enfeksiyon hızı = yoğun bakımda gelişen enfeksiyon sayısı/yoğun bakımda yatan hasta sayısı x 100" formülü kullanıldı. İnsidans dansitesi hesaplanmasında; "insidans dansitesi = yoğun bakımda gelişen enfeksiyon sayısı/yoğun bakımda toplam yatış gün sayısı x 1000" formülü kullanıldı. *K. pneumoniae* enfeksiyon hızı ve insidans dansitesinin H₂O₂ uygulama öncesi ve sonrası bir aylık dönemdeki değişimi değerlendirildi.

Bulgular: H₂O₂ uygulaması öncesi 28.05.2022-27.06.2022 tarihlerinde toplam 89 hasta 923 yatış gününde takip edildi ve 21'inde *K. pneumoniae* enfeksiyonu saptandı. H₂O₂ uygulaması sonrası 01.07.2022-31.07.2022 tarihlerinde toplam 103 hasta 922 yatış gününde takip edildi ve 15'inde *K. pneumoniae* enfeksiyonu saptandı. Enfeksiyon hızı uygulama öncesi %23,6 uygulama sonrası %14,6 ile azalmıştı. İnsidans dansitesi 1000 hasta gününde 22,8 iken uygulama sonrası 16,3 ile azalmıştı.

Sonuç: Aerosolize H₂O₂ uygulaması etkili bir ortam dezenfeksiyonu yapmaktadır. Dirençli patojenlerin neden olduğu salgınlarda etkili bir müdahale aracı olarak kullanılabilir.

Anahtar Kelimeler: H₂O₂, *K. pneumoniae*, salgın

[PS-099]

Akciğer Nakil Aday ya da Alıcılarında *Mycobacterium abscessus* Enfeksiyonu: Tek Merkez Deneyimi

Yeşim Uygun Kızmaz¹, Mustafa Vayvada², Sibel Doğan Kaya¹, Pınar Atagün Güney³, Ayşe Nigar Halis³, Murat Ersin Çardak², Ertan Sarıbaş³, Sevinç Çıtak², Mehmet Emirhan Işık¹, Ahmet Erdal Taşçı²

¹Sağlık Bilimleri Üniversitesi, Koşuyolu Yüksek İhtisas Eğitim ve Araştırma Hastanesi, Enfeksiyon Hastalıkları ve Klinik Mikrobiyoloji Kliniği, İstanbul

²Sağlık Bilimleri Üniversitesi, Koşuyolu Yüksek İhtisas Eğitim ve Araştırma Hastanesi, Göğüs Cerrahisi ve Akciğer Nakli Kliniği, İstanbul

³Sağlık Bilimleri Üniversitesi, Koşuyolu Yüksek İhtisas Eğitim ve Araştırma Hastanesi, Göğüs Hastalıkları ve Akciğer Nakli Kliniği, İstanbul

Giriş: Yaygın ya da nadir rastlanan mikroorganizmalarla gelişen enfeksiyonlar akciğer nakli alıcılarında morbidite ve mortalitenin önde gelen nedenidir. Tüberküloz dışı mikobakteriler (NTM), özellikle *Mycobacterium abscessus* (*M. abscessus*) az görülen ancak tedavisi zor bir enfeksiyondur ve birçok merkezde nakil için görece kontrendikedir. Bu çalışmada *M. abscessus* tanısı konulan akciğer nakil aday ya da alıcılarının geriye dönük incelenmesi amaçlandı.

Gereç ve Yöntem: Merkezimize 01.12.2012 ve 31.01.2020 tarihleri arasında başvuran ve klinik örneklerinde Amerikan Toraks Topluluğu ve Enfeksiyon Hastalıkları Topluluğu kriterlerine göre balgam veya bronşiyal lavaj örneklerinde *M. abscessus* izole edilen ve

akciğer nakil alıcısı/adayı olarak listelenen altı hasta değerlendirildi. Hastalardan alınan bronşiyal lavaj ve/veya indüklenmiş balgam örnekleri aside dirençli basil varlığı araştırılmak üzere Ehrlich-Ziehl-Neelsen ile boyanmış ve üretici talimatları doğrultusunda uygun katı ve sıvı besiyerlerine inkübasyonu yapılarak 6-8 hafta süresince üreme sinyali takip edilmiş, üreme saptanan örneklerde NTM olarak tanıya edilenler tür tayini için moleküler temelli ileri testler çalışılmıştır.

Bulgular: Çalışmaya alınan altı hastanın %66,6'sı (4) kadın ve yaş ortalaması 24,5 (18-40) idi. Organ Tedarik Nakil Ağı Akciğer Sunum Alt Komitesi tarafından belirlenen gruplamaya göre tüm alıcıların nakil öncesi primer akciğer hastalığı KF (Grup C) idi. Listelenen hastaların 2'sine akciğer nakli yapıldı. Bunlardan birine *M. abscessus* tanısından 12 ay sonra (no: 1) ve diğer hastaya (no: 4) ise sekiz ay sonra nakil yapıldı, pretransplant dönemde köprüleme amaçlı v-v ECMO bağlandı ve hasta nakil sonrası sepsisten kaybedildi. Bekleme listesindeki iki numaralı hasta 3. ayda kaybedildi, diğer hastanın (no: 3) takiplerine devam edilmektedir. Beş ve altı numaralı hastalar ise nakilden sonra tanı almış olup tedavilerinden kısa süre sonra rejeksiyon gelişti ve ardından septisemiden kaybedildi.

Sonuç: *M. abscessus* enfeksiyonu olan hastalarda akciğer transplantasyonu düşünüldüğünde, enfeksiyonu kontrol altına almak ve hatta ortadan kaldırmak amacıyla transplantasyon hazırlığında agresif ve uzun süreli antibiyotik tedavisinin uygulanması önerilmektedir. Burada listelendikten sonra nakil yapılan iki hastanın *M. abscessus* tedavisi altındayken nakil yapılmış ve her iki hastanın da nakilden sonra alınan balgam/bronşiyal lavaj örneklerinde etken eradikasyonu sağlanmıştır. KF'li hastalarda sık görülen *M. abscessus* enfeksiyonunun, cerrahi öncesinde yeterli bakteriyel yük azalması ve daha sonra optimal tedaviye devam edilmesi koşuluyla, akciğer transplantasyonunu engellemediğini düşünmekteyiz.

Anahtar Kelimeler: Akciğer nakli, *Mycobacterium abscessus*, kistik fibrozis

Tablo 1. Hastaların demografik özellikleri

Hasta	Yaş/cinsiyet	Nakil/aday	Vücut kitle indeksi (kg/m ²)	KF'ye eşlik eden hastalık	Eşlik eden diğer etkenler
1	22/K	Nakil	18,4	Bronşektazi	MSSA, MDR <i>P. aeruginosa</i>
2	25/K	Aday	19,6	DM, Henoch Schönlein purpurası, bronşektazi	MDR <i>P. aeruginosa</i> , <i>Aspergillus</i> spp.
3	20/K	Aday	26,5	DM, bronşektazi	MDR <i>P. aeruginosa</i>
4	22/K	Nakil	18,7	DM	MDR <i>P. aeruginosa</i>
5	40/E	Nakil	17,1	DM	MDR <i>P. aeruginosa</i> , <i>K. pneumoniae</i>
6	18/E	Nakil	18,2	Bronşektazi	MDR <i>P. aeruginosa</i> , <i>K. pneumoniae</i> , <i>Serratia marcescens</i>

Tablo 2. Klinik örnekler, alınan tedavi ve süreleri

Hasta	Üreme saptanan örnek türü	Tedavi	<i>M. abscessus</i> tedavi süresi (ay)
1	Balgam, ARB (-)	Linezolid, tobramisin ve azitromisin	12
2	BL ve balgam, ARB (++)	Tobramisin, azitromisin ve siprofloksasin	13
3	Balgam, ARB (+)	Amikasin, azitromisin ve siprofloksasin	17
4	Balgam, ARB (+)	Linezolid, amikasin ve azitromisin	9
5	BL ve balgam, ARB (+)	İmipenem, amikasin ve linezolid	1
6	BL ve balgam, ARB (+++)	Linezolid, klaritromisin, amikasin	3

[PS-100]

Pnömonok Menenjit ve Brusella Kliniği Bir Arada: Olgu Sunumu

Ömer Faruk Düzenli, Gamze Kaya, Semanur Kuzi,
Emin Ediz Tütüncü

Ankara Etilik Şehir Hastanesi, Enfeksiyon Hastalıkları ve Klinik Mikrobiyoloji
Kliniği, Ankara

Giriş: Erişkinlerde bakteriyel menenjitin en sık nedenlerinden biri *Streptococcus pneumoniae*'dir (*S. pneumoniae*). *S. pneumoniae*'ye bağlı menenjitler, sinüzit veya otit odağından direkt yayılım veya bakteriyemiye bağlı olarak gelişir. Brusella ise gelişmekte olan ülkelerdeki en sık zoonotik enfeksiyon etkenidir. Bu olgu sunumunda pnömonok menenjit tanısıyla takip edilirken klinik seyrinde şikayetlerden yola çıkarak yapılan tetkiklerde bruselloz tanısı alan olgu sunulmuştur.

Olgu: Tip 2 diabetes mellitus dışında sistemik hastalığı olmayan 50 yaşında erkek hasta, şiddetli baş ağrısı, iki gündür mevcut olan sağ kulakta pürülan akıntı ile acil servise getirildi. Bir haftadır akut üst solunum yolu enfeksiyonu semptomları olan hastanın acildeki muayenesinde ateşi 36,7 °C, TA: 134/74 mmHg idi, bilinci açık, kısmi oryante kısmi koopereydi ve meninks irritasyon bulguları yoktu. Acilde çekilen temporal kemik bilgisayarlı tomografisinde sağ mastoid ve timpanik kavitede yumuşak doku dansiteleri izlendi. Yapılan tetkiklerde beyaz küre: 26000 hücre/mm³, CRP:143 mg/l. Lomber ponksiyon yapılan hastanın BOS mikroskopisinde 43 bin lökosit (%94 PNML), BOS glukoz 1,2 mg/dl (eş zamanlı kan glukozu 140 mg/dl), BOS total protein 133 mg/dl görüldü. Akut otitis media'ya sekonder bakteriyel menenjit ön tanısıyla vankomisin 2x1 gr iv seftazidim 3x2 gr iv başlandı. Tedavisinin 2. gününde klinik yanıt alınan hastanın tedavisinin 3. gününde BOS ve kan kültüründe üreme olmayıp BOS'de *S. pneumoniae* PCR pozitif gelmesi nedeniyle seftazidim kesilip seftriakson 2x2 gr iv başlandı. Tedavisinin 5. gününde sakral bölgede başlayıp lomber bölgeye uzanan akut şiddetli ağrısı başlayan hastanın analjezik tedaviye yeterli yanıt alınmaması ve ilerleyen günlerde devam etmesi üzerine kontrastlı beyin, lomber, sakroiliyak eklem MRG çekildi. Hastadan endemik bölgede yaşaması ve öyküsünde risk taşıması üzerine brusella serolojik testleri istendi. Brusella lam aglütinasyon ve tüp aglütinasyon testleri negatif gelen hastanın kontrol MRG görüntülemelerinde meningeal kontrast tutulumu, spondilodiskit, sakroileit görülmedi. Tedavisi on dört güne tamamlanan takiplerinde ateşi olmayan, nörolojik sekelsiz, şifa ile taburcu edildi. Poliklinik kontrolünde aktif şikayeti olmayan hastanın serviste alınan brusella coombs testi 1/160 titre pozitif gelmesi üzerine bruselloz olarak değerlendirilerek tedavisine başlandı.

Sonuç: Bakteriyel menenjit olgularında pnömonoklar erişkin menenjitlerinin en yaygın nedenidir. Brusella ülkemizde en sık görülen zoonotik enfeksiyonlardan biridir. Bu olguda her iki enfeksiyon seyrinin birlikte görülürlüğü, hastalık tanısında anamnez klinik ve epidemiyolojik öykünün önemini göstermektedir.

Anahtar Kelimeler: Brusella, pnömonok menenjit

[PS-101]

Spinal Epidural Apse Sebebi: Hacamat Olabilir mi?

Ayşeğül Tuna¹, Ferhat Arslan¹, Birgül Kaçmaz¹, Serdar Gül¹,
Mustafa Öğden²

¹Kırıkkale Üniversitesi Tıp Fakültesi, Enfeksiyon Hastalıkları ve Klinik
Mikrobiyoloji Anabilim Dalı, Kırıkkale

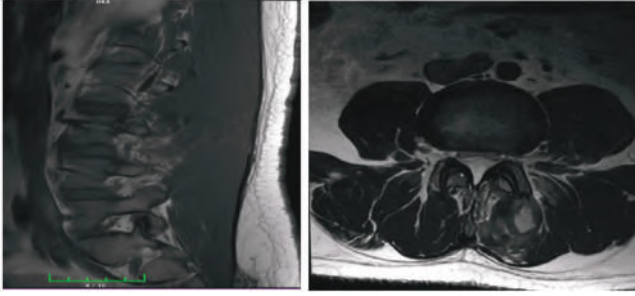
²Kırıkkale Üniversitesi Tıp Fakültesi, Nöroşirürji Anabilim Dalı, Kırıkkale

Giriş: Dünyanın farklı bölgelerinde konvansiyonel tedaviye cevap vermeyen ya da kronik hastalıklarda uygulanan tamamlayıcı ve geleneksel tedavi uygulaması olan kupa tedavisi en eski tedavi yöntemlerinden biridir. Bu bildiride hacamat tedavisi sonrası spinal epidural apse tanısı alan bir olgu sunuldu.

Olgu: Otuz sekiz yaşında kronik hastalığı olmayan erkek hasta, enfeksiyon hastalıkları polikliniğine 4 gündür olan bulantı, kusma, bel ağrısı, ateş yüksekliği nedeniyle geldi. Anamnezinde yakın zamanda geçirilmiş travma ve seyahat öyküsü yoktu. Fizik muayenesinde vücut ısısı: 38,7 °C, TA: 125/75 mmHg, nabız: 116/dk, solunum sayısı: 22/dk, bilinci açık, oryante ve koopere idi. Bel ve sırt bölgesinde fleksiyonla artan ağrı mevcuttu. Diğer sistem muayeneleri normal bulundu. Laboratuvar değerleri lökosit sayısı: 15900/dl (nötrofil %86), C-reaktif protein=335 mg/l, prokalsitonin=1.79 ng/ml olarak ölçüldü. Rose-bengal testi negatif saptandı. Sepsis ön tanısı ile kliniğe yatışı verilen ve kan kültürü alınan hastaya intravenöz (iv) piperasilin-tazobaktam 3*4,5 gr başlandı. Lomber görüntüleme planlandı. Hastanın kan kültürü 12 saat içerisinde pozitif sinyal verdi, Gram-boyamada Gram-olumlu kümeli kok görülmesi sonrası tedavisine iv vankomisin 2*1 gr eklendi. Hastanın antibiyotik baskısında ateş yanıtının alınamaması nedeniyle acil abdominopelvik bilgisayarlı tomografisi istendi, paravertebral ve spinal epidural alanda olan ve spinal kanal içerisine uzanan L1-L5 arasındaki segmentte 7x2 cm boyutunda epidural +subdural apse tespit edildi (Şekil 1). Nöroşirürji kliniği tarafından ultrasound eşliğinde perkütan apse drenajı yapıldı. Kan kültüründe ve apse kültüründe metisilin duyarlı *Stafilokokcus aureus* saptanması üzerine iv sefazol tedavisine geçildi. Endokardit ve diğer apse odakları açısından değerlendirildi. Herhangi bir patoloji saptanamadı. Tedavinin 12. gününde apse boyutunda gerileme saptandı. Tedavinin 20. gününde hasta aylık hacamat yaptırdığını söylemesi üzerine stafilokok taşıyıcılığı düşünerek koltukaltı, burun, sırt ve genital bölgelerinden alınan kültürlerde *Stafilokokcus aureus* saptandı. Hastaya stafilokok taşıyıcılığına yönelik mupirosin başlandı ve hacamatın uygun antisepsi koşullarında yapılması gerektiği hakkında bilgi verildi. Hastanın tedavisinin 28. gününde toplam tedavi 6 haftaya tamamlanacak şekilde oral amoksasilin +klavulonat önerisi ile taburcu edildi.

Sonuç: Dünya Sağlık Örgütü modern tıbbın yeterli olmadığı hastalarda, hacamat uygulamalarını tavsiye etmektedir. Ancak hacamat uygulanan hastalarda antisepsiyeye uyulmadığı takdirde deride kolonize *Stafilokokcus aureus* invaze olarak olgumuzda olduğu gibi spinal epidural apselere neden olabilmektedir.

Anahtar Kelimeler: Hacamat, spinal epidural apse, stafilokok



Şekil 1. L1-L5 segmentinde duraya uzanan apse alanı

[PS-102]

Hafnia alvei'ye Bağlı Yoğun Bakım Enfeksiyonları

Güray Arsu¹, Ozan Pabuçcuoğlu², Alev Bektaş³

¹Aliağa Ceza İnfaz Kurumu Kampüs Devlet Hastanesi, Enfeksiyon Hastalıkları ve Klinik Mikrobiyoloji Kliniği, İzmir

²Bergama Necla-Mithat Öztüre Devlet Hastanesi, Enfeksiyon Hastalıkları ve Klinik Mikrobiyoloji Kliniği, İzmir

³Bergama Necla-Mithat Öztüre Devlet Hastanesi, Enfeksiyon Kontrol Hemşiresi, İzmir

Giriş: *Hafnia* spp., *Enterobacteriaceae* ailesinden, Gram-olumsuz, fakültatif anaerob çomak olup başta arı, sürüngen, balık ve kuşlarda; memelilerde de orofarenks ve barsak flora elemanı olarak iç kaynaklı, genellikle bağışıklık sistemi baskılanmış bireylerde enfeksiyon etkeni olarak görülür. Çoklu ilaca dirençli ve tedavi sırasında direnç gelişimi olan suşların varlığı, sağkalım ve hastanede kalış süresi açısından risk etmeni olarak değerlendirilmelidir.

Olgu 1: YE, 67, erkek. Bilinen KOAH, KBY tanıları olan hasta KOAH alevlenme ön tanısı ile göğüs hastalıkları servisine yatırılan, ampirik antibiyoterapi başlanan hastanın akut faz göstergeleri yükselmesi ve mv ihtiyacı gelişmesi üzerine, hastaneye yatışının 16, yoğun bakım birimine yatışının 8, mv'ye bağlı olduğu 9. gün alınan trakeal aspirat kültüründe üreme saptandı.

Olgu 2: MY, 72, erkek. Bilinen ALS, KBY, HT. Genel durum bozukluğu nedeniyle palyatif servisine yatırılan, trakeostomi ile homevente bağımlı, PEG'li hastanın akut faz göstergeleri yükselmesi ve (+) inotrop desteğine ihtiyacı olması üzerine, hastaneye yatışının 59, yoğun bakım birimine 3. yatışının 4. gününde alınan PEG yeri yara kültüründe üreme saptandı.

Olgu 3: HA, 76, erkek. Bilinen KOAH, DM, HT, KKY. COVID (+), KOAH alevlenme ve bilinç bulanıklığı ön tanısı ile yatırılan, ampirik antibiyoterapi başlanan hastanın akut faz göstergeleri yükselmesi ve genel durumunun bozulması üzerine, hastaneye yatışının 59, yoğun bakım birimine 2. yatışının 6. gününde alınan balgam kültüründe üreme saptandı.

Olgu 4: ÜA, 70, erkek. Bilinen KOAH, KKY, KBY. HD programında, pnömoni nedeniyle hastanede izlenen hastanın, klinik bulguları kötüleşmesi, (+) inotrop ve mv desteğinde, yatışının 35. gününde alınan balgam kültüründe üreme saptandı. Olguların yatışlarından önceki 3 ay içerisinde farklı dozlarda steroid ve antibiyotik kullanım öyküsü mevcuttu. Yatışlarında, kültürlerindeki üremelere göre antibiyoterapi almaktaydılar. Takipleri, klinik ve laboratuvar yanıtı öncelikli CRP değerleri ile yapılmıştır.

[PS-103]

Afet Döneminde Enfeksiyon Hastalıkları Acili Olgu Sunumu-Akut Bakteriyel Menenjit

İlkay Nur Can

Şanlıurfa Eğitim ve Araştırma Hastanesi, Enfeksiyon Hastalıkları ve Klinik Mikrobiyoloji Kliniği, Şanlıurfa

Giriş: Akut bakteriyel menenjitler mortalite oranının yüksek olması, uygun ve hızlı tedavi başlanmadığı durumlarda sekel gelişimine sebep olması nedeniyle klinik olarak önemli enfeksiyon hastalıkları acildir. Deprem sonrası çadırkentten bilinç bulanıklığı ile getirilen akut bakteriyel menenjit olgusu sunulmuştur.

Olgu: Otuz bir yaşında erkek deprezede soğuk algınlığı semptomlarının ardından bilinç bulanıklığı gelişmesi üzerine hastanemiz acil servisine getirildi. Beş yaşında araç dışı trafik kazası nedeniyle dekompresyon cerrahisi öyküsü olduğu, 5 yılda bir aşılama önerildiği son aşılamanın üzerinden 6 yıl geçtiği öğrenildi. Hastanın acil servise başvuru sırasında bilinci kapalı, meninks irritasyon bulguları mevcuttu. Jeneralize tonik klonik nöbet nedeniyle sedatize edilen hastanın çekilen kraniyal görüntüleme LP'ye kontraendikasyon oluşturacak bulgu saptanmadı. Frontal kemik geçirilmiş operasyona sekonder kemik defekti görüldü. Hastaya acil serviste hastaya santral sinir sistemi enfeksiyonu ön tanısı ile lomber ponksiyon yapılarak BOS örneği alındı. Alınan BOS örneğinde glukoz: 5,7 mg/dl, protein: 515,6 mg/dl, eritrosit: 800/mm³, lökosit: 1000/mm³ saptanması ve Gram-boyamalı preparatta bol PNL görülmesi üzerine ön planda akut bakteriyel menenjit düşünülerek ampirik olarak seftriakson 2x2 gr/gün ve vankomisin 2x1000 mg/gün IV başlandı. BOS kültüründe EMB agarda üreme olmadı. Kanlı agarda zayıf üreme nedeniyle identifikasyon yapılamadı. BOS PCR'de *S. pneumoniae* DNA saptanması üzerine ampirik başlanan seftriakson ve vankomisin tedavisine devam edildi. Status nöbet kliniği ile yoğun bakıma yatırılan hastanın antibiyoterapinin üçüncü gününden itibaren bilinci açıldı. Servis takibinde ateş yüksekliği tekrarlamadı. Nörolojik muayenesinde defisit saptanmayan hastanın antibiyoterapisi 21 güne tamamlanarak kesildi. Taburculuk sırasında 13 valanlı pnömokok aşısı uygulandı. Sekiz hafta sonra 23 valanlı aşı uygulanması planlanarak taburcu edildi.

Sonuç: Afet döneminde, toplu alanlarda yaşam kişiden kişiye bulaş riskini artırmakta ve alta yatan risk faktörü bulunan hastalarda enfeksiyon kliniğinin gelişimine sebep olmaktadır. Ayrıca afet dönemlerinde benzer klinik bulgularla sağlık kuruluşuna getirilen hastalarda travma ön planda düşünüldüğünden tanıda ve tedavide gecikmeler yaşanabilmektedir. Klinik olarak şüphelenilen hastalarda kraniyal görüntülemelerin ardından ivedilikle LP yapılmalı ve uygun ampirik antibiyoterapi başlanmalıdır.

Anahtar Kelimeler: Afet, deprem, menenjit

[PS-104]

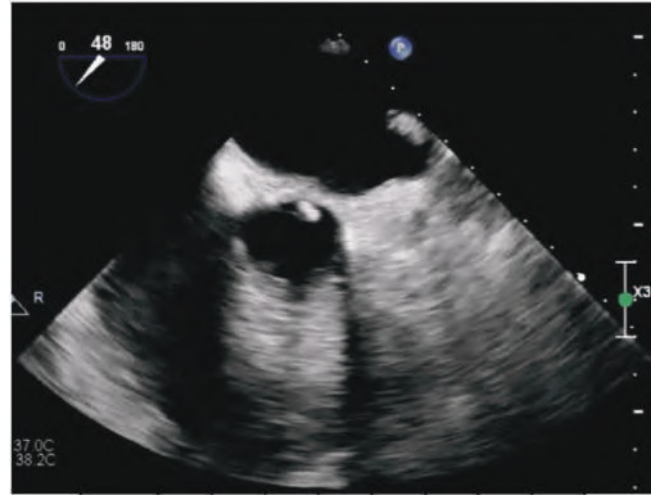
Enfektif Endokardit mi Romatizmal Kapak Hastalığı mı?Emrullah Ataş¹, İlknur Şenel¹, Meltem Arzu Yetkin¹,
Firdevs Ulutaş², Zeki Günaydın³, Abdullah Çelik⁴¹Giresun Üniversitesi Tıp Fakültesi, Enfeksiyon Hastalıkları ve Klinik
Mikrobiyoloji Anabilim Dalı, Giresun²Giresun Eğitim ve Araştırma Hastanesi, Romatoloji Kliniği, Giresun³Giresun Üniversitesi Tıp Fakültesi, Kardiyoloji Anabilim Dalı, Giresun⁴Giresun Üniversitesi Tıp Fakültesi, Kalp ve Damar Cerrahi Anabilim Dalı,
Giresun

Giriş: Enfektif endokardit kalbin endokardiyal yüzeyinin tutulumu ile seyreden, nadir görülmesine rağmen, tanıdaki zorluklar, mortalite ve morbiditesinin yüksek olması nedeni ile önemli enfeksiyon hastalıklarından biridir. Bu olgumuzda tanısında zorluk yaşadığımız bir hastayı sunmak istedik.

Olgu: Bilinen seropozitif romatoid artrit ve kronik böbrek hastalığı tanı 59 yaşındaki erkek hasta, sol kalçasında şişlik ve kızarıklık, sağ ayak bileğinde şişlik ve akıntı şikayetiyle romatoloji servisinde değerlendirildi. Başvurusunda laboratuvar tetkiklerinde, beyaz küre: 19820/mm³, Hgb: 9,6 g/dl, trombosit: 306000/mm³, nötrofil: 16760/mm³, CRP: 63 mg/l, prokalsitonin: 0,17 ng/ml, sedimantasyon 78 mm/h saptandı. Öyküsünde 8 ay önce dış merkezde vücudunun başka bölgelerinde multipl apseleri olduğu ve buna yönelik drenaj yapıldığı öğrenildi. Kalça ultrasonografisinde sol gluteal bölgede deri altında en geniş yerinde 40x15 mm boyutlarında apseiform lezyon raporlandı. Tarafımıza konsülte edilen hastaya apse drenajı ve kültür yapılması ve yumuşak doku enfeksiyonuna yönelik ampirik ampisilin sulbaktam başlanması önerildi. Ek olarak fizik muayenede üfürüm saptanan ve tekrarlayan apse öyküsü olması nedeniyle olası enfektif endokardit için kan kültürü alınması ve ekokardiyografik görüntüleme önerildi. Kültürlerinde üreme olmayan, transtorasik ekokardiyografide vejetasyon saptanmayan hastanın akut faz reaktanları ve sedimantasyon yüksekliği sebat etmesi üzerine transözefagal ekokardiyografi yapıldı. Enfektif endokardite sekonder iyileşmekte olan sağ koroner kuspis izlendiği ve sağ aortik kuspiste dejenerasyon olarak raporlandı. Hastaya enfeksiyon hastalıkları, kardiyoloji, kalp ve damar cerrahisi ortak kararı ile cerrahi yapılması, kapak replasmanı ve kapaktan histopatoloji yapılması kararı alındı. Kapak kültüründe üreme olmadı. Kapak patolojisi; fibromikroid doku örneklerinde, lenfosit, plazma hücreleri ve histiyositlerden oluşan hafif-orta derecede enflamasyon, bir alanda fokal nekroz odağı, nekroz bölgesinde nötrofiller izlenmiş şeklinde raporlandı. Hasta olası subakut seyirli enfektif endokardit kabul edilerek ampisilin sulbaktam tedavisi 6 haftaya tamamlandı ve şifa ile taburcu edildi.

Sonuç: Enfektif endokardit, geniş klinik spektrum, tanı ve ayırıcı tanıdaki zorluklar nedeni ile ön tanıları arasında düşünülmedikçe klinik pratikte gözden kaçabilmektedir. Olgumuzda olduğu gibi tekrarlayan apseleri olan ve tedaviye yanıtız olgularda da enfektif endokardit akılda tutulmalıdır. Ayrıca kültürler antibiyoterapi altında alındığında negatif olabilmekte ve tanı koymak daha da zorlaşmaktadır. Bu sebeple tanı için multidisipliner yaklaşım önem arz etmektedir.

Anahtar Kelimeler: Enfektif endokardit, tekrarlayan apse



Şekil 1. EKO bulgusu

[PS-105]

Zor Candida parapsilosis Peritoniti Hastasında, Kilit ve Ayaktan Tedavi Olgusu

Veysel Akca, Nuray Topçuoğlu, Murat Sönmez, Turhan Togan

Muğla Sıtkı Koçman Üniversitesi Tıp Fakültesi, Enfeksiyon Hastalıkları ve Klinik
Mikrobiyoloji Anabilim Dalı, Muğla

Giriş: Periton diyalizi alan hastalarda peritonit mortal olarak seyredebilen bir komplikasyon olarak bilinmektedir. Mortalite oranları %15'in üstünde olduğu bildirilmiştir. Bakteriyel etkenlerin yanı sıra fungal etkenlerde %1-12 arasında peritonite neden olabilmektedir. Fungal peritonite bağlı mortalite oranı %5-53 arasında ve kateter fonksiyon bozukluk oranı %40-55 arasında seyretmektedir. Uluslararası Periton Diyalizi Derneği fungal peritonitlerde kateterin çıkarılmasını ve sonrasında en az 2 hafta antifungal tedavi verilmesini önermektedir. Hemodiyalize geçmek istemeyen hastalarda, kurtarma tedavisi olarak kilit tedavisi uygulanmaktadır. Biz de olgumuzda hemodiyaliz almak istemeyen hastamıza kilit tedavisi ve oral vorikanozol uyguladık.

Olgu: Kırk yaş kadın hasta, bilinen membranoproliferatif glomerulonefrit, hipertansiyon ve kronik böbrek yetmezliği nedeniyle takip edilmektedir. Bir yıldır periton kateteriyle 4 defa/gün diyaliz uygulamaktadır. Halsizlik acil polikliniğine başvurdu. Ek şikayet yok ve vitalleri stabil olarak saptandı. Batın rahat, gözle görülür akıntısı yok ve fizik muayene normal saptandı. Alınan kültürde *Candida parapsilosis* olması ve halsizlik şikayetinin geçmemesi nedeniyle yatışı yapılmıştır. Hastaya kateter değişimi veya çıkarılması önerildi. Hasta kateterinin çıkarılmasını kabul etmedi. Hastaya lipozomal amfoterisin B 1x300 mg intravenöz infüzyon (5 mg/kg) ve 4 mg lipozomal amfoterisin B (1,5 mg/l günde 4 kez) intraperitoneal olarak tedavi düzenlendi. Takiplerinde periton mayide hücre sayısı azaldı. İlk kültür negatifliği 3. haftada saptandı. 10.08.2022'de hasta tedavi ret imzalayarak ayaktan tedaviyi de reddederek hastaneden ayrıldı. 18.08.2022 tarihinde ayaktan halsizlik şikayeti ile tekrar polikliniğe başvurdu. Yatışı kabul etmedi. 24.08.2022 tarihinde halsizlik şikayeti artması üzerine acile başvuru sonrası yatışı yapıldı. Benzer tedavi başlandı. 12.09.2022'de hasta yine kendi rızası ile taburcu olmak istedi, Alınan kültürde üremeleri sebat etmesi üzerine oral vorikanozol ile taburcu edildi. Hasta 4. haftada vorikanozolü

kullanmayı kendisi bıraktı. Tedaviye ara verdikten 1 hafta sonra yine halsizlik ile polikliniğe başvurdu. Hücre sayısında artış ve kültür üremesi tekrarlaması üzerine tekrar tedavi reçete edildi. Hasta 26.10.2022'de benzer şikayetlerle başvuru sonrası yatış ve tedavi ret imzalararak hastaneden ayrıldı. 30.10.2022'de oral alımda azalma, bulantı ve karın ağrısı ile acile başvurdu. Yatışı yapıldı. Kateterinin çıkarılmasını kabul etti ve çıkarıldı. Aynı gün hemodiyaliz kateteri açılarak hemodiyalize alındı. 03.11.2022 2 set kan kültürü negatif saptandı. Hasta 2 hafta hemodiyaliz sonra şifa ile taburcu edildi. Şu an rutin hemodiyaliz almaktadır.

Sonuç: Kateterin çıkarılmadığı durumlarda, lipozomal amfoterisin B ve vorikanozol seçenek olarak bizim olgumuzda kullanılmıştır

Anahtar Kelimeler: Kilit tedavisi, periton kateteri enfeksiyonu, fungal peritonit

[PS-106]

HIV Hastalarında Batın İçi Granülamatoz Enfeksiyon İmajı ve Malignite Benzerliği

Esin Topdağı, Ayşe Özkan, Veysel Akca, Turhan Togan

Muğla Sıtkı Koçman Üniversitesi Tıp Fakültesi, Enfeksiyon Hastalıkları ve Klinik Mikrobiyoloji Anabilim Dalı, Muğla

Giriş: HIV zarflı, pozitif polariteli RNA virüsüdür. HIV, vücuttaki çok sayıda farklı hücre ile etkileşime girerek ve buna karşı konağın bağışıklık tepkisinden kaçarak fırsatçı enfeksiyonlar, malignite ve AIDS'ye neden olmaktadır. Güncel ART ile, HIV replikasyonunu inhibe edilerek viral baskılanma sağlanmaktadır. Viral baskılanma, bağışıklığın iyileşmesini ve edinilmiş bağışıklık yetersizliği sendromu (AIDS) insidansını azalmaktadır. Tedavideki gelişmelere bağlı survey uzamakta ve malignite sıklığı artmaktadır. HIV ile ilişkili non-Hodgkin lenfomada, hastalarının %30-50'sinde en sık görülebilmektedir. Ekstranodal lokalizasyon olan gastrointestinal lezyonlar, HIV enfeksiyonunda ciddi immünoşüprese halde geç dönemde gerçekleşen lezyonlar olarak bildirilmiştir. Gastrointestinal sistemde alışılmadık, genellikle çok odaklı lokalizasyon, yüksek oranda yaşamı tehdit eden komplikasyonlar (kanama, perforasyon veya tıkanma) ve maligniteye neden olabilmektedir. Bizim olgumuzda batın içi enfeksiyon tablosu için tedavi edilirken malignite saptanmıştır.

Olgu: Elli altı yaş erkek, açığı olarak çalışmaktadır. Bilinen DM, osteoporoz, gastrik ülser ile takip edilmektedir. Aile öyküsünde birinci derece akrabalarda akciğer kanseri, larenks kanseri ve kalp yetmezliği öyküsü mevcuttu. Üç sene önce HIV doğrulama testi pozitif sonuçlandı. Üç senedir antiretroviral tedavi almadı. 29.09.2022 tarihinde biktgravir, emtrisitabin ve tenofovir alafenamid başlandı. Halsizlik yorgunluk hafif ateş şikayetleri ile dahiliye polikliniğine başvurdu. Karaciğerde ve dalakta granülamatoz lezyon olarak görüntüleme raporlanması üzerine tarafımıza yönlendirildi. Poliklinikte hasta yatışı kabul etmediği için siprofloksasin ve doksisisiklin ile takibe alındı. İlk bir hafta akut faz ve klinik yanıt alındığı ve yatış kabul etmediği için ayaktan tedaviye devam edildi. İkinci haftanın sonunda yatışı kabul etmesi ve üşüme titremenin tekrardan başlaması üzerine yatışı yapıldı. Siprofloksasin ve piperasilin tazobaktam olarak tedaviye başlandı. Bakılan diğer kanser ve enfeksiyon testleri negatif olarak sonuçlandı. Mevcut görüntüleme yönteminde batın içi lenf nodları saptanması ve ailesel kanser öyküsü nedeniyle PET-BT planlandı. Dahiliye önerisiyle kemik iliği biyopsisi yapıldı. Hastanın semptomu kalmaması, akut faz yanıt alınması ve taburculuk talep etmesi nedeniyle taburculuğu yapıldı. Taburculuğunda trimetoprim-sulfametaksazol reçete edildi. Kemik iliği biyopsi sonucu

myelofibrozis gösteren hiposelüler kemik iliği (%10) ve PET-BT'de lenfoma açısından anlamlı saptanması üzerine onkolojik takibe alındı.

Sonuç: HIV tanılı hastalarda granülamatoz ve fırsatçı enfeksiyonlar sık gözlenebilmektedir. Batın içi granülamatoz enfeksiyon olarak yorumlanan hastalarda aynı zamanda malignite açısından da lezyonların değerlendirilmesi gerekmektedir.

Anahtar Kelimeler: HIV, lenfoproliferatif hastalık, AIDS

[PS-107]

Uzun Süre Antimalaryal Tedavi Almayan Sıtma Olgusunda Böbrek Bozukluğu Tablosu

Ayşe Özkan, Esin Topdağı, Nuray Topçuoğlu, Veysel Akca,
Turhan Togan

Muğla Sıtkı Koçman Üniversitesi Tıp Fakültesi, Enfeksiyon Hastalıkları ve Klinik Mikrobiyoloji Anabilim Dalı, Muğla

Giriş: Sıtma, genellikle tropik bölgelerde endemiktir. Ülkemizde A grubu bildirimi zorunlu hastalıklar arasında yer alan sıtma olgularının neredeyse tamamı yurtdışı kaynaklı olgular olarak bildirilmiştir. Yaklaşık %75'inde *P. falciparum* saptanmıştır. Sıtmanın başlangıç semptomları non-spesifiktir. Tedaviye geç kalındığında, özellikle *P. falciparum* sıtmasında parazit yükü artabilmektedir. Buna bağlı mortal ve şiddetli sıtma kliniği gelişebilmektedir. Akut böbrek yetmezliği (ABY), *P. falciparum*'a bağlı sıtma olgularında %1'den az görülmektedir. Tedavi edilmediği takdirde *P. falciparum* sıtmasına bağlı ABY tablosunun, kronik böbrek yetmezliğine neden olduğu bilinmektedir. Tedavisini erteleyen hastada dirençli böbrek yetmezliği açısından olgumuzu hazırladık.

Olgu: Otuz bir yaş erkek hasta, bilinen kronik hastalığı yoktu. Gine'de yaşayan hasta işi nedeniyle sık sık seyahat ediyordu. Hasta 9 aydır parasetamolle düşen, iki günde bir yükselen ateş şikayeti ile başvurdu. Gine'de hastane başvuruları olmuş fakat antimalaryal tedavi almadı. Türkiye'ye 1 hafta önce gelen hasta şikayetleri artınca parasetamol alıp 1 gün geçirmiş ancak şikayetleri düzelmeyince acil servise başvurdu. Muayenede skleralar ikterikti. Karaciğer kot altında 4-5 cm ele gelmekteydi. İdrarı çay rengindeydi. Ek patolojik durum saptanmadı. Hastaya yapılan yayma ve testlerle *P. falciparum*'a bağlı sıtma tanısı kondu. 20 mg artemeter +120 mg lumefantrine tedavisi başlandı. Sıtmaya eşlik eden ABY de mevcut olması nedeniyle yatışı yapıldı. Yatışından sonra üre/kreatinin yüksekliği nedeniyle nefrolojiye danışılan hasta 3 gün ardışık olarak hemodiyalize alındı. Tüm riskler ve olası durumlar anlatılmasına rağmen hasta yatışının 7. gününde kendi rızasıyla taburcu olmak istedi. Taburculuğundan sonraki 5. günde halsizlik, baş dönmesi şikayetleri ile tekrar acil servise başvurdu. Nefrolojide 14 günlük yatışında hemodiyalizden fayda gören hastanın kreatinin değerleri ilk acil başvurusunun altına geriledi. Nefroloji poliklinik kontrolü önerisiyle taburcu edildi. Kontrollere gelmediği için nihai durum bilinmemektedir.

Sonuç: Ülkemizde genellikle impoerte olgularla tanık olduğumuz hastalık özellikle endemik bölgelerde bulunma öyküsü olan hastalarda aklımıza gelmelidir. Sıtmaya ABY'nin eşlik etmesi nadirdir ancak görüldüğünde mortal seyredebilir ya da hastalığın yönetimini güçleştirebilir. Yönetimin güç olduğu bu klinik tabloda hasta uyumu büyük önem taşır.

Anahtar Kelimeler: Böbrek yetmezliği, *Plasmodium falciparum*, sıtma

[PS-108]

Kemik Kist Hidatik Olgusu

Ertan Mengeş, Veysel Akca, Turhan Togan

Muğla Sıtkı Koçman Üniversitesi Tıp Fakültesi, Enfeksiyon Hastalıkları ve Klinik Mikrobiyoloji Anabilim Dalı, Muğla

Giriş: Kist hidatik hayvanlardan insanlara geçen, ekinokok türlerinin neden olduğu endemik ve zoonotik bir hastalıktır. Hayvancılık ve tarımla uğraşan bölgelerde daha sıklıkla görülmektedir. *E. granulosus* ve *E. multilocularis* insanları etkileyen en sık türler olarak bilinmektedir. Sıklıkla karaciğer (%70) ve akciğerde (%20) klinik oluşturmaktadır. Kemik (%0,5-4) tutulumu oldukça nadir olarak bildirilmiştir. Kemik tutulumunun tedavisinin daha zor olduğu ve zor tanı aldığı bilinmektedir. Bu nedenle olguların çoğunda geç dönemde tanı aldığı bildirilmiştir. Cerrahi tedavi sonrası nüks oranlarının %48'e kadar çıktığı bildirilmektedir. Uzun süre geçemeyen siyataljik ağrı tarifleyen ve lomber herni tanısıyla takip edilen hastamızda sakroiliyak kist hidatik saptanmıştır. Biz bu nedenle siyatalji ile gelen ve cerrahi sonrası sebat eden kemik kist hidatik olgusunu hazırladık.

Olgu: Altmış sekiz yaşında bilinen konjestif kalp yetmezliği tanısı olan kadın hasta uzun süredir olan bel ağrısı şikayeti ile başvurdu. Yapılan fiziki muayenede nörolojik bir semptom saptanmadı. Bu şikayetleri için ortopedi ve fizik tedavi uzmanına başvurdu. Çekilen lomber manyetik rezonans görüntülemesinde (MRG) lomber vertebrada birden fazla aralıkta herniler görülmüş. Bel ağrısı şikayeti gerilememesi üzerine hastaya tekrar lomber ve sakroiliyak MRG istendi. Sağ sakroiliyak eklem iliak kemik düzeyinde posterior bölüme kemiği ekspansiyon eden santralinde T2 hiperintens kistik odaklar içeren yaklaşık 5x4 cm boyutunda patolojik sinyal sahası izlendi. Radyolojik incelemelerde karaciğer, akciğer ve diğer abdominal organlarda kistik oluşumlar saptanmadı. Hastanın hemaglütinasyon testi pozitif (+) olarak sonuçlandı. Kist hidatik ön tanısıyla albendazol 800 mg/gün tedavisi başlandı. Yapılan biyopside patoloji sonucu kist hidatik olarak sonuçlandı. Hasta albendazol tedavisinin birinci ayından sonra opere edildi. Operasyondan sonra da albendazol tedavisi devam etti. Dört hafta ilaç alıp 15 gün ara verilerek 6 kür tedavi verildi. Medikal tedavisi tamamlanan hasta ilaçsız takip edildi. Kontrol değerlendirmede ağrıları yoktu. Kontrol sakroiliyak MRG'de nüks-rezidü sakroiliyak kist hidatik ile uyumlu bulgular mevcuttu. Tekrar albendazol tedavisi planlandı ve cerrahi açısından ortopedi tarafından takip edilmektedir.

Sonuç: Geçmeyen siyatalji ve pelvik ağrı tablolarında nadiren de olsa kist hidatik gözlenmektedir. Cerrahi olmasına rağmen küratif sonuç elde mümkün olmadığı ve hastanın uzun dönem takibi önerilmektedir. Bizim çalışmamızda da siyatalji ile gelen hastada cerrahiye rağmen sebat eden kemik kist hidatiği saptanmıştır.

Anahtar Kelimeler: Ekinokokuz granuloma, kist hidatik, siyatalji

[PS-110]

Herpes zoster'in Trigeminal Sinir Dallarının Nadir Görülen Multidermatomal TutulumuNecati Mumcu, Hatice Aslan, Lokman Hızmalı, Mustafa Gökhan Gözel, Mustafa Kasım Karahocaçıl*Ahi Evran Üniversitesi Tıp Fakültesi, Enfeksiyon Hastalıkları ve Klinik Mikrobiyoloji Anabilim Dalı, Kırşehir*

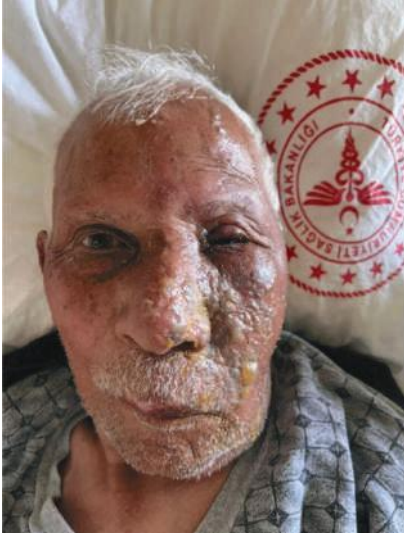Giriş: Literatürde herpes zosterin trigeminal sinirin iki veya üç dalını da etkilediğini gösteren sadece 10 olgu bildirilmiştir. Bu çalışmada trigeminal sinirin iki dalını tutan bir herpes zoster olgusu sunuldu. Ayrıca literatürde bildirilen trigeminal sinirin en az iki dalını tutan herpes zoster olguları incelendi. Bu çalışma ile trigeminal sinir dallarının multidermatomal tutulumunun nadir de olsa görülebileceğini vurgulamak amaçlanmıştır.

Gereç ve Yöntem: Trigeminal sinirin en az iki dalını tutan herpes zoster olguları "PubMed" ve "Google Academic" motorlarında "herpes zoster", "multidermatomal", "trigeminal", "oftalmikus", "maksiller", "case" anahtar kelimeleri ile araştırdık. Sürekli değişkenler ortalama \pm standart sapma, kategorik değişkenler ise sayı ve yüzde olarak tanımlandı.

Bulgular: Seksen beş yaşında erkek hasta, üç gündür olan yüzün sol yarısında kızarıklık, kabarcıklar, şişlik, ağrı şikayeti ile başvurdu. Fizik muayenesinde; genel durum orta, bilinci açıktı. Ateş: 36,5 °C, tansiyon: 140/90 mmHg, nabız: 123/dk idi. Sol yüzde oftalmik, maksiller sinir dermatomunda ve ağız içinde sol sert damak yarımında hiperemi zemininde vezikülobüllöz lezyonlar tespit edildi (Resim 1). Laboratuvar incelemesinde CRP 23,5 mg/l, lökosit 12760 mm³ (%83 PMNL) idi. Hastaya zona zoster tanısı ile bir hafta 3x10 mg/kg/gün asiklovir verildi. Hastanın poliklinik takiplerinde post herpetik nöralji tanısıyla pregabalin verildi. Olguların 5'inde (%50) trigeminal sinirin üç dalı da (oftalmik, maksiller ve mandibuler) tutulmuştu, oftalmik ve maksiller dalı tutan 4 (%40), maksiller ve mandibuler dalı tutan 1 (%10) olgu vardı. Olguların 6'sında (%60) herhangi bir komplikasyon görülmedi. Göz komplikasyonu (keratit) sadece bir hastada vardı, diğer komplikasyonlar Ramsay-Hunt sendromu, iletim tipi işitme kaybı ve aseptik menenjit idi. Semptomların başlangıcı ile doktora başvurma süresi ortanca 3 gün (1-14) idi. Hastaların hemen hepsinde tutulan dermatomda ağrı, şişlik ve veziküler döküntü mevcuttu. Sadece bir hasta görme keskinliğinde azalma ile başvurdu. Ateş hastaların 3'ünde (%30) vardı. Komorbid hastalık bilgisi içeren 6 olgunun 5'inde (%83) komorbid hastalık yoktu. Olguların 8'i (%80) oral tablet ile tedavi edilmişti, 5 (%50) hastaya asiklovir, 4 (%40) hastaya valasiklovir, 1 (%10) hastaya famsiklovir verilmişti.

Sonuç: Klinisyenler başışıklığı normal olan hastalarda bile trigeminal sinirin multidermatomal tutulumunun görülebileceğini bilmeliler. Yanlış tanı ve tedavi, antiviral ilaçların başlanmasında gecikmeye ve bu da herpes zosterin ciddi komplikasyonlarına neden olabilir.

Anahtar Kelimeler: Zona, trigeminal, multidermatomal



Resim 1.

[PS-111]

Bakteriyel Sepsis Etkenine Ampirik Yaklaşımda C-reaktif Protein ve Prokalsitoninin Rolü

Pınar Çakmak¹, Eren Vurgun²¹Mardin Eğitim Araştırma Hastanesi, Enfeksiyon Hastalıkları ve Klinik Mikrobiyoloji Kliniği, Mardin²Sağlık Bilimleri Üniversitesi, İstanbul Prof. Dr. Cemil Taşcıoğlu Şehir Hastanesi, Biyokimya Kliniği, İstanbul

Giriş: Gram-olumlu (Gram+) veya Gram-olumsuz (Gram-) bakterilerin etken olduğu sepsis hastalarının serum C-reaktif protein (CRP) ve prokalsitonin (PCT) düzeylerinin, kan kültürü sonuçlarından çok daha erken olarak, Gram+/Gram- ayırıcı tanısında kullanılıp kullanılmayacağını belirlemektir.

Gereç ve Yöntem: Şubat 2014-Şubat 2016 tarihleri arasında kan kültürü pozitifliği ile birlikte klinik olarak bakteriyel sepsis tanısı almış olan 47 olgu retrospektif olarak çalışmaya dahil edildi. 15 Gram+ ve 32 Gram- bakterinin etken olarak izole edildiği sepsis gruplarında CRP ve PCT düzeyleri arasında anlamlı bir fark olup olmadığını tespit etmek için Mann-Whitney U testi yapıldı. CRP ve PCT düzeyleri arasındaki korelasyon Spearman testi ile değerlendirildi.

Bulgular: Tüm bakteriyel sepsis olgularının medyan CRP değeri 91,42 mg/l, medyan PCT değeri de 0,46 ng/ml olarak bulundu. Gram+ ve Gram- sepsis grupları arasında CRP ve PCT düzeyleri arasında istatistiksel olarak anlamlı bir fark bulunmadı (sırasıyla, p=0,98 ve p=0,21). CRP ve PCT düzeyleri arasında anlamlı olarak iyi derecede korelasyon bulundu (r=0,64, p<0,001).

Sonuç: Sepsis patogenezindeki pro-enflamatuvar/anti-enflamatuvar yanıtların değişimini ve durumunu göz önünde bulundurduğumuzda; CRP ve PCT düzeylerinin tek başlarına, bakteriyel sepsis etkeninin tipini öngörmeye yeterli olmadığını düşünüyoruz.

Anahtar Kelimeler: C-reaktif protein, prokalsitonin, sepsis

[PS-113]

HIV Enfeksiyonunda Geç Başvuru: Miliyer Tüberküloz Olgu Sunumu

Burkay Kılıncı, Tuğçe Şimşek Bozok, İdil Karaca, Gülden Ersöz

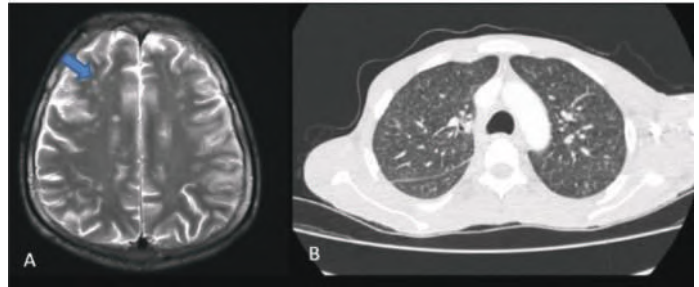
Mersin Üniversitesi Tıp Fakültesi, Enfeksiyon Hastalıkları ve Klinik Mikrobiyoloji Anabilim Dalı, Mersin

Giriş: İnsan immünoyetmezlik virüsü (HIV) ile yaşayan bireylerde, fırsatçı enfeksiyon olarak tüberküloz sık görülmektedir. Bu olguda, miliyer tüberküloz tanısı aldıktan sonra HIV pozitif olduğu saptanan bir hastanın tanı ve tedavi süreci irdelenmiştir.

Olgu: Merkezimize, 7-8 aydır olan öksürük, kilo kaybı ve son bir haftada içinde gelişen konuşamama şikayeti ile 35 yaşında erkek hasta başvurdu. Gelişinde hastanın ateş yüksekliği, motor konuşma bozukluğu ve ense sertliği mevcuttu. Hastanın serebral manyetik rezonans görüntülemelerinde yaygın akut enfarktlar saptandı (Şekil 1A). Toraks tomografisinde akciğer parankiminde multipl nodüller ve tomurcaklanmış ağaç manzarası mevcuttu (Şekil 1B). Pulmoner tüberkülozdan şüphelenildi. Menenjit ön tanısı ile LP yapılan olgunun BOS değerleri şöyledi; glukoz 11,3 mg/dl, total protein 190 mg/dl, hücre sayısı 1200 lökosit/mm³ idi, eritrosit gözlenmedi. BOS Gram-boyamasında mikroorganizma görülmezken, Giemsa boyamasında her alanda 7-8 lökosit (%70 PNL) olarak değerlendirildi. BOS'de asido-resistan basil görüldü. Olgunun serolojisinde anti-HIV pozitif saptandı. Miliyer tüberküloz ve menejit tanısı ile dörtlü anti-tüberküloz (izoniyazid 1x300 mg, rifampisin 1x600 mg, etambutol 1x1500 mg, pirazinamid 1x2000 mg tablet) tedavisi başlandı. Prednizolon 1 mg/kg intravenöz tedavi 20 gün verildi. Yeni tanı HIV olan olgunun CD4 sayısı 9 hücre/mm³, HIV-RNA ise 1191323 cp/ml idi. Trimetoprim-sulfametaksazol ve azitromisin profilaksisi başlandı. Hastanın yapılan ileri incelemelerinde mide açlık suyunda ve idrarda da ARB pozitifliği. BOS'de 10. günde MGIT sıvı besiyerinde *Mycobacterium tuberculosis complex* üredi. İmmün rekonstitüsyon enflamatuvar sendromu riski nedeniyle hastanın antiretroviral (ART) tedavisi (tenovofir disoproksil + emtrisitabin 245 mg tablet 1x1+ dolutegravir 50 mg tablet 2x1) iki hafta sonra başlandı. Tedavinin ikinci haftasında AST: 510 U/l ALT: 352 U/l olması üzerine anti-TBC tedavisi kesildi. Bir hafta sonra KCFT değerleri düzelen hastaya tekrar anti-TBC tedavi başlandı. Hastanın mevcut HIV ve miliyer tüberküloz enfeksiyonu açısından takip ve tedavisi devam etmektedir.

Sonuç: Tüberküloz, HIV enfeksiyonunda AIDS tanımlayıcı hastalıklar arasında yer almaktadır. HIV ve tüberküloz enfeksiyonu birlikteliği, HIV enfeksiyonunun prognozu, ve ART ile anti-TBC ilaç etkileşimleri ve ilaç yan etkilerinin sıklığı açısından da ayrı bir önem arz etmekte olup, tüberküloz tanısı alan tüm hastalar mutlaka HIV enfeksiyonu açısından araştırılmalıdır.

Anahtar Kelimeler: HIV, miliyer tüberküloz, tüberküloz menenjit



Şekil 1. A. Serebral MR görüntülemesinde solda daha fazla sayıda frontoparietotemporal bölgede yamasal özellikte hiperintens akut enfarkt alanları, B. Toraks tomografide multipl nodüler lezyonlar

[PS-114]

Laboratuvarımızda Tespit Edilen *Staphylococcus aureus* Türlerinin Metisilin Direnç Oranlarının Araştırılması

Hatice Bulut, İlknur Akkuş, Ferhat Arslan, Ömer Şahin,
Beyza Cebeci, Ömer Yiğid, Sedat Kaygusuz

Kırıkkale Üniversitesi Tıp Fakültesi, Enfeksiyon Hastalıkları ve Klinik
Mikrobiyoloji Anabilim Dalı, Kırıkkale

Giriş: *Staphylococcus aureus* (*S. aureus*) hem hastane hem de toplum kaynaklı enfeksiyonların önemli bir nedenidir. Hastane ve toplum kaynaklı metisiline dirençli *S. aureus* enfeksiyonlarının artışı ve tedavi seçeneklerinin kısıtlılığı, gittikçe artan ciddi bir sağlık sorunu oluşturmaktadır. Çalışmamızda 2022 yılında hastanemizde yatarak veya ayakta tedavi edilen hastalardan izole edilen ve klinik olarak enfeksiyon etkeni kabul edilen *S. aureus* örneklerinin antibiyotik direnç oranları araştırılmıştır.

Gereç ve Yöntem: 1 Ocak 2022 ile 1 Ocak 2023 tarihleri arasında laboratuvarımıza gönderilen tüm hasta örneklerinin kültürleri yapılmıştır. Klinik olarak enfeksiyon etkeni kabul edilen örnekler BD Phoenix 100 (Becton Dickinson Diagnostic System, ABD) otomatize sistem ile tiplendirilmiş ve antibiyotik duyarlılıkları elde edilmiştir. *S. aureus* üreyen örnekler çalışmaya dahil edilmiş, mükerrer örnekler yer verilmemiştir.

Bulgular: Çalışmaya dahil edilen 48 hastadan üretilen *S. aureus* suşlarının izole edildiği yer ve metisilin direnç oranları Tablo 1'de belirtilmiştir. Tüm *S. aureus* suşlarından %33'ü metisilin dirençli saptanmıştır.

Sonuç: Mortalite ve morbidite oranlarında artış, tedavi başarısızlığı gibi problemlere sebep olmasından dolayı metisilin direnç oranlarının anlaşılması için verilerin sürekli olarak takip edilmesi son derece önemlidir.

Anahtar Kelimeler: Direnç, MRSA, stafilokok

Tablo 1. Metisilin direnç oranları			
Örnek	MRSA n (%)	MSSA n (%)	Toplam n
Yara	9 (31)	20 (69)	29
Kan	3 (42,8)	4 (57,1)	7
İdrar	3 (42,8)	4 (57,1)	7
Diğer	1 (20)	4 (80)	5
Toplam	16 (33,3)	32 (66,6)	48

MRSA: Metisiline dirençli *S. aureus*, MSSA: Metisiline duyarlı *S. aureus*

[PS-115]

Elde Gelişen Kutanöz Aktinomikoz, Bir Olgu Sunumu

Oğuz Karabay, İlknur Yılmaz, Ertuğrul Güçlü, Hüseyin Özdemir

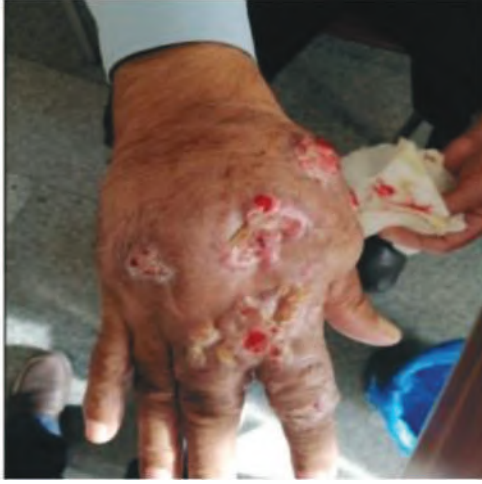Sakarya Üniversitesi Tıp Fakültesi, Enfeksiyon Hastalıkları ve Klinik
Mikrobiyoloji Anabilim Dalı, Sakarya

Giriş: Aktinomiçesler; orofarinks, gastrointestinal sistem ve kadın genital sistemin florasında bulunabilen Gram-olumlu, spor oluşturmeyen, anaerobik bakterilerdir. Bu bakterilerle oluşan enfeksiyonlar; nadir olmakla birlikte granülomatöz karakterde olması, kronik veya subaküt karakterde olması önemli özellikleridir. Primer deri aktinomikozu nadir rastlanan klinik bir durumdur. Burada uzun süre antibiyotik tedavisiyle belirgin bir gerileme gösteren kutanöz aktinomikoz olgusunu sunmayı amaçladık.

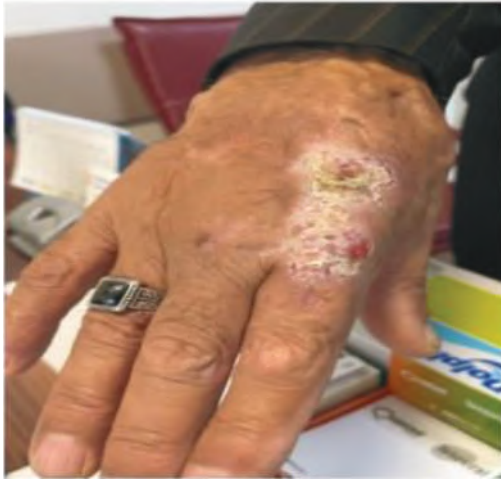Olgu: Altmış dokuz yaşında erkek hasta yaklaşık dört yıldır sağ el birinci, ikinci parmak ve tenar bölgede kronik düzelmeyen ülser lezyonla kliniğimize başvurdu (Resim 1). Hastanın bilinen kronik hastalığı ve kullandığı ilaç yoktu. Hasta kozmetik rahatsızlık yaşamaya başladığı için tıbbi yardım arıyordu. Hasta yıllarca kronik deri enflamasyonu nedeniyle steroid tedavisi ile tedavi edilmişti. Ancak steroidli ve anti-histaminikli kremlerden fayda görmeyen bir hasta sonrasında polikliniğimize başvurdu. Hastadan punch biyopsi ile örnek aldık. Hastanın histopatolojik sonucunda lenfoplazmositer iltihabi hücre infiltrasyonu içeren granülom benzeri yapılar ve granülom benzeri yapıların ortasında bulunan eozinofilik (sülfür granülleri) boyanma, Aktinomikoz ile uyumlu idi. Ehrlich-Ziehl-Neelsen boyaması negatifti. Yabancı cisim dev hücreleri içeren kronik aktif iltihabi granülasyon dokusu aktinomikozis ile uyumlu idi. Hasta kliniğimizde deri aktinomikozu ve osteomyelit ön tanılarıyla parenteral ampisilin sulbaktam iv başlandı. İzlemede gözle görülür iyileşme saptandı (Resim 2).

Sonuç: Primer deri aktinomikozu nadir bir hastalıktır ve derinin iyileşmeyen kronik ülserogranülomatöz lezyonu olarak görülmektedir. Aktinomikoz dünya çapında özellikle sosyo-ekonomik düzeyi düşük olan bölgelerde görülen bir tablodur. Diyabeti olanlarda, erkeklerde daha fazla görülmektedir. Yaklaşık olarak erkek/kadın oranının 3/1 olduğu raporlanmıştır. Geçirilmiş cerrahi, immünoşüpresyon, travma, o bölgedeki iskemi veya yabancı cisim varlığı da aktinomikozun etiyolojisi içinde sınıflandırılır. Aktinomikoz tedavisinde ilk seçenek ampisilin, amoksisilin ya da penisilindir. Alternatif olarak doksisislin ve seftriakson kullanılmaktadır. Hastamız da uygulanan ampisilin tedavisine oldukça iyi cevap alınmış olup osteomyelitte belirgin bir gerileme saptanmıştır. Sonuç olarak düzelmeyen granülomatöz karakterli deri lezyonları olan hastalarda uygun kliniğin varlığında aktinomikoz ayırıcı tanıda düşünülmelidir.

Anahtar Kelimeler: Deri, aktinomikoz, kronik enflamasyon



Resim 1. Olgunun başvurusundaki görünümü



Resim 2. Hastanın tedavi sonrası enflemasyonda gerileme

[PS-116]

Yüksek İrtifa Pulmoner Ödemi ve Eşlik Eden COVID-19 Pnömonisi: Olgu Sunumu

Yasemin Çakır¹, Kadir Özmen², Abdurrahman Ayaz³, Çiğdem Kader¹

¹Yozgat Bozok Üniversitesi Tıp Fakültesi, Enfeksiyon Hastalıkları ve Klinik Mikrobiyoloji Anabilim Dalı, Yozgat

²Ağrı Doğubayazıt Dr. Yaşar Eryılmaz Devlet Hastanesi, Göğüs Hastalıkları Kliniği, Ağrı

³Hizan Devlet Hastanesi, Acil Tıp Kliniği, Bitlis

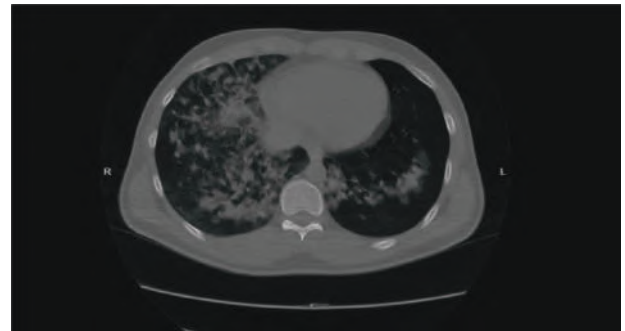
Giriş: Her yıl yüz binlerce kişi dağcılık, kayak veya trekking amacı ile yüksek irtifaya çıkmaktadır. Yüksek irtifaya çıkıldıkça atmosferik basıncın azalması ile birlikte solunan havadaki oksijen parsiyel basıncı düşerek hipoksemiye neden olmaktadır. Bu hipoksemi sonucu takipne ve taşikardi ve pulmoner arter basıncında artış meydana gelmekte ve yüksek irtifa hastalıklarının belirtileri ortaya çıkmaktadır. Bu yazımızda yüksek irtifaya bağlı pulmoner

ödem (YİPÖ) tanısı ile takip edilirken eş zamanlı COVID-19 pnömonisi tanısı alan bir olgu sunulmuştur.

Olgu: Bilinen tanıli hastalık öyküsü olmayan 25 yaşında erkek hasta acil servise öksürük, balgam ve nefes darlığı şikayeti ile başvurdu. Hastanın öyküsünde bir gün önce Ağrı Dağı'na tırmanış yaptığı öğrenildi. İlk gün 3500 metrenin üzerine çıktıktan sonra hafif öksürük, bulantı ve halsizlik şikayetinin başlaması üzerine hasta akut dağ hastalığını önlemesi amacıyla asetazolamid aldı. Sonrasında semptomlarının gerilemesi üzerine hasta tırmanışa devam ederek 4500 metreye ulaştı. Zirveden inerken tekrar nefes darlığı başlamış ve nefes darlığı giderek artan hasta hastanemize başvurdu. Acil servis başvurusunda vital bulgularında ateş: 36,4 Nb: 120/dk, TA: 120/70 mm/Hg, sat: %80, solunum sayısı: 45/dk olan hastaya yapılan toraks BT de "her iki akciğer parankiminde sağ akciğer alt lobda belirgin olmak üzere sentriasiner infiltrasyonlar-tomrucuklanmış ağaç görünümleri ve santrali konsolide olma eğiliminde yaygın buzlu cam infiltrasyonları" görüldü. Hastadan SARS-CoV-2 PCR örneği alınarak hasta COVID-19 pnömonisi ve yüksek irtifa pulmoner ödemi ön tanıları ile yatırıldı. Hastaya deksametazon 2x16 mg iv tedavisi ve 10 lt/dk maske O2 tedavileri başlandı. SARS-CoV-2 PCR pozitif sonuçlanan hastanın servis takiplerinde oksijen ihtiyacı devam etti. Yatışının 5. gününde çekilen PA AC'de pulmoner ödem tablosunda belirgin radyolojik gerileme saptandı. Takiplerinde kliniği iyileşen ve oksijen ihtiyacı kalmayan hasta yatışının 10. gününde prednol tablet tedavisi doz azaltımı planı ile taburcu edildi.

Sonuç: COVID-19 ve YİPÖ patojenezleri farklı da olsa benzer klinik tablolara yol açmaktadır. YİPÖ genellikle irtifaya çıkıştan üç-dört gün sonra ortaya çıkan, akut dağ hastalığının daha ileri bir formudur. Altta yatan akciğer hastalığı varlığı, YİPÖ gelişme riskini artırmaktadır. Bizim hastamızda tablonun ilk günden sonra hızlı bir şekilde ortaya çıkması altta yatan COVID-19 pnömonisinin bu tabloyu hızlandırdığını düşündürmüştür. Özellikle yüksek irtifaya seyahat eden ve asemptomatik olan kişiler YİPÖ açısından risk altındadır. Olgumuz bu konuya dikkat çekmesi açısından önemlidir.

Anahtar Kelimeler: COVID-19, pulmoner ödem, yüksek irtifa



Şekil 1. Toraks BT: Her iki akciğer parankiminde sağ akciğer alt lobda belirgin olmak üzere sentriasiner infiltrasyonlar-tomrucuklanmış ağaç görünümleri ve santrali konsolide olma eğiliminde yaygın buzlu cam infiltrasyonları

[PS-117]

Pnömonokokal Menenjit Komplikasyonu Olarak Serebral Venöz Trombüs

Zeynep Selin Vural, Devran Akça, Handan Alay, Kemalettin Özden, Ayşe Albayrak, Fatma Kesmez Can

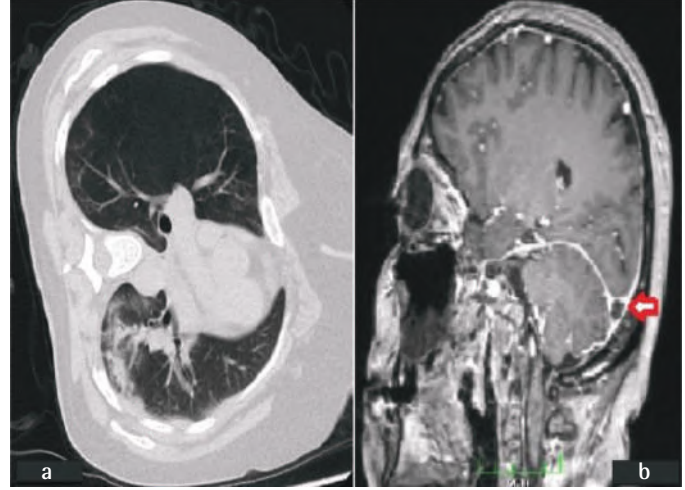
Atatürk Üniversitesi Tıp Fakültesi, Enfeksiyon Hastalıkları ve Klinik Mikrobiyoloji Anabilim Dalı, Erzurum

Giriş: Akut menenjit olgularında en sık görülen etkenlerden biri *Streptococcus pneumoniae*'dir. Pnömonokokal menenjitler otit, sinüzit veya mastoidit gibi enfeksiyon odaklarından komşuluk yoluyla veya etken bakterinin hematogen yolla santral sinir sistemine ulaşması sonucu gelişebilir. Mortalite ve morbidite oranı diğer bakteriyel menenjitlere göre daha yüksektir. İntrakraniyal ve sistemik komplikasyonlar gelişebilir.

Olgu: Bilinen kronik hastalığı olmayan, 37 yaşında kadın hasta, 2 gündür olan ve giderek artan bilinç bulanıklığı, anlamsız konuşma, çevresine ilgisizlik şikayetleriyle acil servise başvurdu. Genel durumu kötü, kısmi oryante koopere; ense sertliği, kerning ve brudzinski pozitif olan hastaya santral sinir sistemi ön tanısı ile lomber ponksiyon planlandı. BOS basıncı yüksek, mikroprotein 731 mg/dl, glukoz 0,2 mg/dl (eş zamanlı kan glukozu 115 mg/dl) olarak tespit edildi. Mikroskopik incelemesinde 380 pml/mm³, 60 lenfosit/mm³, 3000 eritrosit/mm³ görüldü. Gram-boyamasında Gram-olumlu diplokoklar saptandı. Kan tetkiklerinde beyaz küre 15400/mcl, nötrofil oranı %88, CRP 377 mg/l idi. Bakteriyel menenjit tanısıyla enfeksiyon hastalıkları kliniğine interne edildi. Seftriakson 2x2 gr, vankomisin 2x1 gr, mannitol ve deksametazon tedavileri başlandı. PCR sonucu ve BOS kültürü üremesi *S. pneumoniae* olarak sonuçlandı. Yatışında çekilen difüzyon MR'sinde patoloji görülmezken; beyin BT'sinde bilateral maksiller sinüste ve ethmoid hücrelerde sinüzit ile uyumlu bulgular saptandı. Solunum sıkıntısı da mevcut olan hastanın toraks BT'sinde bilateral pnömonik infiltrasyon alanları görüldü (Şekil 1a). EEG'de her iki hemisferde teta frekansında yavaş dalgalar izlendi. Hastaya tedavisinin 5. gününde yapılan kontrol LP'de mikroprotein: 101 mg/dl, glukoz 2 6 mg/dl (eş zamanlı kan glukozu: 173 mg/dl) olarak tespit edildi; mikroskopik incelemesinde 150 pml/mm³, 310 lenfosit/mm³ saptandı. Şuuru açık, oryante ve koopere olan hastanın vital bulguları stabil idi. Kan tetkiklerinde beyaz küre 12000/mcl, nötrofil yüzdesi %88, CRP: 66 mg/l olarak saptandı. Tedavisinin 12. gününde 38,6 °C'ye varan ateşi olup ani bilinç kaybı gerçekleşen hastanın MR venografisinde serebral venöz tromboz saptandı (Şekil 1b), nörolojiye konsülte edildi. Vitallerin kötüleşmesi üzerine hasta entübe edilerek anestezi yoğun bakıma devredildi.

Sonuç: Bakteriyel menenjitlerde intrakraniyal komplikasyonlar görülebilir. Serebral ven trombüsü, çok sık rastlanan bir serebrovasküler olay olmamasına rağmen, bakteriyel menenjitlerde, özellikle pnömonokokal menenjitte akıldaki bulundurulması gereken ciddi bir komplikasyondur.

Anahtar Kelimeler: Pnömonokokal menenjit, serebral ven trombüsü



Şekil 1. a, b) Hastaya ait radyolojik görüntüleme bulguları

[PS-118]

Ege Üniversitesi Tıp Fakültesi Hastanesi Nöroloji Yoğun Bakım Biriminde Ventilatör Günü İlişkili Pnömoni Sıklığı, Etkenleri ve Etkenlerin Antibiyotiklere Duyarlılıkları

Güray Arsu¹, Deniz Gökengin²

¹Aliğa Ceza İnfaz Kurumu Kampüs Devlet Hastanesi, Enfeksiyon Hastalıkları ve Klinik Mikrobiyoloji Kliniği, İzmir

²Ege Üniversitesi Tıp Fakültesi, Enfeksiyon Hastalıkları ve Klinik Mikrobiyoloji Anabilim Dalı, İzmir

Giriş: Hastane enfeksiyonları içinde ventilatör günü ilişkili pnömoni, sağkalım ve hastanede kalış süresinin uzunluğunu belirleyen önemli bir göstergedir. Yoğun bakım birimlerinde, rutin yapılan vizitler sonucu, enfekte bireylerin saptanması ve uygun izolasyon yönteminin uygulanması, hastalar arasında bulaşın azalmasına ve enfeksiyonun sınırlanmasına katkı sağlayacaktır.

Gereç ve Yöntem: Çalışmada Ege Üniversitesi Tıp Fakültesi, Nöroloji Yoğun Bakım Birimi'nde Mayıs 2005-Mayıs 2008 döneminde mekanik ventilatör kullanımı, ventilatör ile ilişkili pnömoni oranları ile VIP'ye neden olan etkenler ve bu etkenlerin antibiyotik duyarlılıkları retrospektif olarak araştırıldı.

Bulgular: Hasta günü ilişkili MV kullanımı ve 1000 ventilatör gününde gerçekleşen VIP oranları; 0,64 ve 45,73 bulundu. Hastalarda gerçekleşen 139 atağın 135'inde alınan kültürlerde üreme saptanırken, 4'ünde üreme saptanmadı. Yüz yirmi yedi atakta tek etken üremesi olurken, 8 atakta 2 etken izole edildi. VIP olgularında sıklık sırasına göre *Acinetobacter* spp., *Pseudomonas aeruginosa*, *Staphylococcus aureus* ve Gram-olumsuz enterik basiller izole edildi. Klinik uygulamada sorun oluşturabilecek bazı antibiyotik direnç profilleri saptanmıştır. Risk faktörleri, VIP açısından değerlendirildiğinde, yandaş ve altta yatan hastalık, önceki antibiyotik kullanımı ve operasyon öyküsü ile koma varlığı istatistiksel olarak anlamlı bulunmazken, kan albümin düzeyi düşüklüğü, uzun süre MV desteğinde kalma, izlem sırasında konvülsiyon geçirme ve kan nakli uygulaması istatistiksel olarak anlamlı bulunmuştur.

Sonuç: Bulunan VİP oranını azaltmak için hedefe yönelik süreyansın artırılması, MV kullanımının standardizasyonu, standart izolasyon önlemleri ve özellikle el hijyeni uyumunun artırılması gerekmektedir.

Anahtar Kelimeler: Mekanik ventilatör, ventilatör ilişkili pnömoni, yoğun bakım enfeksiyonu

[PS-119]

HIV/AIDS Hastalarında HBV, HCV ve HAV Seroprevalansı

Ayşenur Altay, Merve Sefa Sayar, Ayşe Uyan Önal,
Sibel Yorulmaz Gökaş, Elif Orhan, Ali Asan,
İsmail Necati Hakyemez

Sağlık Bilimleri Üniversitesi, Bursa Yüksek İhtisas Eğitim ve Araştırma Hastanesi, Enfeksiyon Hastalıkları ve Klinik Mikrobiyoloji Kliniği, Bursa

Giriş: HIV/AIDS, hepatit B virüsü (HBV) ve hepatit C virüsü (HCV) cinsel yolla, anneden bebeğe, enfekte enjektör paylaşımı gibi ortak yollarla bulaştıkları için koenfeksiyon tabloları karşımıza çıkmaktadır. Hepatit A virüsü (HAV) fekal oral yol ile bulaşmakta olup; oral anal ilişki ile yakından ilişkilidir. Aynı zamanda HBV ve/veya HCV'ye bağlı siroz ve hepatosellüler karsinom HIV/AIDS eşliğinde daha hızlı gerçekleşebilmektedir. Bu durum izole anti-HBc IgG pozitif olguların kronik HBV yönünden irdelenmesini de önemli hale getirmektedir. Çalışmamızda HIV ile enfekte olgularda HBV, HCV ve HAV seroprevalansını belirlemeyi amaçladık.

Gereç ve Yöntem: 2018-2022 yılları arasında enfeksiyon hastalıkları kliniğinde takip edilen 275 HIV/AIDS hastası çalışma kapsamına alınmıştır. Hastaların demografik bilgileri (yaş, cinsiyet) ve laboratuvar sonuçları (HBsAg, anti-HBcIgG, anti-HBs, anti-HCV, anti-HAV IgG) dosyalarından retrospektif olarak taranmıştır.

Bulgular: Hastaların 243'ü (%88,4) erkek, tanı aldıklarında yaş ortalaması 38 ± 12 idi. HBsAg 13 olguda (%4,7) pozitif saptandı. Anti-HBs 271 hastanın 137'sinde (%50,6) pozitif olup ortalama titresi 318 (10-1000) saptandı. HBsAg, anti-HBc IgG ve anti-HBs üçlü olarak 141 hastada çalışılmış olup 6'sında (%4,3) izole anti-HBc IgG pozitifliği görüldü. Bu hastalarda HBV-DNA'nın çalışılmadığı görüldü. Yüz otuz dört (%48,7) hastada anti-HBc IgG çalışılmadığı belirlendi. Anti HCV pozitiflik oranı ise %1,8 saptandı. HCV-RNA 2 olguda pozitif, 2'sinde negatif olup diğer olguda eksitus olduğundan çalışılmadı. Yüz elli dokuz hastanın 116'sında (%73) anti-HAV IgG pozitifliği saptandı (Tablo 1).

Sonuç: Çalışmamızda anti-HBc IgG isteminin olguların yarısında göz ardı edildiği dikkat çekmektedir. Yine bir diğer hepatit etkeni olan hepatit A tarama oranının (%41,7) yetersiz kaldığı diğer önemli bir tespit olarak karşımıza çıkmaktadır. Sonuç olarak HIV/AIDS hastaları gözden kaçabilen anti-HBc IgG dahil HBV ve HAV açısından taranması gereken özellikli gruplardandır.

Anahtar Kelimeler: Hepatit A, hepatit B, HIV seroprevalansı

Hastaların özellikleri	Ortalama \pm standart sapma, n (%)
Yaş	38 ± 12 , n=275
Cinsiyet (ekek)	243 (%88,4)
HBsAg pozitifliği	13 (%4,7)
Anti HBs pozitifliği	137/271 (%50,6)
Anti HBs + anti-HBc IgG pozitifliği	23/271(%8,5)
İzole anti-HBc pozitifliği	6/271 (%2,2)
Anti HCV durumu	5/275 (%1,8)
Anti-HAV IgG pozitifliği	116/159 (%73)

HAV: Hepatit A virüsü, HBV: Hepatit B virüsü, HCV: Hepatit C virüsü

[PS-120]

Gebe Bir Hastada Bruselloz Olgusu

Zeynep Selin Vural, Emine Parlak

Atatürk Üniversitesi Tıp Fakültesi, Enfeksiyon Hastalıkları ve Klinik Mikrobiyoloji Anabilim Dalı, Ankara

Giriş: Bruselloz, brusella cinsi bakterilerin sebep olduğu, enfekte süt ve süt ürünleri, enfekte hayvanların vücut sıvıları ile bulaşabilen zoonozdur. Multisistemik bir tutulum yapabilen Bruselloz, ön planda ateş, artralji, halsizlik, kilo kaybı gibi semptomlar ile seyredir. Nörolojik semptomları olan hastalarda santral sinir sistemi tutulumu düşünülmelidir. Gebe hastalarda tedavi, gebelik kategorisine göre uygun olan ajanlarla revize edilebilir. Bu olguda, Bruselloz'da tedavi düzenlemesi ile gebeliğin komplikasyonsuz seyredebileceğine dikkat çekmek amaçlanmıştır.

Olgu: Kırk yaşında 10 haftalık gebe kadın hasta halsizlik, ateş, eklem ağrıları, baş ağrısı şikayetleri ile başvurdu. Bilinen gestasyonel hipertansiyon tanısı olup, hayvancılıkla uğraşmaktaydı. Üç ay önce halsizlik ve yaygın eklem ağrıları ile dış merkezde tetkik edildi. Tetkiklerinde Wright aglutinasyon tetkiki 1/320 saptanması üzerine Bruselloz tanısı ile tedavi başlandı. Tedavi altında gebe olduğunu öğrenen hasta tedavisini yarım bıraktı. Halsizliği ve eklem ağrıları şiddetlenen, baş ağrıları olan hasta ileri tetkik ve tedavi amacıyla yatırıldı. Fizik muayenesinde genel durumu orta, vitalleri stabil, şuuru açık, oryantasyon ve kooperasyonu tamdı; hepatomegalisi olup, splenomegali saptanmadı; ense sertliği ve meninks irritasyon bulgusu yoktu; diğer sistem muayenelerinde de özellik saptanmadı. Yapılan kan tetkiklerinde beyaz küre 5,900/mcl, nötrofil %58, platelet 302,000/mcl, CRP 3,5 mg/l, KCFT değerleri normal sınırlarda saptandı. Hastaya seftriakson ve rifampisin tedavileri başlandı. Obstetri kliniğine konsülte edilen hastada obstetrik açıdan bir patoloji saptanmadı. Baş ağrıları olan ve şiddetlenen hastaya nörobruselloz ön tanısı ile Lomber Ponksiyon planlandı. BOS incelemesinde biyokimyasal değerleri normal saptandı. Mikroskopik incelemesinde hücre görülmedi, Gram-boyamasında mikroorganizma tespit edilmedi. Kan ve BOS kültürlerinde üreme saptanmadı, BOS PCR tetkikleri negatif sonuçlandı. Baş ağrıları devam eden hasta nöroloji kliniğine konsülte edildi. Kliniğini açıklayacak bir nörolojik patoloji saptanmadı. Takiplerinde alfa metil dopa tedavisi altında tansiyon yüksekliği görülmedi. Tedavisinin üçüncü haftası içinde ek bir komplikasyon gelişmeyen genel durumu iyi, şikayetleri büyük ölçüde gerilemiş ve baş ağrısı devam etmeyen hasta, trimetoprim-sulfametoksazol ve rifampisin reçetesi ile enfeksiyon hastalıkları ve obstetri poliklinikleri kontrolü önerisi ile taburcu edildi.

Tedavisi süresince ve tedavi bitimi sonrasında obstetrik kontrollerinde herhangi komplikasyon gelişmedi.

Sonuç: Bruselloz, transplasental olarak fetüse geçebilmektedir. Gebe insanlarda hayvanlardaki kadar sık olmamakla birlikte, abortus, intrauterin ölüm, preterm eylem gibi komplikasyonları artırmaktadır. Gebe hastalar, tedaviyi yarım bıraktıklarında, tedavi revizyonu ile gebeliklerini sağlıklı bir şekilde devam ettirebilmektedir.

Anahtar Kelimeler: Bruselloz, gebelik

[PS-121]

***Acinetobacter baumannii* Salgını ve Enfeksiyon Kontrol Çalışmaları**

Ayçin Özdemir¹, Fatmanur Pepe¹, Gönül Arslan²,
Mehriban Yılmaz²

¹Antalya Atatürk Devlet Hastanesi, Enfeksiyon Hastalıkları ve Klinik Mikrobiyoloji Kliniği, Antalya

²Antalya Atatürk Devlet Hastanesi, Enfeksiyon Kontrol Kliniği, Antalya

Giriş: Üçüncü basamak, yedi yataklı karma yoğun bakım ünitesinde (YBÜ) eş zamanlı yatan yedi hastada saptanan *Acinetobacter baumannii* salgını incelenmiş ve uygulanan tedbirlere dikkat çekilmek amaçlanmıştır.

Gereç ve Yöntem: Antalya Atatürk Devlet Hastanesi üçüncü basamak karma YBÜ'de 3-15 Ocak 2023 tarihleri arasında entübe olan toplam yedi

hastanın solunum kültürlerinde aynı antibiyotik direnç paternine sahip *A. baumannii* izole edilmesi üzerine salgın analizine başlandı. Enfeksiyon Kontrol Komitesi kayıtları retrospektif olarak tarandı, hastane otomatize sistemden hastaların epidemiyolojik özellikleri, kültür sonuçlarına ulaşıldı.

Bulgular: Yaş ortalamaları 75 olan entübe yedi hastanın alınan solunum örneklerinde yalnız karbaenem dirençli *A. baumannii* üremesi tespit edildi. Hastaların ortalama yatış günlerinin 18 ± 3 gününde trakeal aspirat/ balgam kültürlerinde *A. baumannii* üremesi oldu. Beşinde (%71) yatış tanısı pnömöni iken diğer iki hasta serebrovasküler hastalık nedeniyle takipliydi. Alzheimer, hipertansiyon, diyabet, tiroid malignitesi gibi komorbid hastalıkları mevcuttu. Enfeksiyon Kontrol Komitesi (EKK) olarak ivedilikle salgın protokolü başlatıldı. Birime yeni hasta alımı durduruldu, mevcut hastalardan kontrol kültürler gönderildi, birim içerisinde belli alanlardan çevre kültürleri alındı. Çalışan personele el hijyeni ve izolasyon eğitimleri tekrar hatırlatıldı. Birimde yatan hastaların yatış/taburculuk işlemleri hızlandırılarak, yatışı devam eden hastalar izolasyon önlemleriyle transferlerinin yapılması sağlandı. Yoğun bakımın detaylı mekanik temizliği sonrası gümüş nitrat içerikli hidrojen peroksit ile ortam dezenfeksiyonu uygulaması yaptırıldı. İyileştirme çalışmaları sonrası birime hasta alımına başlandı.

Sonuç: *Acinetobacter baumannii* kümeleşmesinin yatan hasta popülasyonunun ileri yaş, çoklu ek hastalık, geçmişte yoğun bakım yatış hikayeleri, uzun yatış süreleri ve çoklu invaziv araç kullanımı ile bağlantılı olabileceği düşünüldü. Ayrıca hastalarda tespit edilen etkenlerin sağlık hizmeti ilişkili enfeksiyon kriterlerini karşılamadığı görüldü.

Anahtar Kelimeler: *Acinetobacter baumannii*, salgın, yoğun bakım

[PS-123]

Leptospira, Weil Hastalığı Olgusu SunumuErtuğrul Güçlü¹, İlknur Yılmaz¹, Yasin Kara¹, Oğuz Karabay¹,
Özge Kuzgun²¹Sakarya Üniversitesi Tıp Fakültesi, Enfeksiyon Hastalıkları ve Klinik
Mikrobiyoloji Anabilim Dalı, Sakarya²Sakarya Üniversitesi Tıp Fakültesi, Anesteziyoloji ve Reanimasyon Anabilim
Dalı, Sakarya

Giriş: Leptospiroz dünya çapında en önemli zoonotik bakteriyel enfeksiyonlardan biridir. Burada sarılık, yaygın kas ağrısı, böbrek yetmezliği, pulmoner hemoraji, trombositopeni, LDH ve kreatin kinaz yüksekliği ile başvuran ateşli bir hastalık olan leptospirozun ağır klinik formu Weil hastalığı tanısı alan bir olgunun sunulması amaçlanmıştır.

Olgusu: Yaklaşık beş gündür ateş, üşüme titreme, eklem, kas ağrıları olan 30 yaşında erkek hasta hastanemize başvurdu. Hastanın baş ağrısı, halsizlik, kırılganlık yorgunluk, karın ağrısı bulantı kusma ishal ve nefes darlığı mevcuttu. Bilinen kronik hastalığı olmayan hastanın 1 hafta önce dereye girme ve 2 hafta önce bahçe sulama öyküsü vardı. İnşaat işinde çalışan hastanın ilaç ve bitkisel ürün kullanımı yoktu. Takipneik olan hastanın akciğer muayenesinde bilateral yaygın ral duyuldu. Batın muayenesinde yaygın hassasiyet tespit edilen hastanın sklera ve derisi ikterikti. Her iki

gastrokinemius kasında hassasiyet vardı. Diğer muayene bulguları normaldi. Acil serviste ölçülen vitalleri; ateş: 38,3 tansiyon: 120/70 mmHg SpO₂: 92 (nazal 10 lt O₂'li) nabız: 140/dk, solunum sayısı: 23/dk. idi. Anti- HAVIgG +, anti-HBs+, HBsAg-, anti-HIV-, anti-HCV – anti-HAVIgM -. Beyin BT, batın BT ve batın USG; patoloji saptanmadı. Toraks BT: her iki akciğerde üst zonlarda belirgin, birleşme eğiliminde nodüller mevcuttu. Enfektif süreçler açısından anlamlı olabilir. Hastada leptospira, Weil hastalığı, buna bağlı multiorgan yetmezliği düşünüldü. Hastaya yoğun bakım takibi önerildi, seftriakson 1x2 gr başlandı. Acil servis takiplerinde takipneik olan, hemoptizi başlayan hasta entübe edilmiş, inotrop desteği başlanmış, anestezi YBÜ'ye interne edilmiştir. YBÜ'de entübe olarak inotrop desteği altında takip edilen hastaya günlük seftriakson 1x2 gr verilmeye devam edildi. Hastadan leptospira, Kırım-Kongo kanamalı ateşi, hantavirüs, riketsiya, için kanlar gönderildi. Leptospira PCR sonucu pozitif geldi. Yüksek doz vasopresör desteği altında hipotansif seyreden, yüksek akım mekanik ventilatör desteğine rağmen oksijenasyonu düzelmeyen hasta, başvurusunun 4. gününde gerekli müdahaleler yapılmasına rağmen eks oldu.

Sonuç: İnsan leptospirozunun çeşitli klinik belirtileri vardır. Hafif, kendi kendini sınırlayan akut ateşli bir hastalıktan, çoklu organ işlev bozukluğu ile birlikte hayatı tehdit eden bir duruma kadar değişebilir. Olgumuzdaki gibi ateş, sarılık, yaygın kas ağrısı, trombositopeni, LDH ve kreatin kinaz yüksekliği ile başvuran, özellikle hepatorenal yetmezlik ile seyreden multiorgan tutulumlu sepsis sendromu olgularında ayırıcı tanıda Weil hastalığı mutlaka düşünülmeli, antibiyotik ve destek tedavisine erken başlanmalıdır.

Anahtar Kelimeler: Ateş, sarılık, hepatorenal yetmezlik

Tablo 1. Hastanın takiplerindeki laboratuvar değerleri

	29.8.22 (19,32)	29.8.22 (20,30)	30.8.22 (03,53)	30.8.22 (14,32)	31.8.22 (04,14)	31.8.22 (18,42)	1.9.22 (04,16)
Beyaz küre	7,190	7,270	8,450	25,890	17,160	15,070	25,750
Nötrofil %	90,9	90,9	90	93,6	87,2	87,1	87,5
Lenfosit %	5,3	5,7	7,6	2,3	6	5	7,5
Hemoglobin	11	10,2	12,3	11,5	11,6	10,8	11,7
platelet	38.000	37.000	44.000	25.000	46.000	57.000	75.000
CRP	257		277				110
Prokalsitonin		8,07					15,9
ALT	61		62		54		52
AST	84		111		111		113
Total bilirubin	7,37	8,77	11,2		22,1		19,2
Direkt bilirubin		5,24	7,36		12,6		11,6
kreatinin	2,2		2,8		2,8		1,9
İnr	1,79		2,25		3,48	1,45	1,63
LDH	339	416			774		977
Kreatin kinaz	1912		2116				

[PS-124]

Enfeksiyon Kaynaklı Tiroiditlerin Retrospektif Değerlendirilmesi

Olca Buse Kenanoğlu¹, Şükrü Dirik¹, Gökçen Ünal Kocabaş²,
Hüsnu Pullukçu¹, Meltem Taşbakan¹

¹Ege Üniversitesi Tıp Fakültesi, Enfeksiyon Hastalıkları ve Klinik Mikrobiyoloji
Anabilim Dalı, İzmir

²Ege Üniversitesi Tıp Fakültesi, İç Hastalıkları Anabilim Dalı, Endokrinoloji Bilim
Dalı, İzmir

Giriş: Tiroidit, tiroid bezinin enflamasyonu ile karakterize, tiroid fonksiyon bozukluğuna yol açabilen, çoğunlukla benign seyreden bir klinik tablodur. Akut tiroidit ve subakut granümatöz tiroidit etiolojisinde enfeksiyon da yer almaktadır. Çalışmamızın amacı Ege Üniversitesi Tıp Fakültesi Hastanesi'nde Endokrinoloji ve Metabolizma veya Enfeksiyon Hastalıkları Polikliniği'ne tiroidit nedeni ile başvuran ayaktan veya yatarak takip edilen hastaların geriye dönük incelenmesi ve enfeksiyöz etiyojilerin sıklığının belirlenmesidir.

Gereç ve Yöntem: Ege Üniversitesi Tıp Fakültesi Hastanesi'nde Endokrinoloji ve Metabolizma veya Enfeksiyon Hastalıkları Polikliniği'ne Ocak 2020 ve Aralık 2022 yılları arasında tiroidit nedeni ile başvuran ayaktan veya yatarak takip edilen hastalar dahil edilmiştir. Hastaların yaş, cinsiyet, eşlik eden hastalık, aşılama öyküsü, semptom başlangıç zamanı, semptomları, laboratuvar ve görüntüleme bulguları, uygulanan tedaviler retrospektif olarak incelenmiş ve kaydedilmiştir. Çalışmamız için EÜTF araştırma etik kurulundan onay alınmıştır (onay kararı 22-12.1T/20).

Bulgular: Çalışmaya toplam 149 tiroidit olgusu dahil edilmiştir. Hastaların 10'unda (%6,7) subakut granümatöz tiroidit saptanmış olup, akut tiroidit hiçbir hastada saptanmamıştır. Olguların yaş ortalaması 46,4±7,9 (min=35, maks: 58) ve subakut granümatöz tiroidit saptanan on hastadan yedisi kadındır. En sık klinik yakınma boyun ve boğaz ağrısı (n=8), boğazda şişlik hissi (n=4) ve ateş yüksekliği (n=2) olarak saptanmıştır. Hastaların sekizinde sedimantasyon tetkik edilmiş olup ortalama değer 79±23,1 mm (min: 37, maks: 101) olarak bulunmuştur. Ortalama CRP 85,3 mg/l (min: 12, maks: 236), ortalama lökosit sayısı 9,263 10³/µl (min: 2,550, maks: 12.690) olarak saptanmıştır. Dokuz hastaya tiroid USG yapılmış olup sekizinde tiroidit uyumlu bulgular mevcuttu. Hastaların dördünde tiroidit teşhisi öncesinde üst solunum yolu enfeksiyonu ve bir hastada akut gastroenterit öyküsü mevcuttu. Sadece bir hastada (olgu no: 10) semptomlar öncesinde aşı öyküsü (BNT162b2) mevcut olup hastanın semptomları aşından 72 saat sonra başlamıştı. Dokuz hastada anti-TPO, beş hastada anti-TG ve 2 hastada TRAB antikorlarına bakılmış olup anlamlı özellik saptanmamıştır. Hastaların eşlik eden kronik hastalıkları, laboratuvar-görüntüleme sonuçları ve uygulanan tedaviler tabloda sunulmuştur.

Sonuç: Subakut granümatöz tiroidit kadınlarda daha sık görülen 30-50 yaş arasında sıklığı artan çoğunlukla viral üst solunum yolu enfeksiyonu veya gastroenterit sonrasında ortaya çıkan bir klinik tablodur. Akut dönemde hastalar tirotoksikoz bulguları ile başvurabilir. Aynı zamanda tiroiditler nedeni bilinmeyen ateş etiolojisinde de yer almakta olup sıklıkla gözden kaçmakta ve tanıda gecikme, gereksiz antibiyotik kullanımına neden olmaktadır.

Anahtar Kelimeler: Tiroidit, viral enfeksiyon

Tablo 1. Tiroidit olgularının özellikleri

Olgu No.	Cinsiyet/Yaş	Eşlik eden hastalık	Klinik	ESH (mm)	CRP (mg/L)	Lökosit/Nötrofil (10 ³ /µL)	TSH (mU/L) /FT4 (ng/dL)	Tiroidit uyumlu görüntüleme	Tedavi
1	Erkek / 58	Yok	Boğaz ağrısı, ateş	93	106	12.690 / 8.700	0,008 / 7,13	Yok	Metilprednisolon
2	Kadın / 56	Meme kanseri (opere)	Boğaz ve boyunda ağrı, şişlik	37	12	4.170 / 2.550	0,014 / 1,8	USG	NSAİİ
3	Kadın / 35	Yok	Çarpıntı, senkop		20	9.540/7.000	0,01 / 4,61	Sintigrafi	Propranolol
4	Kadın / 49	Yok	Boyunda ağrı, kızarıklık ve şişlik	85	68	8.850 / 6.560	0,01 / 2,19	USG	NSAİİ, metilprednisolon
5	Kadın / 41	Yok	Boğaz ağrısı, şişlik ve yutma güçlüğü	76	83	9.070 / 5.820	0,019 / 2,31	USG	NSAİİ, metilprednisolon
6	Kadın / 41	Yok	Boyunda ağrı, halsizlik	51	36	12.130/8.110	0,014 / 3,33	USG	NSAİİ, metilprednisolon
7	Kadın / 42	Tip I DM	Boğaz ağrısı, çarpıntı	92	155	9.800 / 7.400	0,01 / 4,45	USG	NSAİİ, metilprednisolon, propranolol
8	Kadın / 48	Alerjik Rinit	Senkop	97	52	9.330 / 5.690	0,01 / 2,29	USG	Metilprednisolon
9	Erkek / 39	Yok	Boğaz ağrısı			5.480 / 3.660	0,68 / 1,06	USG	NSAİİ
10	Erkek / 55	HT, Ankilozan spondilit	Boğaz ağrısı, şişlik, ateş	101	236	11.570/9.410	0,11 / 1,57	USG	NSAİİ

[PS-125]

Diyabet Hastalarında Gelişen Diğer Kemik Eklem Enfeksiyonları Diyabetik Ayak Enfeksiyonu için Risk Oluşturur Mu?

Ali Rıza Gürbüz, Dilek Yekenkurul, Nevin İnce

Düzce Üniversitesi Tıp Fakültesi, Enfeksiyon Hastalıkları ve Klinik Mikrobiyoloji Anabilim Dalı, Düzce

Giriş: Diyabetik ayak enfeksiyonu (DAE), diabetes mellitus hastalarında en sık görülen komplikasyonlardan biridir. DAE'ye neden olan mikroorganizmalar çoğu kez yarada kolonizedir. Kolonizasyonda nazal taşıyıcılık, konak immün yanıtı, deri bütünlüğü gibi çeşitli faktörler yer alır. Diğer kemik eklem enfeksiyonları sonrası da yarada kolonizasyon ve diyabetik ayak enfeksiyonu gelişme riski artmaktadır. Bu olguda da *Pseudomonas aeruginosa*'ya bağlı protez enfeksiyonu sonrası birkaç kez enfeksiyon gelişen, diyabetik ayak enfeksiyonu olgusunu sunmayı amaçladık.

Olgu: Elli bir yaşında erkek hasta, 2015 yılında sağ ayak bileğinden ampütasyon öyküsü ve 2018 yılında sol tibia plato fraktürü nedeniyle çift plak takılma öyküsü mevcut idi. Protez enfeksiyonu gelişmesi üzerine alınan örneklerde *P. aeruginosa* üremesi saptanmış ve protezi çıkartılmıştı. Eksternal fiksator yerleştirilen hastanın antibiyoterapisi tamamlandıktan 5 ay sonra fiksatorleri çıkartılarak takip edildi. Takiplerinde ilgili bölgede osteomyelit ve DAE gelişmesi üzerine enfeksiyon hastalıkları servisine yatırılarak doku kültür örneği alındı, yapılan MR görüntülemeye tibia ve fibula baş kesimlerinde destrüksiyon, fragmante kemik yapılar ve eklem arasında komplike mayii görüldü. Alınan doku kültüründe *P. aeruginosa* üredi. Osteomyelit tanısıyla tedavileri düzenlenerek taburcu edildi, ortopedi tarafından debritleme düşünülmedi. İki yıl sonra diz ağrısı nedeniyle başvuru yapan hastada, septik artrit ön tanısı ile alınan eklem sıvı örneğinde yine *P. aeruginosa* saptanmış olup antibiyoterapisi düzenlendi. Taburculuğunun dört ay sonrasında tibia bölgesinde ülsere, kötü kokulu DAE nedeniyle başvurdu, alınan kültür sonuçlarında *P. aeruginosa* ve MRSA üremesi olması üzerine tedavisi düzenlendi. Debritleme gereksinimi nedeniyle cerrahi bir merkeze yönlendirilen hastanın antibiyoterapi ile birlikte debritleme ve lokal tedaviler sonrasında DAE geriledi, takiplerinde tekrarlamaya görülmüdü.

Sonuç: DAE'nin etiolojisi multifaktöriyeldir. Altta yatan sebepler zayıf glisemik kontrol, ayak deformiteleri, uygunsuz ayak bakımı, altta yatan periferik nöropati, travmalar gibi çok çeşitlidir. Diyabetik ayak ülselerinde kolonize olan bakterilerin tekrarlayan enfeksiyonlara neden olması olasıdır. Kolonizasyon sebepleri çok çeşitlidir. Bunlardan biri de diğer kemik eklem enfeksiyonlarıdır. Bu hastalarda etkene yönelik tedavi, doğru tedavi süreleri ve etkin cerrahi müdahale hastalığın yönetiminde esas olup, yine de hastada tekrarlayan enfeksiyonlara yol açabileceği akılda tutulmalıdır.

Anahtar Kelimeler: Diyabetik ayak enfeksiyonu, risk faktörleri

[PS-127]

Toplumda ve HIV/AIDS Olgularında Sifiliz Seroprevalansı

Merve Sefa Sayar¹, Ayşe Uyan Önal¹, Ayşe Ulusoy Karaca², Mustafa Özgür Akça¹, Fatma Nazife Alkış Altun¹, Murat Çam¹, Ali Asan¹, İsmail Necati Hakyemez¹¹Bursa Yüksek İhtisas Eğitim ve Araştırma Hastanesi, Enfeksiyon Hastalıkları ve Klinik Mikrobiyoloji Kliniği, Bursa
²Bursa Yüksek İhtisas Eğitim ve Araştırma Hastanesi, Tıbbi Mikrobiyoloji Kliniği, Bursa

Giriş: HIV/AIDS hastalarında yeni gelişen tedaviler ile mortalitenin düşmesi ile beraber yaşam beklentisinin uzaması AIDS ilişkili olmayan durumlara bağlı morbiditenin önemini göreceli olarak artırmaktadır. Cinsel yolla bulaşan hastalıklar HIV/AIDS dışı morbiditelerden olup; bu hasta grubunda genel popülasyona göre ağır tablolarla karşılaşılabilmektedir. Çalışmamızda cinsel yolla bulaşan hastalıklardan biri olan sifilizin genel popülasyonda ve HIV/AIDS olgularındaki seroprevalansının incelenmesi amaçlanmaktadır.

Gereç ve Yöntem: Çalışmaya 2020-2022 yılları arasında Bursa Yüksek İhtisas Eğitim ve Araştırma Hastanesi, Enfeksiyon Hastalıkları Kliniği'nde ayakta ve yatarak takip edilen HIV/AIDS olguları ve sifiliz açısından tetkik edilen HIV/AIDS dışı hastalar dahil edildi. Olguların yaş, cinsiyet, treponemal test (VDRL) ve non-treponemal test [Treponema pallidum hemagglütinasyon assay (TPHA), *T. pallidum* enzim immunoassay (TP-EIA)] sonuçlarına hasta dosyalarından retrospektif olarak ulaşıldı.

Bulgular: Çalışmaya dahil edilen HIV/AIDS dışı hastaların 584'ü (%45,6) erkek olup; yaş ortalaması ise 45,1 (17-95) idi. HIV/AIDS hastalarının 241'i (%88,2) erkekti ve yaş ortalaması 38 (18-69) saptandı. HIV/AIDS dışı olguların %4,5'inde (56/1280) TP-EIA veya TPHA pozitifliği bulunuyordu. HIV/AIDS olgularının 128'inde non-treponemal ve treponemal testlerinin birlikte yapıldığı görüldü. TP-EIA veya TPHA pozitifliği HIV/AIDS olgularının %34,3'ünde (44/128) saptandı.

Sonuç: Toplumda ve HIV/AIDS olgularındaki sifiliz oranlarını incelediğimizde; HIV/AIDS olgularında belirgin bir şekilde sifiliz seroprevalansının yüksek olduğu görülmektedir. HIV/AIDS hastalarına poliklinik kontrollerinde bulaş yolları ve korunma önlemleri hakkında danışmanlık yapılması ve sifiliz açısından tetkik edilmeleri dikkat edilmesi gereken bir konudur.

Anahtar Kelimeler: Cinsel yolla bulaşan hastalıklar, HIV, sifiliz

Tablo 1. HIV/AIDS hastaları ve HIV/AIDS olmayan hastaların sifiliz testlerinin dağılımı

Hastaların özellikleri	HIV/AIDS (+) grup (n=273)	HIV/AIDS (-) grup (n=1280)
Yaş	38 (18-69)	45,1 (17-95)
Cinsiyet		
Erkek	241 (%88,2)	584 (%45,6)
Kadın	32 (%11,7)	696 (%54,3)
VDRL	10/128 (%7,8)	0
TPHA	11/128 (%8,5)	0
TP-EIA pozitifliği	33/128 (%25,7)	56/1280 (%4,5)

[PS-128]

Salmonella Sepsisi

Görkem Yılmaz, Musa Çavtekin, Nazlım Aktuğ Demir, Şua Sümer
Selçuk Üniversitesi Tıp Fakültesi, Enfeksiyon Hastalıkları ve Klinik Mikrobiyoloji
Anabilim Dalı, Konya

Giriş: *Salmonella* cinsi bakterilere bağlı gelişen enfeksiyonlar, ülkemizde ve dünyada sık görülen önemli bir halk sağlığı problemidir. Bu yazımızda yaşlı ve komorbiditeleri bulunan hastalarda *Salmonella paratyphi A*'ya bağlı bakteriyemilerin kısa sürede mortal seyredebileceğini vurgulamak istedik.

Olgu: Elli üç yaşında bilinen DM, RA, koroner arter hastalığı, AF öyküleri olan kadın hasta acil servise ishal, karın ağrısı, bulantı, kusma şikayetiyle başvurmuştur. Hastanın ishalinin 15 gündür günde 3-5 kez sulu vasıfta, kansız, mukussuz olduğu öğrenilmiştir. Son 3 gündür şikayetlerine üşüme, titreme eklenmiş; ancak ölçülen ateşi olmamıştır. Acil serviste bakılan ateş: 36,5 °C, nabız: 153/dk, tansiyon arteriyel: 110/70 mmHg olarak tespit edilmiştir. EKG'de, hızlı ventrikül yanıtı AF olması (HVYAF) üzerine acil serviste tedavisi düzenlenmiştir. Sonrasında ölçülen nabız: 88/dak olarak tespit edilmiştir. Akut böbrek yetmezliği ve metabolik asidoz olması sebebiyle nefroloji, HVYAF ve ek kardiyak morbiditeleri nedeniyle kardiyoloji kliniklerinden öneriler alınmış. Fizik muayenede hastanın bilinci açık, oryante, koopere, GKS: 15, solunum sistemi muayenesinde patoloji yok, takipne ya da bradipne yok, kardiyovasküler sistem muayenesinde üfürüm yok, batin muayenesinde sağ alt kadranda hassasiyet mevcut, defans ve ribaund yok, meninks irritasyon bulgusu yok, bilateral kostovertebral aç hassasiyeti yok, suprapubik hassasiyet yok olarak değerlendirildi. Hasta enfeksiyöz ishal ve sepsis ön tanıları ile enfeksiyon hastalıkları servisine yatırıldı. Yatışında kan ve gaita kültürü alındıktan sonra piperasilin/tazobaktam (PTZ) tedavisi ve sıvı tedavisi başlandı. Gaita mikroskopisinde eritrosit, lökosit, kist ya da trofozoid görülmedi. Kültür ve gaita tetkikleri Tablo 1'de verilmişti. Takibinin 1. gününde genel durumda bozulma olması üzerine hasta monitörize edildi. Tansiyon arteriyel: 50/30 mmHg, oksijen saturasyonu: 85, solunum sayısı: 35/dak olması üzerine elektif entübe edildi. Anesteziyoloji ve reanimasyon yoğun bakıma hasta devredildi. Günlük vizitlerde hastada klinik yanıtının olmaması, vazopressör ihtiyacı ve tetkiklerinde kötüleşme olması sebebiyle PTZ tedavisi 2. gününde kesilerek meropenem+vankomisin tedavisi başlandı. Hastanın laboratuvar takipleri Tablo 2'de verilmişti. Takibinde metabolik asidozu derinleşen hasta devamlı renal replasman tedavisine (CRRT) alındı. Hastanın kan kültüründe yatışının 4. gününde *S. paratyphi A* üredi. Yatışının 5. gününde kardiyak arrest gelişen hasta eksitus olarak kabul edildi.

Sonuç: *Salmonella* enfeksiyonları, hayatı tehdit eden birçok farklı klinik tabloya neden olabilmektedir. Özellikle immünsuprese bireyler ve yaşlılardaki ishal, karın ağrısı, bulantı, kusma tablolarında mutlaka mikrobiyolojik kültürler alınmalı ve ampirik tedaviler bu hastalığı da düşünülerek düzenlenmelidir.

Anahtar Kelime: Salmonella sepsis mortal

TETKİK	SONUÇ
GAİTA KÜLTÜRÜ	<i>Salmonella spp.</i> ve <i>Shigella spp.</i> üremedi.
KAN KÜLTÜRÜ	<i>Salmonella paratyphi A</i> üredi
	Amoxicillin Clavulanic (amc.) Duyarlı
	Ampisilin Duyarlı
	Gentamisin Duyarlı
	Piperacillin Tazobactam Duyarlı
	Trimethoprim-Sulfamethoxazole Duyarlı
ADENOVİRÜS- ROTAVİRÜS (SEROLOJİ)	NEGATİF
GIARDİA ANTİJENİ	NEGATİF
ENTAMOEBİA HİSTOLYTİCA ADEZİN ANTİJENİ	NEGATİF
CRYPTOSPORIDIUM ANTİJENİ	NEGATİF

Tablo 2. Laboratuvar takipleri

Tetkik adı	0. gün	2. gün	5. gün
Beyaz küre (K/ul)	4,97	19,48	21,55
Nötrofil %	88,2	85,4	69,9
CRP (mg/l)	85,7	299	212
Procalcitonin (ug/l)	29,9	374	92,5
Kreatinin (mg/dl)	1,38	3,2	1,8
ALT	10	260	1261
AST	28	1357	3118
LDH	430	944	

[PS-129]

Kan Dolaşımı Enfeksiyonu Bulunan Yoğun Bakım Hastalarında Uygun Antibiyoterapi ile Mortalite Arasındaki İlişkinin Saptanması

Aynur Mailli Dindar¹, Elif Doyuk Kartal¹, Birgül Yelken²

¹Eskişehir Osmangazi Üniversitesi Tıp Fakültesi, Enfeksiyon Hastalıkları ve Klinik Mikrobiyoloji Anabilim Dalı, Eskişehir

²Eskişehir Osmangazi Üniversitesi Tıp Fakültesi, Anesteziyoloji ve Reanimasyon Anabilim Dalı, Eskişehir

Giriş: Yoğun bakım ünitelerinde takip edilen hastalarda sepsis ve septik şok yaygın görülen klinik tablolar olup tanı ve tedavide gecikme mortalite oranlarında artışa neden olmaktadır. Kan dolaşımı enfeksiyonları sepsisin önemli nedenleri arasında yer almaktadır. Bu çalışmada, ilk 24 saatte uygun antibiyoterapi başlanan ve uygun antibiyoterapi almayan hastalar arasındaki 28 günlük mortalite varlığının karşılaştırılması amaçlanmıştır.

Gereç ve Yöntem: Çalışmaya, retrospektif olarak Ocak 2019 ile Haziran 2022 tarihleri arasında Eskişehir Osmangazi Üniversitesi Tıp Fakültesi, Anesteziyoloji ve Reanimasyon Yoğun Bakım Ünitesi'ne kabul edilen ve kan dolaşımı enfeksiyonu saptanan 66 hasta alınmıştır. İlk 24 saatte antibiyogram sonuçlarına göre duyarlı olduğu saptanan antibiyoterapi alan hastalar uygun antibiyoterapi alan grup, diğerleri ise uygun olmayan antibiyoterapi alan grup olarak incelenmiştir. İki grup arasında 28 günlük mortalite varlığı karşılaştırılmıştır.

Bulgular: Sepsis ön tanısı alan 66 hasta (39 erkek, yaş ortalaması 71,7±11,1) toplam 76 kan dolaşımı enfeksiyon atağı alınmıştır. Etkenlerin izole edildiği yatış günü ortalama 18,3 gün olarak hesaplanmıştır. Kan dolaşımı enfeksiyonuna neden olan etkenlerin dağılımı 12 atakta (%15,7) Gram-olumlu bakteri, 58 atakta (%75,5) Gram-olumsuz bakteri, 6 atakta (%7,8) maya olarak saptanmıştır. İzole edilen etkenler arasında en sık saptanan etken *Acinetobacter baumannii* (%43,1, MDR %8, XDR %40), ikinci sıklıkta *Klebsiella pneumoniae* (%15,8, MDR %91,7) ve *Stenotrophomonas maltophilia* (%15,8), üçüncü sıklıkta *Escherichia coli* (%6,6, ESBL %80) ve *Enterococcus faecium* (%6,6, VRE %20), dördüncü sıklıkta *Candida parapsilosis* (%5,3) olarak bulunmuştur. On yedi atakta (%22,4) uygun antibiyoterapi, 59 atakta (%77,6) uygun olmayan antibiyoterapi uygulanmıştır. Yirmi sekiz günlük mortalite uygun antibiyoterapi alan grupta 14 atakta (%82,4), uygun antibiyoterapi almayan grupta 49 atakta (%83,1) saptanmıştır (Tablo 1). Uygun antibiyoterapi alma ile 28 günlük mortalite Fisher kesin ki-kare testi ile karşılaştırıldığında anlamlı fark bulunmamıştır (p=1,000).

Sonuç: Kan dolaşımı enfeksiyonu gelişen hastalarda yapılan birçok çalışmada ilk 24 saatte uygun antibiyoterapi başlanmasının mortaliteyi

azaltmak için önemli bir uygulama olduğu saptanmıştır. Çalışmamızda uygun tedavi ile mortalite arasında anlamlı ilişki saptanmamıştır. Bu sonucun çalışmaya dahil edilen hastaların ileri yaş ve ek hastalıklara sahip olmaları, üreyen etkenlerin dirençli olması gibi faktörlerden kaynaklandığı düşünülmüştür.

Anahtar Kelimeler: Kan dolaşımı enfeksiyonu, uygun antibiyoterapi, 28 günlük mortalite

Tablo 1. Uygun antibiyoterapi alma ile 28 günlük mortalite arası ilişki			
	Uygun antibiyoterapi var	Uygun antibiyoterapi yok	Toplam
28 günlük mortalite var	14 %82,4	49 %83,1	63 %82,9
28 günlük mortalite yok	3 %17,6	10 %16,9	13 %17,1
Total	17 %100,0	59 %100,0	76 %100,0

[PS-130]

Visseral Adiposite İndeksinin COVID-19 Hastalığının Şiddeti Üzerine Etkisi - Kesitsel Bir Çalışmanın Sonuçları

Esmeray Mutlu Yılmaz¹, Emine Sehmen², Hatice Nilden Arslan³, Mustafa Suat Bolat⁴

¹Sağlık Bilimleri Üniversitesi, Samsun Eğitim ve Araştırma Hastanesi, Enfeksiyon Hastalıkları ve Klinik Mikrobiyoloji Kliniği, Samsun

²Samsun Gazi Devlet Hastanesi, Enfeksiyon Hastalıkları ve Klinik Mikrobiyoloji Kliniği, Samsun

³Ondokuz Mayıs Üniversitesi Tıp Fakültesi, Halk Sağlığı Anabilim Dalı, Samsun

⁴Samsun Medicana Hastanesi, Üroloji Kliniği, Samsun

Giriş: Obezite COVID-19'un şiddetini kötüleştiren, hospitalize hastalarda mortaliteyi artıran bir risk faktörü olarak tanımlanmıştır. Özellikle visseral yağlanma COVID-19 hastalarında yoğun bakım ünitesi (YBÜ) ve mekanik ventilasyon ihtiyacı ile anlamlı ilişkilidir. Tek başına obezitenin ve vücut kitle indeksinin (VKİ) visseral yağ doku göstermede çok etkili olmadığı deri altı yağ doku ve visseral yağ doku ayrımının önemli olduğu hatta kötü prognozdan visseral yağ dokunun sorumlu olduğu gösterilmiştir. Bu çalışmanın amacı adipoz doku oranını vücut kitle indeksine göre daha güvenilir predikte ettiği düşünülen visseral adipozite indeksi (VAİ) ile COVID-19 hastalığının klinik şiddeti arasındaki ilişkiyi ortaya çıkarmaktır.

Gereç ve Yöntem: COVID-19 tanısıyla hastaneye yatırılan 315 erişkin hastanın boy (cm), bel çevresi (cm) ve ağırlıkları (kg) ölçülmüş, beden kitle indeksleri ve VAİ değerleri kaydedilerek ortalama VAİ düzeyi ile COVID-19 kliniğinin şiddeti arasındaki ilişki araştırılmıştır.

Bulgular: Çalışmaya alınan hastaların 146'sı (%46,3) erkek olup medyan yaş 60 (48-74) idi. Kadınlarda medyan VAİ düzeyi erkeklerle oranla daha yüksek bulundu (6,1 vs. 4,0), ($p<0,001$). Hastanede yatış süresi cinsiyetler arasında benzer olup medyan süre 8 (6-14) gün idi ($p=0,406$). Radyolojik açıdan şiddetli tutulum olan hastalarda medyan VAİ, hafif tutulum gösterenlere göre daha yüksek olup (5,7 vs. 4,2, $p=0,003$), bu fark erkeklerde daha belirgindi (5,1 vs. 3,0, $p=0,007$). Medyan VAİ değerinin ortalama yatış süresi, yoğun bakım yatışı, invaziv mekanik ventilasyon gereksinimi, favipiravir ve prednizolon kullanım oranlarına etkisi cinsiyetler arasında

benzer bulunurken ($p>0,05$), tosilizumab kullanılan olguların medyan VAİ düzeyi, kullanılmayanlara göre yüksekti (7,5 vs. 5,2) ($p=0,042$). Lojistik regresyon analizine göre medyan VAİ değerinin her bir tam sayı artışı, radyolojik tutulum şiddetinde 1,1 (1,01-1,14) kat artış ile ilişkili bulundu ($p=0,011$). Alt analiz sonuçlarımız, yüksek medyan VAİ düzeyinin COVID-19 olgularında şiddetli radyolojik tutulumu erkek cinsiyette ön gördüğünü; mortalite, yoğun bakım gün sayısı ve mekanik ventilasyon ile ilişkili olmadığını gösterdi.

Sonuç: Visseral adipozite indeksi ile COVID-19 kliniği arasındaki ilişkinin ilk defa araştırıldığı bu çalışmada; VAİ ile COVID-19 kliniğinin şiddeti arasında bir korelasyonun bulunduğu ve bu korelasyonun erkek cinsiyette daha belirgin olduğu gösterilmiştir.

Anahtar Kelimeler: COVID-19, visseral adipozite indeksi, VAİ

[PS-131]

İmmünkompetan Erişkin Hastada Varicella Zoster Virüsüne Bağlı Pnömoni Olgusu

Yunus Emre Yalın, Handan Alay, Ayten Çalkan, Kemalettin Özden, Ayşe Albayrak, Fatma Kesmez Can

Atatürk Üniversitesi Tıp Fakültesi, Enfeksiyon Hastalıkları ve Klinik Mikrobiyoloji Anabilim Dalı, Erzurum

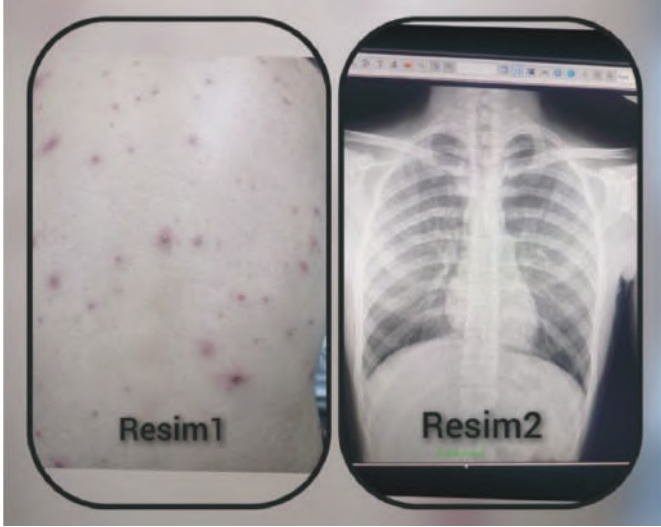Giriş: Varicella zoster virüsünün (VZV) etken olduğu suçiçeği hastalığı, çocukluk çağında genelde hafif seyretmekte, erişkin dönemde eşlik eden komplikasyonlar nedeniyle daha ciddi seyirli olabilmektedir. VZV pnömonisi erişkin dönemde sıklıkla gebelerde, immünoşüpresif ve sigara kullanan bireylerde görülmektedir. Deri döküntüleri ile başlayıp sonrasında akciğerde perihiler bölgede retüküler paternde tutulum veya nodüler/yamalı lezyonlar ile karşımıza çıkmaktadır. İmmünkompetan erişkin suçiçeği olgularının 1/400'i pnömoni ile komplike olmaktadır. Olguların %10-30 kadarı mortal seyretmektedir. Olgumuzda ateş, döküntü, öksürük ve dispne ile seyreden başlıklığı yeterli bireyde suçiçeği pnömonisi olgusu irdelenmiştir.

Olgu: Bilinen herhangi bir hastalığı olmayan 19 yaşındaki erkek hasta 4 gün önce başlayan oral mukoza dahil vücudunda yaygın vezikülopüstüler döküntüler ile acil servise başvurdu. Sigara kullanma öyküsü olmayan hastanın son iki gündür meydana gelen öksürük ve nefes darlığı şikayeti mevcuttu. Başvuru esnasında hastanın ateş: 39,5 °C, nabız: 95/dakika, tansiyon: 125/75, solunum sayısı: 26/dakika saturasyon: %94 idi. Fizik muayenede saçlı deri dahil olmak üzere tüm vücutta yer yer kurutlanmaya başlamış yaygın vezikülopüstüler döküntüler (Şekil 1) mevcuttu. Laboratuvarında beyaz küre: 8,590/µl, nötrofil: 6,500/µl, lenfosit: 1,780/µl, C-reaktif protein (CRP): 108 mg/l, anti-HIV testi negatif idi. Diğer biyokimyasal parametreler normal sınırlardaydı. Hastaya acil serviste akciğer grafisi çekildi. Akciğer grafide perihiler bölgede nodüler görünüm (Şekil 2) mevcut olan hasta göğüs hastalıklarına danışıldı. Ön planda viral pnömoni düşünülen hasta VZV pnömonisi ön tanısıyla izolasyon önlemleri alınarak servismize yatırıldı. Asiklovir 3x10 mg/kg/gün intravenöz olarak başlandı. Hastanın alınan VZV IgM testi pozitif olarak sonuçlandı. Üç gün sonra bakılan kontrol tetkiklerinde beyaz küre: 6,430/µl, nötrofil: 3,430/µl, lenfosit: 2,050/µl, CRP: 51 mg/l idi. Tedavisinin 10. gününde semptomları ve döküntüsü gerileyen hastanın kontrol tetkiklerinde enfektif parametreleri de normal sınırlara kadar gerilemişti. Parenteral tedavisi 14 güne tamamlanan hasta şifa ile taburcu edildi.

Sonuç: Döküntü, nefes darlığı, öksürük ve yüksek ateş ile başvuran suçiçeği hastalarında tıbbi bir acil olan VZV pnömonisinin ön planda düşünülüp

bu hastalara antiviral tedavinin erken dönemde başlanması hayati önem taşımaktadır. Olgumuzda erken dönem antiviral tedavi sayesinde yoğun bakım ihtiyacı olmayan hasta şifa ile taburcu edilmiştir.

Anahtar Kelimeler: Varicella zoster virüs, pnömoni, asiklovir



Şekil 1 ve 2.

[PS-132]

Bruselloz Tanısında Kan Kültürünün Önemi: Serolojik Testleri Negatif Sonuçlanan İki Olgu Sunumu

Fulya Ece Urkan, Hatice Esranur Kıratlı, Şua Sümer,
Nazlım Aktuğ Demir

Selçuk Üniversitesi Tıp Fakültesi, Enfeksiyon Hastalıkları ve Klinik Mikrobiyoloji
Anabilim Dalı, Konya

Giriş: Bruselloz, ülkemizde endemik olarak görülen zoonotik bir enfeksiyondur. Bruselloz tanısında en sık serolojik yöntemler kullanılsa da kültür tanıda altın standart yöntemdir. Bu yazıda bruselloz şüphesi ile tetkik edilirken seroloji testleri negatif gelen ancak kan kültüründe *Brucella* spp. üremesi olan iki hasta sunulmuştur.

Olgu 1: Altmış dokuz yaş erkek hasta 45 gündür olan ateş, kas ve bel ağrısı şikayetiyle polikliniğimize başvurdu. Öyküsünde gece terlemesi ve 6 kg kaybı olduğu, çiğ süt ve ürünlerini tükettiği ayrıca hayvancılıkla uğraştığı öğrenildi. Fizik muayenesinde vital bulguları stabildi. Sağ inguinalde 5x5 mm LAP dışında patolojik muayene bulgusu yoktu. Başvuru tetkiklerinde;

beyaz küre: 6,7K/Ül (%62 nötrofil), trombosit: 249K/ül, hemoglobin: 12 g/dl, kreatinin: 0,5 mg/dl, ALT: 64 U/l, AST: 50 U/l, CRP: 60,2 mg/l, ESR: 24, PCT: 0,1 ng/ml idi. Hasta ateş etiolojisi araştırılmak üzere yatırıldı. *Brusella* STA testi: 1/40, brusella coombs testi: 1/80 titrede negatif sonuçlandı. Ancak alınan kan kültüründe *Brusella* spp. üremesi oldu. Bel ağrısı nedeniyle çekilen lomber MR'de L3-L4 vertebralarda spondilodiskit ile uyumlu bulgu saptandı. Bunun üzerine *Brusella* spondilodiskiti düşünülerek doksisisiklin 2x100 mg po, rifampisin 1x600 mg po, streptomisin 1x1 gr im tedavi başlandı. Streptomisin 3 hafta sonra kesilerek tedavi süresi 4 aya tamamlandı.

Olgu 2: Otuz yedi yaşında kadın hasta, uzun süredir olan bel ağrısı ile başvurduğu beyin ve sinir cerrahisi kliniğinde lomber MR'de spondilodiskit saptanması üzerine tarafımıza yönlendirildi. Anamnezinde iki aydır bel ağrısı, ateş, gece terlemesi ve 17 kilo kaybı olduğu öğrenildi. Hayvancılıkla uğraş öyküsü mevcuttu. Fizik muayenesinde patolojik bulgu saptanmadı. Başvuru tetkiklerinde; beyaz küre: 6,6 K/Ül (%54 nötrofil), trombosit: 224 K/ül, hemoglobin: 12,6 g/dl, kreatinin=0,5 mg/dl, ALT: 20U/l, AST: 27 U/l, CRP: 165 mg/l, ESR: 33, PCT: 0,05 ng/ml bulundu. Spondilodiskit etiolojisi araştırılmak üzere yatırıldı. *Brusella* STA testi: 1/20, brusella coombs testi: 1/40 titrede sonuçlandı. Serolojik testler iki hafta sonra tekrarlandığında brusella STA testi: 1/40, brusella coombs: 1/80 titrede bulundu. Hastaya bakteriyel spondilodiskit ön tanısı ile siprofloksasin 2x400 mg iv ve vankomisin 2 gram yükleme 2x1 gram iv idame başlandı. Tedavinin 8. gününde yatışında alınan kan kültüründe *Brusella* spp. üredi. Tedavisi doksisisiklin 2x100 mg po, rifampisin 1x600 mg po, siprofloksasin 2x400 mg iv olarak revize edildi. Hastanın toplam tedavisi 4 aya tamamlandı.

Sonuç: Bruselloz tanısında serolojik yöntemlerin önemli bir yeri olsa da hastalığın erken dönemi ve *Brucella canis* enfeksiyonu gibi durumlarda yalancı negatiflikleri olabileceği akılda tutulmalıdır. Tedavi öncesi mutlaka kan kültürü alınması gerektiği unutulmamalıdır.

Anahtar Kelimeler: Bruselloz, kan kültürü, serolojik testler

Tablo 1. Olguların başvuru anı, taburculuk ve 3. ay kontrol laboratuvar değerleri						
		Olgu 1		Olgu 2		
	İlk başvuru	Taburculuk	3. ay kontrol	İlk başvuru	Taburculuk	3. ay kontrol
Beyaz küre (K/Ül)	6,7	7	5,03	6,6	8,9	6,02
% Ne	62	54	45,9	54	63,7	53
Hemoglobin	12	11,4	13,1	12,6	11,5	12,7
ESR (mm/saat)	24	26	2	33	61	4
CRP (mg/dl)	60,2	33	3,5	165	14	3
ALT (U/l)	64	37	13	20	19	10
AST (U/l)	50	31	14	27	20	17

[PS-133]

Pan-Rezistan *Klebsiella pneumoniae* Bakteriyemi Tedavisinde Meropenem Sürekli İnfüzyon ile Tedavi Başarısı: Bir Olgu Sunumu

Mehmet Dokumacı¹, Olca Buse Kenanoğlu², Ajda Güneş³

¹Ege Üniversitesi Eczacılık Fakültesi, Klinik Eczacılık Anabilim Dalı, İzmir

²Ege Üniversitesi Tıp Fakültesi, Enfeksiyon Hastalıkları ve Klinik Mikrobiyoloji Anabilim Dalı, İzmir

³Ege Üniversitesi Tıp Fakültesi, İç Hastalıkları Anabilim Dalı, Hematoloji Bilim Dalı, İzmir

Giriş: Karbapeneme dirençli patojenlerin dünya çapında artışı, bu enfeksiyonların klinik yönetimini daha zor hale getirmektedir. Kolistin, polimiksin B, tigesiklin ve aminoglikozidler bu enfeksiyonların tedavisinde kullanılmakta ancak bu antibiyotiklerin kullanımı genelde düşük etkinlik ve yüksek toksisite ile ilişkili olmaktadır. Bu enfeksiyonlara karşı iyi güvenlik profiline ve yüksek etkinliğe sahip yeni tedavi yaklaşımlarına ihtiyaç mevcuttur. Bu olgu sunumunda, tüm antibiyotiklere dirençli *Klebsiella pneumoniae* tedavisinde zamana bağımlı etki gösteren bir beta-laktam antibiyotiği olan meropenem sürekli infüzyonunun tedavideki yerinin sunulması amaçlanmıştır.

Olgu: Akut miyeloid lösemi nedeni ile takip edilen 31 yaş kadın hasta nötropenik ateş sebebi ile meropenem 3x1 gr (13. gün) almaktayken

ateş yüksekliği gelişti. Hastanın enfektif yakınması ve fizik muayenesinde enfeksiyöz odak saptanmadı. İdrar ve kan kültür testleri istendi ve tedavisine ampirik teikoplanin eklendi. Hastanın periferik ve kateter kan kültüründe *Klebsiella pneumoniae* üremesi saptandı ve antibiyogramında karbapenem, seftazidim avibaktam, TMP-SMX direnci mevcuttu. Fosfomisin ve polimiksin duyarlılığı ise çalışmamıştı. Hastaya polimiksin B antibiyoterapisi eklendi. Antibiyoterapinin 48 saati dolmasına rağmen ateş ve akut faz yanıtı alınamayan ve nötropenisi devam eden hastanın tedavisine TMP-SMX 3x5 mg/kg ve fosfomisin 3x4 gr eklendi. Doksan altı saat geçmesine rağmen kan kültüründe *Klebsiella pneumoniae* üremesi devam etti ve ateş yanıtı alınamadı. Takipte oksijen ihtiyacı gelişen hastanın tedavisine daha önce fungal pnömoni öyküsü de göz önünde bulundurularak amfoterisin B eklendi. Daha önce alınan kan kültürlerinde meropenem minimum inhibitör konsantrasyonu (MIC) R ($\geq 16,0$) sonuçlanan hastada, zamana bağımlı etki gösteren meropenem için yayınlanan Monte Carlo simülasyonlarına göre mevcut meropenem dozunda tedavi başarısının mümkün olmaması nedeniyle yeni kan kültürleri alınarak meropenem sürekli infüzyon protokolü (6 gr/24 saat) başlatıldı ve TMP-SMX kesildi. Takiplerinde oksijen ihtiyacı kalmayan hastada ateş ve klinik yanıt alındı. Hastanın laboratuvar tetkikleri, kültür sonuçları ve tedavisi tablo şeklinde sunulmuştur.

Sonuç: Antimikrobiyal direnç çaığında; beta-laktam grubunda yer alan meropenem zamana bağımlı etki göstermesi nedeniyle daha yüksek MIC değerlerine sahip dirençli bakterilerin tedavisinde geleneksel uygulanması yerine sürekli infüzyon uygulaması değerlendirilmelidir.

Anahtar Kelimeler: Antimikrobiyal direnç, meropenem, sürekli infüzyon

Tablo 1.					
Tarih	Ateş	CRP	Lökosit/Nötrofil	Kültür	Tedavi (Gün)
13 Eylül 2022	38,3°	51,72 mg/l	0,13/0,01 10 ³ /µl	Periferik kan kültürü CRE Kateter kan kültürü CRE	Meropenem 3x1 gr (13) Posakonazol 1x300 mg (21) Teikoplanin 2x400 mg (0)
16 Eylül 2022	38,8°	229,63 mg/l	0,12/0,01 10 ³ /µl		Meropenem 3x1 gr (16) Posakonazol 1x300 mg (24) Teikoplanin 2x400 mg (3) Polimiksin B 2x500.000 IU (0)
17 Eylül 2022	38,8°	290,35 mg/l	0,05/0 10 ³ /µl	Periferik kan kültürü CRE Kateter kan kültürü CRE	Meropenem 3x1 gr (17) Posakonazol 1x300 mg (25) Teikoplanin 2x400 mg (4) Polimiksin B 2x500.000 IU (1)
18 Eylül 2022	38,5°	318,49 mg/l	0,05/0 10 ³ /µl		Meropenem 3x1 gr (18) Posakonazol 1x300 mg (26) Teikoplanin 2x400 mg (5) Polimiksin B 2x500.000 IU (2) TMP-SMX 3x5 mg/kg (0) Fosfomisin 3x4 gr (0)
20 Eylül 2022	36,7°	352,18 mg/l	0,09/0 10 ³ /µl	Periferik kan kültürü: Üreme olmadı	Meropenem 3x1 gr (20-kesildi) Posakonazol 1x300 mg (28-kesildi) Teikoplanin 2x400 mg (7) Polimiksin B 2x500.000 IU (4) TMP-SMX 3x5 mg/kg (2-kesildi) Fosfomisin 3x4 gr (2) Meropenem 6 gr/gün (20-0) Amfoterisin B 3 mg/kg/gün (0)
25 Eylül 2022	38,5°	170,36 mg/l	0,98/0,6 10 ³ /µl	Periferik kan kültürü: Üreme olmadı	Meropenem 6 gr/gün (25-5) Teikoplanin 2x400 mg (12) Polimiksin B 2x500.000 IU (9) Fosfomisin 3x4 gr (7) Amfoterisin B 3 mg/kg/gün (5)
6 Ekim 2022	36,3°	55,65 mg/l	2,04/1,45 10 ³ /µl		Meropenem 6 gr/gün (36-16) Teikoplanin 2x400 mg (23) Polimiksin B 2x500.000 IU (20) Fosfomisin 3x4 gr (18-kesildi) Amfoterisin B 3 mg/kg/gün (16)
10 Ekim 2022	36,7°	48,03 mg/l	2,78/1,3 10 ³ /µl		Meropenem 6 gr/gün (40-20- kesildi) Teikoplanin 2x400 mg (27-kesildi) Polimiksin B 2x500.000 IU (24-kesildi) Amfoterisin B 3 mg/kg/gün (16)

[PS-134]

Santral Sinir Sistemi Tüberkülozu: Bir Üniversite Hastanesi Deneyimi

Ayşe Sağmak Tartar, Tufan Bozkurt, Türkkan Öztürk Kaygusuz,
Mehmet Ali Aşan, Ayhan Akbulut

Fırat Üniversitesi Tıp Fakültesi, Enfeksiyon Hastalıkları ve Klinik Mikrobiyoloji
Anabilim Dalı, Elazığ

Giriş: Tüberküloz (TB) dünyada ve ülkemizde önemli bir halk sağlığı sorunudur. Santral sinir sistemi tüberkülozu (SSSTB), tüm menenjit olgularının %13,9'unu ve tüm tüberküloz olgularının %3,8-4,5'ini oluşturmaktadır. Bu çalışmada merkezimizde SSSTB tanısı alan hastalarının demografik verileri, klinik, laboratuvar ve radyolojik özellikleri, tedavi ve prognozları incelenmiştir.

Gereç ve Yöntem: Çalışmaya Ocak 2013-Aralık 2022 yılları arasında Fırat Üniversitesi Hastanesi Enfeksiyon Hastalıkları Kliniği'nde takip edilen SSSTB tanısı almış 18 yaş üstü hastalar dahil edilmiştir. Hastane otomasyon sistemi, hasta dosyaları ve epikrizlerinden faydalanılarak hasta bilgilerine ulaşılmıştır.

Bulgular: SSSTB tanısı ile 10 hasta takip edildi. Bu hastaların 6'sı (%60) kadın, 4'ü (%40) erkekti. Hastaların yaş ortalaması 39,3±15,3 idi. Başvuruda hastaların %50'sinde (5) ateş, %60'ında (6) baş ağrısı, %30'unda (3) bilinç bulanıklığı, %60'ında (6) bulantı-kusma mevcuttu. Fizik muayenede %60 (6) hastada ense sertliği pozitif, hiçbir hastada kernig ve brudzensky belirtisi saptanmadı, %30 (3) hastada kraniyal sinir paralizisi mevcuttu (çift görme, görme bozukluğu ve çenede uyuşma, pitozis ve diplopi). Klinik olarak hastaların %30'u (3) Evre 1, %50'si (5) Evre 2, %20'si (2) Evre 3 idi. Dokuz (%90) hastaya LP yapıldı (Tablo 1). LP yapılan hastaların BOS makroskopik görüntüsü 7'de (%77) berrak, 2 (%22) hastada ise ksantokromikti. BOS da ARB 2 (%22) hastada pozitif, BOS'de TB PCR 3 (%33) hastada pozitif sonuçlandı. BOS tüberküloz kültürü 7 hastadan gönderildi ve hiçbirinde üreme olmadı. Dört hastanın PPD sonucuna ulaşıldı ve hepsinde anerjik ölçüldü. Quantiferon testi iki hastada çalışıldı, biri pozitif saptandı. Manyetik rezonans görüntüleme 2 hastada tüberküloz, bir hastada tüberküloz granülom, bir hastada ise multipl yer yer nekrotik özellik gösteren vazojenik ödemin eşlik ettiği tutulum bölgeleri saptandı. Hastaların ortalama tanı süresi 22,2 gün (min-maks: 7-37 gün) idi. Altı (%60) hasta steroid tedavisi aldı. Altı (%60) hasta isoniazid, rifampisin, pirazinamid, embutol, 4 hasta isoniazid, rifampisin, pirazinamid, streptomisin tedavisi aldı. Sekiz (%80) hasta sekelsiz, 1 (%10) sekel ile iyileşti, 1 (%10) hasta ise eks oldu.

Sonuç: Gerek non-spesifik semptom ve bulgular gerekse tanı testlerindeki değişken özgüllük - duyarlılık ve geç sonuçlanma gibi sorunlar nedeniyle SSSTB'sini teşhis etmek oldukça zordur. Tanıda yaşanan güçlükler nedeniyle sıklıkla tedavide gecikmeler yaşanmakta ve bu durum morbidite ve mortaliteyi artırmaktadır. SSSTB şüpheli olgularda klinik, laboratuvar ve radyolojik bulgular beraber değerlendirilmeli ve tedavi geciktirilmemelidir.

Anahtar Kelimeler: Tüberküloz menenjit, santral sinir sistemi tüberkülozu

Tablo 1. SSSTB'li hastaların kan ve beyin omurilik sıvısında bakılan çeşitli laboratuvar değerleri

	Ortalama	Minimum	Maksimum
Lökosit (mm ³)	8,590±3,11	4,100	13,100
Nötrofil (%)	68,89±13,42	43	88
Lenfosit (%)	20,1±10,1	5,6	39,1
Eritrosit sedimentasyon hızı (mm/h)	29,4±29,3	5	91
C reaktif protein (mg/l)	5,3±3,6	1	13,8
Prokalsitonin (ng/ml)	0,09±0,03	0,05	0,12
BOS direkt mikroskopi hücre sayısı	440±407	50	1,250
BOS glukoz (mg/dl)	40	12	69
BOS glukoz/ kan glukoz	0,3	0,13	0,48
BOS protein (mg/dl)	375±778	70	2,448
BOS klor (mEq/l)	122±10,2	105	143

[PS-135]

Doğrudan Etkili Oral Antiviraller ile Tedavi Edilen Kronik Hepatit C Hastalarının Değerlendirilmesi

Gülşen İskender, Duygu Mert, Süleyman Kılınç, Mustafa Ertek

Sağlık Bilimleri Üniversitesi, Dr. Abdurrahman Yurtaslan Ankara Onkoloji
Eğitim ve Araştırma Hastanesi, Enfeksiyon Hastalıkları ve Klinik Mikrobiyoloji
Kliniği, Ankara

Giriş: HCV enfeksiyonu kronik karaciğer hastalığının önemli bir nedenidir. Türkiye HCV enfeksiyonu açısından düşük endemik bölge olmasına rağmen bu enfeksiyon ülkemizde karaciğer transplantasyonunun ikinci en sık nedenidir. HCV'ye karşı henüz etkin bir aşı geliştirilememiştir, dolayısıyla bu enfeksiyonun kontrol altına alınması ancak enfekte bireylerin saptanması ve tedavisi ile mümkün olmaktadır. Son yıllarda kullanılan doğrudan etkili antiviraller (DEA) bu hastaların tedavisinde önemli gelişmelere neden olmuştur. Burada DEA ile tedavi edilen kronik HCV hastaları değerlendirilmiştir.

Gereç ve Yöntem: Kliniğimize bağlı hepatit polikliniğinde 2017-2023 yılları arasında kronik HCV tanısıyla DEA tedavisi uygulanan hastalar, demografik bilgiler, risk faktörleri, HCV-RNA seviyesi ve genotipi, kraciğer biyopsi sonuçları, antiviral tedavi türü ve tedaviye yanıt açısından retrospektif olarak değerlendirildi.

Bulgular: Değerlendirmeye 32 hasta alındı. Hastaların 17'si (%53,12) erkek, yaş ortalaması 53,78±19,29 yaş idi. Eşlik eden komorbiditeler Tablo 1'de verilmiştir. Hastaların 9'unda (%28,12) iv madde bağımlılığı mevcuttu. HCV-RNA seviyeleri ortalama 6 log₁₀ IU/ml±1 log₁₀ idi. Genotip tayini 30 hastada yapıldı, genotip 1b, 16 (%53,33) hastada tespit edildi. Karaciğer biyopsi 14 hastada yapılabildi; histolojik aktivite indeksi ortalama 9,8±4,89 bulundu. Fibrozis seviyesi; F1-2: 9 (%64,28), F ≥3: 5 (%35,72) hastada saptandı. Laboratuvar verileri Tablo 1'de verilmiştir. Kullanılan DEA rejimleri; glecaprevir+pibrentasvir: 14, ombitasvir+paritaprevir+ritonavir+ dasabuvir (PROD)+ribavirin=11, PROD: 4, sofosbuvir+ribavirin=2, sofosbuvir+velpatasvir+voksilaprevir: 1 hastada kullanıldı [hastaların yaklaşık yarısında (15 hasta) pangenetipik tedavi uygulandı]. Bir hasta dış merkezde PROD kullanımından 5 yıl sonra nüks olarak takibimize girdi, tekrar tedavide glecaprevir+pibrentasvir 16 haftalık planı ile başlandı. Bu hastada tedavi 1. ayında HCV-RNA negatifleşti, takip ve tedavisi devam etmektedir. Tedavi sonu virolojik yanıt 27 hastada bakılabildi hepsi yanıtlıydı. SVR12: 15 hastada bakılabildi ki hepsi yanıtlıydı. Tedaviden 1 yıl

sonra HCV-RNA 13 hastada bakılabildi hepsi negatif saptandı. ALT yüksekliği olanlarda tedavi sonu normalizasyon sağlandı.

Sonuç: Araştırmalar ülkemizde HCV genotip 1b'in baskın olduğunu göstermektedir. Hastalarımızda genotip 1b ön planda saptanmasıyla birlikte genotip çeşitlilik gözlemlendi ve iv madde kullanan grupta genotip 3a ve 1a ön planda saptandı. DEA'lar ile SVR geliştiğinde uzun süreli HCV-RNA negatiflik şansı %97-100 oranında bildirilmekte ve bu kür olarak kabul edilmektedir. Hastalarımızın tedavisinde genotip bazlı ve pangenetipik tedavi yaklaşık aynı oranda uygulandı ve SVR iki grupta benzer bulundu (%100). Sonuç olarak kronik HCV hastalarının etkin ilaçlarla tedavi edilmesi karaciğer hasarının ilerlemesini engellediği gibi özellikle iv madde kullananlar gibi risk gruplarında hastalığın yayılmasının önüne geçecektir.

Anahtar Kelimeler: Doğrudan etkili oral antiviraller, HCV genotip, hepatit C

[PS-136]

Ağır Diyabetik Ayak Enfeksiyonları: Kırk Üç Olgunun Mikrobiyolojik Değerlendirilmesi

Deniz Yüce Yıldırım, Ali Ilgın Olut, Mehmet Ceylan, Hacer Deniz Özkaya, Güneş Şenol

Bakırçay Üniversitesi Çiğli Eğitim ve Araştırma Hastanesi, Enfeksiyon Hastalıkları ve Klinik Mikrobiyoloji Kliniği, İzmir

Giriş: Diyabet hastalarında mortalite ve morbiditenin önemli bir kısmından diyabetik ayak enfeksiyonları (DEA) sorumludur. Orta derece enfeksiyonlarda %20 ve ağır enfeksiyonlarda %50-60 oranında enfeksiyonun derinleşerek osteomyelite yol açtığı ve bunun sonucunda amputasyon oranlarının önemli ölçüde arttığı gösterilmiştir. Çalışmada kliniğimizde takip edilip diyabetik ayak konseyimizde değerlendirilmiş PEDIS3 ve 4 DAE hastaları dahil edilmiş, mikrobiyolojik ve laboratuvar bulguları ile amputasyon uygulanması açısından değerlendirilmiştir.

Gereç ve Yöntem: Çalışmaya 01.01.2022 ile 01.03.2023 tarihleri arasında kliniğimizde takip edilen, yaş ortalaması 57 olan (24-84) 30 erkek (%70) toplam 43 DAE hastası alındı. Kriter olarak hastaların PEDIS derecelendirme yöntemine göre (perfüzyon=doku beslenmesi, ekstent=yaranın yaygınlık ve büyüklüğü, depth=yaranın derinliği, infection=enfeksiyon varlığı, sensation=duyu kaybı) evre 3 ve 4 olması ve diyabetik ayak konseyince değerlendirilip debridman ile derin doku kültürü alınmış olması kabul edildi.

Bulgular: Hastaların 38'i tip 2, 5'i tip 1 DM idi. İlk başvurudaki laboratuvar bulguları incelendiğinde; beyaz küre ortalama değeri 13.200 mm³/l (7,200-28,400), sedimantasyon ortalama değeri 89 mm/h (22-160), CRP ortalama değeri 123 pg/ml (6-402) olarak saptandı. Hastaların tamamında diyabetik ayak konseyinde yara debridmanı uygulandı. Hali hazırda amputasyon geçirmiş 20 hastaya ek olarak 2'si diz altı olmak üzere 8 hastaya daha amputasyon önerildi ve böylelikle hastaların önemli bir bölümünün amputasyon geçirmiş veya ihtiyacı olduğu belirlendi (%65). Yara ve kan kültüründe panrezistan *Klebsiella pneumoniae* üremesi olan ve amputasyon kararı çıkan bir hasta sepsis nedeni ile eks oldu. Doku kültüründe, 43 hastadan 53 üreme saptandı ve etkenlerin 33'ünü Gram-olumsuz bakteriler (%62) oluşturuyordu. En sık izole edilen etkenler *Staphylococcus aureus*, *Proteus* spp., *E. coli*, *Enterococcus* spp., *Pseudomonas aeruginosae*, *Klebsiella* spp. ve *Citrobacter freundii* olarak bulundu. Verilerimiz tabloda özetlendi.

Sonuç: Benzer çalışmalardan farklı olarak hastalarımız PEDIS 3 ve 4 sınıfındaki ağır ülsere lezyonlarla karakterize DAE olgularından oluşturulmuş ve derin doku kültüründeki üremeler değerlendirilmiştir. Hastaların yaş ortalamasının yüksek olması, Gram-olumsuz etkenlerin belirgin çoğunluğu teşkil etmesi ve %65'inin amputasyon uygulanmış veya uygulanması gereken olgular olması dikkati çekmektedir. DAE hastalarında multidisipliner yaklaşım ile amputasyon ve mortalite oranının belirgin olarak düştüğü, iyileşme oranının arttığı, tedavi maliyetini ve süresinin kısaldığını gösteren çok sayıda çalışma mevcuttur. Verilerimize dayanarak DAE'ya multidisipliner yaklaşımın önemi ve en azından tüm 3. basamak merkezlerde diyabetik ayak konseylerinin bulunması gerektiği vurgulanmıştır.

Anahtar Kelimeler: Diyabetik ayak enfeksiyonu, diyabetik ayak konseyi, PEDIS3-4

Tablo 1. DEA tedavisi alan kronik HCV hastalarının özellikleri	
Cinsiyet	
Kadın	15 (%46,88)
Erkek	17 (%53,12)
Toplam	32 (%100)
Yaş ortalaması	53,78±19,29
Komorbidite	
Hipertansiyon	6 (%18,75)
Diyabet	5 (%15,62)
KOAH	2 (%6,25)
KAH	2 (%6,25)
HCV-RNA ortalama	6 log 10 IU/ml±1 log 10
HCV genotip	
1a	4 (%13,33)
1b	16 (%53,33)
2	3 (%10)
3a	4 (%13,33)
4	3 (%10)
Toplam	30 (%100)
İV madde bağımlılığı	9 (%28,12)
Genotip (7 hastada bakıldı)	
3a	3
1a	2
2b	1
4a	1
Karaciğer biyopsi	
HAI (ortalama)	9,8±4,89
Fibrozis	
F1-2	9 (%64,28)
F ≥3	5 (%35,72)
Toplam	14 (%100)
Laboratuvar	
Plt <150x103	1 (%3,12)
ALT ≥ NÜSx2	9 (%28,12)
T.Bil >1,2 mg/dl	3 (%9,3)
INR >1,2	4 (%12,5)
Tedavi sonu virolojik yanıt	27/27 (%100)
SVR12	15/15 (%100)
Tedavi sonrası 1. yıl HCV-RNA negatifliği	13/13 (%100)

Tablo 1. Diyabetik ayak yaralarında debridman ile alınan derin doku kültürü sonuçları		
Üreyen mikroorganizma	Dağılımı (n=53)	Yüzde (%)
<i>Staphylococcus aureus</i>	11 (4 MRSA)	21
<i>Proteus spp.</i>	8 (2 ESBL)	15
<i>E. coli</i>	7 (4 ESBL)	13
<i>Enterococcus spp.</i>	6	11
<i>Klebsiella spp.</i>	5 (4 ESBL, 1 MDR)	9
<i>Pseudomonas aeruginosa</i>	5 (3 ESBL)	9
<i>Citrobacter freundii</i>	4 (2 ESBL)	8
Diğer gram (-)	4 (1 MDR)	8
Diğer gram (+)	3	6

[PS-137]

Hematolojik Maligniteli İmmünoşüpresif Hastada Trichosporon Asahii Fungemisi

Ayten Çalkan¹, Abdulhamit Ayyıldız¹, Kemalettin Özden¹, Fuat Erdem², Muhammet Hamidullah Uyanık³, Ayşe Albayrak¹

¹Atatürk Üniversitesi Tıp Fakültesi, Enfeksiyon Hastalıkları ve Klinik Mikrobiyoloji Anabilim Dalı, Erzurum

²Atatürk Üniversitesi Tıp Fakültesi, İç Hastalıkları Anabilim Dalı, Erzurum

³Atatürk Üniversitesi Tıp Fakültesi, Mikrobiyoloji Anabilim Dalı, Erzurum

Giriş: Trichosporon türlerinin birçoğu doğada yaygın olarak bulunmakla birlikte; insanda normal flora üyesi olarak da yer alabilir. Genellikle yüzeysel deri enfeksiyonlarına neden olurken; hematolojik maligniteli, organ veya kemik iliği transplantasyonu (KİT) yapılmış olan immünoşüpresif hastalarda nadir bir invaziv fungal enfeksiyon etkeni olarak da karşılaşılmaktadır. İnvaziv Trichosporon enfeksiyonları içinde en sık karşımıza çıkan tür ise Trichosporon asahii'dir (T. asahii). Olgumuzda hematolojik malignitesi olan hastada T. asahii fungemisine dikkat çekmeyi amaçladık.

Olgu: Akut lenfositik lösemi (ALL) tanısı olan ve kemoterapi protokolü uygulanması amacıyla hematoloji servisinde hospitalize edilen 20 yaşında kadın hasta yatışının 24. gününde ateş nedeniyle tarafımıza konsülte edildi. Hastaya yaklaşık altı ay önce KİT yapıldığı öğrenildi. Hasta en son 2 hafta önce fludarabin, cytarabin, idarubisin rejimi almıştı. Hastanın öksürük ve karın ağrısı dışında şikayeti yoktu. İki gündür 39 dereceyi bulan ateşleri mevcuttu. Çekilen toraks ve batin tomografisinde yeni patolojik görünüm yoktu. Laboratuvarında beyaz küre: 90/µl, nötrofil: %0, platelet: 20,000/µl, C-reaktif protein (CRP): 378 mg/l, prokalsitonin: 100 ng/ml, galaktomannan: 0,13 olarak saptandı. Diğer biyokimyasal tetkikleri normal sınırlardaydı. Hastadan ateşi olduğu esnada iki set kan kültürü alınmış ancak sonuçlanmamıştı. Hasta yaklaşık iki haftadır derin nötropeni olarak takip edilmekteydi. Meropenem 3x1 g intravenöz (IV) ve mikafungin 1x100 mg IV tedavilerini alan hastaya tarafımızca ampirik olarak polimiksin E 1x300 mg yükleme 2x150 mg IV idame tedavisi eklendi. Ateşi düşmeyen hastada antibakteriyel yaklaşımın yeterli olduğu düşünülerek antifungal tedavide değişikliğe gidildi ve mikafungin kesilerek vorikonazol 2x6 mg/kg yükleme 2x4 mg/kg idame IV tedavisi başlandı. Hasta iki gün sonra tekrar değerlendirildi. Ateşleri 38 derecenin altına düşme eğilimine giren hastada CRP: 266 mg/l ve prokalsitonin: 19 ng/ml'ye geriledi. Hastanın iki kan kültüründe T. asahii üremesi olduğu görüldü. Ateşleri subfebril olarak seyreden ve laboratuvar parametreleri regrese olan hastanın mevcut tedavisine devam edildi. Tedavinin beşinci gününden itibaren ateşi olmayan

hastanın enfektif parametreleri tamamen normale döndü. Alınan kontrol kan kültürlerinde üreme olmadı. Nötropeniden çıkan hasta şifa ile taburcu edildi.

Sonuç: Trichosporon türleri nadir görülen; ancak immünoşüpresif hastalarda hayatı tehdit eden enfeksiyonlara neden olan ve bu nedenle akılda tutulması gereken, prognozu kötü fungal etkenlerdir. Triazol grubu antifungal ilaçlar Trichosporon enfeksiyonlarının tedavisinde en çok önerilen ilaçlardır. Olgumuzda T. asahii fungemisi olan hasta vorikonazol monoterapisi ile başarılı bir şekilde tedavi edilmiştir.

Anahtar Kelimeler: Trichosporon asahii, immünoşüpresif, vorikonazol

[PS-139]

Pandemi Döneminde Gözden Kaçabilen Bir Enfeksiyon Acili: Efektif Endokardit

Esra Kaya Kılıç, Özlem Öztekin, Salih Cesur,

Çiğdem Ataman Hatipoğlu, Şerife Altun Demircan,

Fatma Şebnem Erdiç, Günay Tuncer Ertem, Sami Kınıklı

Sağlık Bilimleri Üniversitesi, Ankara Eğitim ve Araştırma Hastanesi, Enfeksiyon Hastalıkları ve Klinik Mikrobiyoloji Kliniği, Ankara

Giriş: Enfektif endokarditler, enfeksiyon hastalıkları acillerinden olup, tedavi edilmediği takdirde komplikasyonlar gelişebilir, mortal seyredebilir. Bu yazıda, kliniğimizde COVID-19 pandemisi döneminde yatarak tedavi ettiğimiz enfektif endokardit olgularını retrospektif olarak irdelemeyi amaçladık.

Gereç ve Yöntem: Çalışmaya Ankara Eğitim ve Araştırma Hastanesi, Enfeksiyon Hastalıkları ve Klinik Mikrobiyoloji Kliniği'nde enfektif endokardit tanısıyla yatarak izlenen 16 hasta dahil edildi. Tanı amacıyla hastalardan ardışık kan kültürleri alındı, Ekokardiyografi (EKO) ve/veya transözofageal EKO (TEE) incelemeleri yapıldı. Hastaların tanısı Modifiye Duke kriterlerine göre konuldu.

Bulgular: Çalışmaya dahil edilen enfektif endokardit tanısı konulan 16 hastanın 9'u (%56) erkek, 7'si (%44) kadındı. Hastaların yaş aralığı 47-80 arasında, ortalama 62,3 yıl idi. Hastaların %81'i doğal kapak endokarditi, %19'u yapay kapak endokarditi idi. Semptomların başlangıcından endokardit tanısı konulana kadar geçen süre ortalama 3-51 gün (ortalama 17,9 gün), ortalama yatış süresi 1-204 gün (ortalama 50 gün) idi. Hastaların 13'ünde EKO'da lezyon saptandı, 2 hastada EKO'da bulgu yok iken TEE'de vegetasyon görüldü, 1 hastada ise sadece TEE'de lezyon saptandı. Tüm hastaların 10'unda mitral, 4'ünde triküspit, 2'sinde aort kapak tutulumu mevcuttu. Laboratuvar incelemesinde; lökosit ortalama 13,300/mm³, sedimantasyon hızı ortalama 48,4 mm/saat, C-reaktif protein ortalama 141,2 mg/l, prokalsitonin ortalama 6,2 µg/ml idi. Kan kültüründe üreyen etkenler; 5 hastada metisiline duyarlı *Staphylococcus aureus*, 5 hastada metisiline dirençli *Staphylococcus epidermidis*, 3 hastada metisilin duyarlı *Staphylococcus epidermidis*, 2 hastada *Acinetobacter baumannii*, birer hastada metisiline dirençli *Staphylococcus aureus*, *Candida spp.*, ampisiline duyarlı enterokok ve ampisiline dirençli enterokok üredi. Beş hastada birden fazla etken üremesi mevcuttu, 3 hastada ise kan kültüründe üreme olmadı. Üç hastada komplikasyon olarak septik emboliye bağlı serebrovasküler hastalık gelişti, 6 (%37,5) hastada operasyon (kapak replasmanı) uygulandı. Enfektif endokardit hastalarının 5'inde (%31,3) mortalite gelişti.

Sonuç: Sunduğumuz çalışma, enfektif endokardit olgularının mortal seyredebilmesi nedeniyle bu hasta grubunda erken tanı, tedavi ve profilaksinin önemini ortaya koymuştur. Sonuç olarak, COVID-19 pandemisinde yüksek ateş yakınması ile başvuran veya nedeni belirlenemeyen ateş nedeniyle

irdelenen olgularda enfektif endokarditin de ayırıcı tanıda akılda tutulması uygun bir yaklaşım olacaktır.

Anahtar Kelimeler: Pandemi, enfektif endokardit, tani

[PS-140]

Gazlı Gangren ile Başvuran Diyabetik Ayak Enfeksiyonu Olgusu

Fatma Betül Kılıç, Emine Parlak

Atatürk Üniversitesi Tıp Fakültesi, Enfeksiyon Hastalıkları ve Klinik Mikrobiyoloji Anabilim Dalı, Erzurum

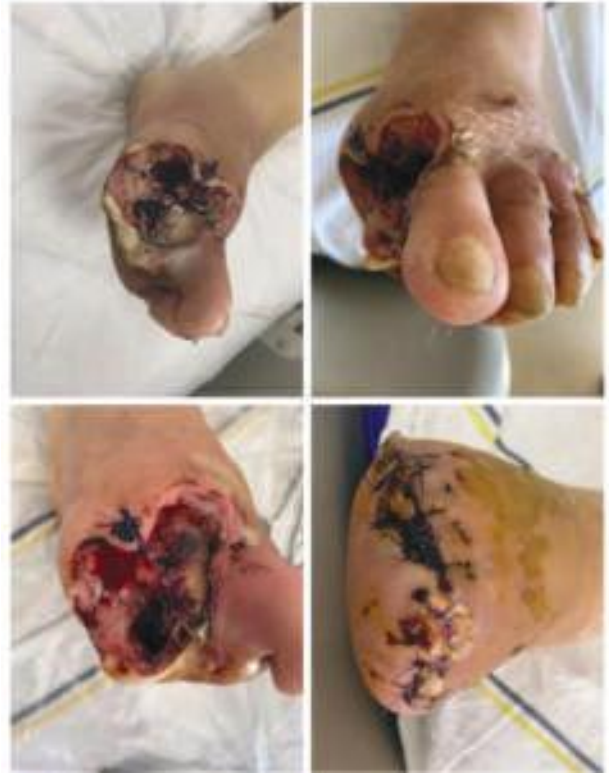Giriş: Diyabetik ayak enfeksiyonlarının (DAE) gelişimi için önemli risk faktörleri arasında nöropati, periferik vasküler hastalık ve zayıf glikemik kontrol yer almaktadır. DAE önemli morbidite ve mortalite nedenidir. Olgumuzda diyabetik ayak enfeksiyonu açısından birçok risk faktörünü aynı anda bulandıran hastanın amputasyon, debridman sürecinden; pansuman, antibiyoterapi ve glikemik kontrolüne kadar olan yönetim sürecini değerlendirmeyi amaçladık.

Olgu: Kırk beş gündür sol ayak tabanında diyabetik ülseri olan hasta ayak üst kısmından irinli, kötü kokulu akıntısı olması nedeniyle gangren ön tanısı ile yatırıldı. Özgeçmişinde diyabet, hipertansiyon ve hiperkolesterolemi tanıları vardı. Yara yerinden gönderilen gram yaymada gazlı gangren şüpheli basil görüldü. Laboratuvar bulguları beyaz küre: 20,700/µl (nötrofil: %86), CRP: 279 mg/l, kreatinin=0,6 mg/dl, albümin=2,6 mg/dl, hemoglobin A1c: %12,1 idi. Hastaya kristalize penisilin G, metronidazol, antibiyoterapi başlandı. Acil operasyon gerekliliği nedeniyle Ortopedi kliniğine konsülte edildi. Yatışının ikinci gününde amputasyon ve debridman yapıldı. Nekroze ayağında Doppler ultrasonografide sol arteria tibialis posteriora monofazik akım tespit edilmesi üzerine derin ven trombozu açısından heparin başlandı. Ayağında uyuşmalar, karıncalanmalar tarifleyen hastaya çekilen elektromyografide polinöropati tespit edildi. Pregabalin başlandı. Kontrastlı manyetik rezonans görüntülemesinde osteomyelit tespit edilmedi. Amputasyon bölgesinde mikroapseler ve yumuşak doku enfeksiyonu ile uyumlu görünüm tespit edildi. Hemoglobini, albümini düşük olan ve kan şekeri yüksek seyreden hasta dahiliye kliniğine konsülte edildi. Albümin replasmanı yapıldı, insülin doz ayarı yapıldı. Takiplerinde kan şekeri regülasyonu sağlandı. Amputasyon sonrası beş gün boyunca oksijenli su ile yara yeri pansumanları yapıldı. Operasyon yerinde nekroze dokular oluşan hasta ortopedi kliniğince yeniden debride edildi. Sütürasyon sonrası günlük pansumanlarına devam edildi. Debrimandan bir hafta sonra

enfektif parametreleri yükselen, ateşleri olan ve yara yerinde kızarıklık, ısı artışı olan hastanın antibiyoterapisi meropenem, metronidazol, linezolid şeklinde genişletildi. Yara yerinde krepitasyon alınan hastada yüzeysel ultrason ile 5 cm boyutunda apse tespit edildi. Ortopedi kliniğince girişimsel işlem yapılmadı. Operasyon yerindeki süturlar alındı. Yatışının birinci ayında laboratuvar bulguları normal olan taburcu edildi.

Sonuç: DAE'de multidisipliner çalışılmalıdır. DAE'nin yönetimi, dikkatli yara yönetimi, iyi beslenme, uygun antimikrobiyal tedavi, glikemik kontrol, sıvı ve elektrolit dengesi gerektirir. Diyabetik ayak yaraları basit ülserden, gazlı gangrene kadar geniş yelpazede karşımıza çıkabilmektedir. Şiddetli enfeksiyonlar acil cerrahi konsültasyon, antimikrobiyal uygulama, tıbbi stabilizasyon için hastaneye yatışı gerektirse de; çoğu hafif enfeksiyonlar ayaktan tedavi edilebilir.

Anahtar Kelimeler: Diyabetik ayak, debrimant, gazlı gangren



Resim 1. Diyabetik ayak yarası. Resimde diyabetik ayak yarasının gazlı gangren ile yatıştan taburculuğa kadar iyileşme süreci görülmektedir

[PS-146]

HIV Enfekte Olgularda Lenfadenopatilerin Değerlendirilmesi

Naile Aybike Şahin, Nagehan Didem Sarı, Ayşe İnci

Sağlık Bilimleri Üniversitesi, İstanbul Eğitim Araştırma Hastanesi, Enfeksiyon Hastalıkları ve Klinik Mikrobiyoloji Kliniği, İstanbul

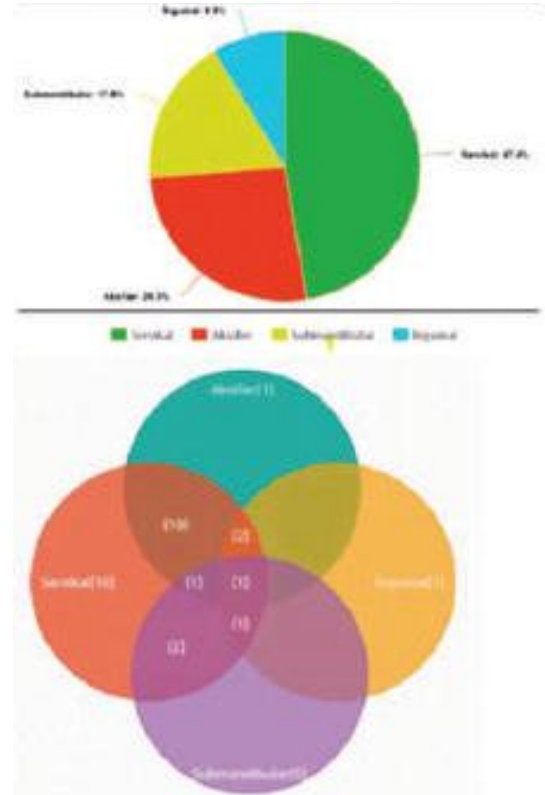
Giriş: Lenfadenopati pek çok hastalığın ilk bulgusu olabilir. İnsan immün yetmezlik virüsü (HIV) enfekte hastalarda lenfadenopatilerin değerlendirilmesi, etiyojisi ve tiplendirilmesi tedavi planının oluşturulmasında önem taşır. Bu çalışmada amacımız yeni tanı alan HIV enfekte olgularda lenfadenopati görülme sıklığı, bu lenfadenopatilerin lokalizasyonlarına göre dağılımının değerlendirilmesidir.

Gereç ve Yöntem: Bu çalışmaya Sağlık Bilimleri Üniversitesi, İstanbul Eğitim Araştırma Hastanesi, Enfeksiyon Hastalıkları ve Klinik Mikrobiyoloji Kliniği Polikliniği'ne 01.09.2022-01.03.2023 tarihleri arasında başvuran, yeni tanı almış HIV enfekte 67 hasta dahil edildi. Fizik muayenesinde lenfadenopati tespit edilen ve ultrason incelemesi yapılmış olan olguların retrospektif olarak bilgisayar kayıtları incelendi. Olguların yaş, cinsiyet ve ultrasonografik inceleme raporları temel alınarak incelenen lenfadenopatilerin lokalizasyonu ve lezyonların raporları değerlendirildi.

Bulgular: Çalışmaya dahil edilen 67 olgunun, 36'sında (%53,7) lenfadenopati tespit edildi. Olguların 60'ının (%89,5) erkek, yaş ortalamasının erkeklerde 40,4, kadınlarda 36,8, tüm olgularda 40,1 olduğu belirlenmiştir. Çalışmaya alınan olguların yüzeysel ultrason sonuçları değerlendirildiğinde; 27 olguda servikal lenfadenopati, 15 olguda aksiller lenfadenopati, 10 olguda submandibular lenfadenopati, 5 olguda inguinal lenfadenopati görülürken, bazı olgularda birden fazla lokalizasyonda lenfadenopati olduğu belirlenmiştir ve Grafik 1 ve 2'de gösterilmiştir. Ultrason bulguları değerlendirildiğinde servikal lenfadenopatisi olan 27 olguda lezyonlarından %11,1'i, aksiller lenfadenopatisi olan 15 olguda lezyonlarından %13,3'ü, submandibular lenfadenopatisi olan 10 olgudan %30'u US raporlarında malign şüpheli olarak raporlandığı görüldü (Tablo 1).

Sonuç: Sonuç olarak, yeni tanı alan HIV enfekte olgularda fizik muayene aşamasında lenf nodu muayenesinin yapılması, özellikle servikal, submandibular, aksiller lenf nodlarının dikkatli incelenmesi klinik önem taşır. Lenfadenopati tespiti veya şüpheli lezyonlara ultrasonografi yapılması hastanın takip ve tedavi planının oluşturulmasına katkı sağlayabileceğini düşünmekteyiz.

Anahtar Kelimeler: Lenfadenopati, HIV



Grafik 1. Olgulardaki lenfadenopatilerin lokalizasyona göre dağılımı

Grafik 2. Birden fazla lokalizasyonda lenfadenopati görülen hastaların lenfadenopati dağılımı

	Servikal	Aksiller	Submandibular	İnguinal
Toplam incelenen lap	27	15	10	5
Malign şüpheli raporlanan lezyon yüzde (%)	%11,1	%13,3	%10	-
Malign şüpheli raporlanan lezyon sayısı	3	2	3	-

US: Ultrasonografi

[PS-147]

Serebellar Sendromu Taklit Eden Tüberküloz Menenjit Olgusu

Kübra Gögebakan, Emine Parlak

Atatürk Üniversitesi Tıp Fakültesi, Enfeksiyon Hastalıkları ve Klinik Mikrobiyoloji Anabilim Dalı, Erzurum

Giriş: Baş ağrısı, uzun dönem devam eden ateş yüksekliği ve nörolojik semptomlarda tüberküloz menenjit (TBM) akla gelmelidir. TBM akciğer dışı tüberküloz formları içinde en ağır olanıdır. Erken tanı ve tedavi ile nörolojik sekeller ve mortalite azaltılabilir. Klinik ve laboratuvar bulgularının oldukça değişken olması tanıyı zorlaştırmaktadır.

Olgu: Hipotiroidi dışında kronik hastalığı olmayan 46 yaşında kadın hasta; 2 aydır olan baş ağrısı şikayetine son birkaç haftada yiyeceklerle ilişkili olmayan bulantı, kusma, baş dönmesi, yürüyememe, konuşmada yavaşlama şikayetleri eklenmesi üzerine nöroloji bölümüne başvurmuştur. Ataksik yürüme ve derin tendon reflekslerinde azalma bulgularının olması, alt ekstremitelerde kas gücünün 4/5 saptanmasının üzerine nöroloji servisine yatırılmış. Hastaya yapılan lomber ponksiyon (LP) işlemi ile alınan beyin omurilik sıvısı (BOS) direkt bakısında 10 lenfosit, 3 polimorfonükleer lökosit görüldü. Eş zamanlı kan glukozu 117 mg/dl olan hastada BOS glukozu 56 mg/dl, proteini 96 mg/dl, Na 144 mmol/l olarak sonuçlanması üzerine menenjit ön tanısıyla hasta servisimize devralındı. Seftriakson, asiklovir ve deksametazon tedavileri başlandı. Hastanın kronik menenjit açısından brusella, Lyme, sifiliz, insan immün yetmezlik virüsü, toksoplazma ile ilgili tetkikleri istendi. Kandan ve BOS'dan gönderilen tüm mikrobiyolojik test sonuçları negatif geldi. PPD testi 0 mm ölçüldü. Tedavinin 14. gününde alınan BOS direkt bakısında 5 lenfosit görüldü, proteini 76 mg/dl, glukoz 78 mg/dl, eş zamanlı parmak ucu kan glukozu 132 mg/dl olarak sonuçlandı. Beyin MR'da serebral plaklar, serebellumda lineer hiperintensite alanları görüldü. Hastanın santral sinir sistemi enfeksiyonuna yönelik tedaviye rağmen ataksik yürüyüşünün sürmesi, konuşma aciciliğinin bozuk olması, kas gücü kaybının devam etmesi; BOS sonucuna göre laboratuvar yanıt vermemesi ve MR'da görülen lezyonları için hasta nörolojiye danışıldı. Nöroloji tarafından yapılan konsey sonucunda serebellar sendrom ön tanısıyla pulse steroid tedavisi planlandı. Hastanın kontrol için yapılan ikinci LP işleminde gönderilen BOS kültüründe *M. tuberculosis* üremesi üzerine hastaya TBM tanısı konuldu. Dörtlü tüberküloz tedavisine ek olarak deksametazon tedavisi başlanan hastanın yürütmesinde ve konuşma aciciliğinde iyileşme olduğu görüldü. Steroid tedavisinin 6 haftaya, tüberküloz tedavisinin 1 yıla tamamlanması planlanarak taburcu edildi.

Sonuç: TBM, santral sinir sistemi enfeksiyonu bulguları olmasına rağmen standart tedavi rejimine yanıt vermeyen hastalarda akıldan tutulmalıdır. Kronik menenjit semptom ve bulgusu olan olgular, ilk tetkiklerinde pozitif sonuç vermeseler bile ikinci tetkiklerinde pozitif sonuç verebilecek şekilde yavaş ilerleyici olabilirler.

Anahtar Kelime: Tüberküloz menenjit

[PS-148]

Doğum Sonrası HIV ile Enfekte olan Anneden Bebeğine Emzirme ile HIV Bulaşı

Özlem Altuntaş Aydın¹, Alper Gündüz¹, Esra Fersan¹, Asiye Yir¹, Damla Akdağ¹, Nuran Karabut²

¹Sağlık Bilimleri Üniversitesi, Başakşehir Çam ve Sakura Şehir Hastanesi, Enfeksiyon Hastalıkları ve Klinik Mikrobiyoloji Kliniği, İstanbul

²Sağlık Bilimleri Üniversitesi, Başakşehir Çam ve Sakura Şehir Hastanesi, Tıbbi Viroloji Kliniği, İstanbul

Giriş: İnsan immün yetmezlik virüsü (HIV), anneden bebeğine, inutero, intrapartum ve nadiren de emzirme ile bulaşmaktadır. Bulaşmayı engellemek amacıyla anne adayları gebelikleri sırasında HIV enfeksiyonu varlığı açısından değerlendirilmektedir. Ancak doğum sonrası da annenin HIV ile enfekte olabileceği ve emzirme ile bebeğine bulaştırma olasılığı genellikle göz ardı edilmektedir. Burada, doğum öncesi yapılan testler ile HIV negatif olduğu bilinen ve doğum sonrası HIV ile enfekte olan annenin emzirme ile enfekte olan bebeği sunulmuştur.

Olgu: Mide bulantısı, halsizlik, ateş şikayetiyle iki kez hastanemiz acil ünitesine başvuran 33 yaşında kadın hasta o tarihlerde lökopeni ve karaciğer enzimlerinde dört kat artış olduğu görülerek dahiliye polikliniğine yönlendirilmiş. İki hafta sonra gittiği dahiliye polikliniğinde istenen anti-HIV testinin pozitif olması üzerine tarafımıza yönlendirilen hastanın dört ay önce hastanemizde sezeryan ile doğum yaptığı öğrenildi ve bebeğinin emzirmesi durduruldu. Sezeryan öncesi istenen anti-HIV testinin negatif olduğu görülen hastanın anamnezinde üç ay önce yeni bir partner ile korunmasız cinsel temas öyküsü ve iki ay önce başlayan halsizlik, bulantı ve ateş şikayetleri mevcuttu. Laboratuvar incelemesinde HIV-1 RNA 197.000 kP/ml, CD4 +hücre sayısı 387/mm³, biyokimyasal testlerinin normal sınırlarda olduğu, lökopenisinin devam ettiği görülen hastanın bebeğinin HIV-1 RNA 321000 kP/ml, CD4 +hücre sayısı 262/mm³ tespit edildi. Bebeğinin anne sütü dışında gıda almadığı, herhangi bir cerrahi girişim yapılmadığı öğrenildi ve bebeğinin babasının anti-HIV negatif olduğu görüldü. Hastamız biktetgravir+TAF/FTC içeren antiretroviral rejim ile, bebeği ise çocuk enfeksiyon hastalıkları uzmanınca tedavi ve takip edilmektedir.

Sonuç: Anamnez ve doğum öncesi yapılan laboratuvar sonucuna bakılarak hastamızın doğum sonrasında HIV ile enfekte olduğu, akut retroviral sendrom yaşadığı ve bebeğine tek olası bulaş yolunun da emzirme olduğu düşünülmektedir. Emzirilen bebeklerde, net tanımlanmamakla birlikte, tonsillerdeki lenfositler ve bütünlüğü olmayan intestinal epitel hücreleri HIV için giriş yoludur. Bebeklere HIV bulaşını etkileyen en önemli faktör annedeki viremi düzeyidir. Olgumuzda da emzirme döneminde şüpheli temas anamnezi, semptomlar ve laboratuvar testleri akut retroviral sendrom tanısını, dolayısıyla viral yükünün çok yüksek olacağını desteklemektedir. Burada sunulan durumun yaşanmaması için, anne adaylarına, gebelik sonrasında da HIV ile enfekte olup bebeklerine bulaştırma riski olduğu belirtilerek, korunma yöntemlerine doğum sonrasında da uyulmasının önemi vurgulanmalıdır.

Anahtar Kelimeler: HIV, bulaş, emzirme

[PS-149]

Akut Menenjit Kliniği ile Başvuran Tüberküloz Menenjitli Olgusu

Hasip Kahraman, Nurettin Erben, Yavuz Akçeşme, Ceren Büyükdâğ,
Gizem Keser

Eskişehir Osmangazi Üniversitesi Tıp Fakültesi, Enfeksiyon Hastalıkları ve Klinik Mikrobiyoloji Anabilim Dalı, Eskişehir

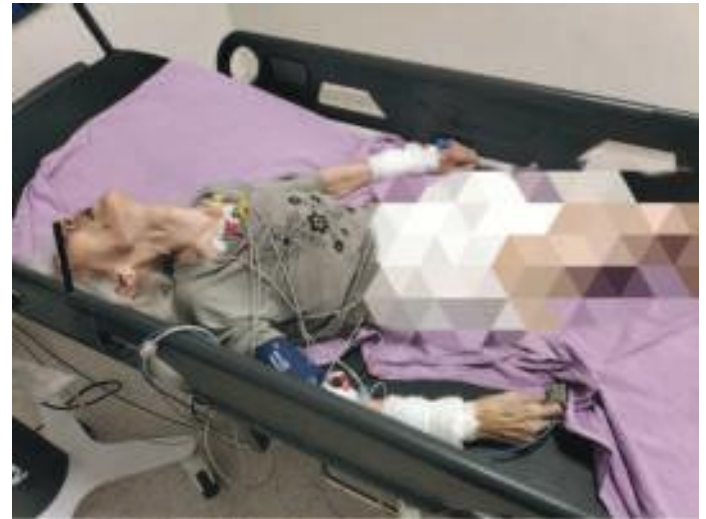Giriş: Akciğer dışı tüberkülozun bir tipi olan tüberküloz menenjitli, özellikle tüberküloz prevalansının yüksek olduğu yerlerde, nispeten daha sık görülen bir klinik tablodur. Olgular subakut/kronik yakınmalar nedeniyle diğer bakteriyel menenjitlerden klinik olarak ayrılırlar. Bu bildiride akut menenjit kliniği ile başvuran tüberküloz menenjitli olgusu sunulmuştur.

Olgu: Bilinen hastalığı olmayan, 81 yaşında kadın hasta bir gün önce akşam saatlerinde başlayan ateş yüksekliği, konuşmada bozukluk, yakınlarını tanıyamama şikayetleri ile acil servise getirilmiş. Daha önce kendi işlerini yapabildiği ve tüm semptomların 1-2 gün içinde başladığı öğrenildi. Acil servis başvurusunda ateşi olmayan hastanın ilk muayenesinde bilinci kapalı, oryantasyon-kooperasyon yok, opustotonus pozisyonunda, ense sertliği pozitif (Şekil 1). Hastanın laboratuvar tetkiklerinde beyaz küre sayısı: 9.340/ul, C-reaktif protein (CRP): 8 mg/l, kreatinin: 1,2 mg/dl diğer biyokimyasal parametreleri normaldi. Hastaya acil serviste yapılan kraniyal bilgisayarlı tomografi (BT), BT anjiyografi ve difüzyon manyetik rezonans (MR) akut nörovasküler patoloji saptanmaması üzerine yapılan lomber ponsiyonunda (LP) beyin omurilik sıvısı (BOS), glukoz: 45 mg/dl (eş zamanlı kan şekeri: 171), protein: 210 gr/dl, klor: 125 mEq/l olarak sonuçlandı. BOS Gram bakısında mikroorganizma ve hücre görülmedi. BOS bulguları ile değerlendirilen hastaya akut bakteriyel menenjit ön tanısı ile intravenöz olarak seftriakson 2*2 gr+vankomisin 2*1 gr+dekort 4*8 mg tedavileri başlandı. BOS menenjit ensefalit polimeraz zincir reaksiyonu (PCR) paneli negatif olarak sonuçlandı. Olgunun acil serviste ve klinik izleminde ateşinin olmaması, CRP değerinin bakteriyel enfeksiyonu düşündürmemesi, BOS PCR panelinde etkenin izole edilememesi nedeniyle olguya tekrar LP yapılarak tüberküloz (TB) kültür, PCR, ARB ve mantar kültürü gönderildi.

Seftriakson vankomisin ve dekort tedavisinin 2. gününde TB PCR pozitif olarak sonuçlanan hastanın antibiyotik tedavileri kesilerek TB menenjitli tanısı ile 4'lü anti TB tedavi (izoniazid+rifampisin+etambutol+pirazinamid) başlandı, dekort tedavisi stoplandı, prednol 60 mg/gün IV başlandı. BOS kültüründe üreme olmayan hastanın yatışının 4. gününde bilinci açık, koopere, yer kişi oryantasyonu tam ancak zaman oryantasyonu bozdu. Hastaya çekilen kontrastlı kraniyal MR'de infratentorial+supratentorial kesitlerde parankimal dağınık yerleşimli T2'de hiperintens, postkontrast serilerde sferik kontrastlanan multipl nodüler lezyonlar görüldü. Radyoloji tarafından TB menenjitli açısından anlamlı olarak raporlandı. Bilinci açık, oryantasyon kooperasyon tam olan olgu 2 hafta takip sonrası, prednol tedavisinin azaltılarak kesilmesine ve TB tedavisine 9-12 ay süreyle devam edilmesine karar verilerek taburcu edildi.

Sonuç: Bu olguda akut menenjit kliniği ile gelmesine rağmen hastanın klinik ve laboratuvar bulgularının uyumsuz olması, ek ayırıcı tanılar açısından uyarıcı bir durum olarak karşımıza çıkmaktadır.

Anahtar Kelimeler: Tüberküloz, tüberküloz menenjit, kronik menenjitler



Resim 1. Opustotonus

[PS-151]

Kateter İlişkili Fungal Endokardit OlgusuŞebnem Şenol Akar, Tuğbanur Dilek, Aykut Sönmez, Deniz Özer, Esra Erdem Kıvrak, Çiğdem Banu Çetin

Manisa Celal Bayar Üniversitesi Tıp Fakültesi, Enfeksiyon Hastalıkları ve Klinik Mikrobiyoloji Anabilim Dalı, Manisa

Giriş: Endokardit, hemodiyaliz hastalarında sık görülmekte ve mortal seyretmektedir. Çoklu etken üremesi olan bu olgu erken tedavi ve operasyonun önemini vurgulamak açısından sunulmuştur.

Olgu: Bilinen DM, KBY, KAH tanılı 58 yaşında erkek hemodiyaliz hastası göğüs ağrısı, nefes darlığı ve yürüyememe şikayetleriyle tetkik edildiği hastanede yapılan transözefageal ekokardiyografide triküspit kapakta 17x18 mm vejetasyon tespit edilmesi ve kan ve kateter kültürlerinde *S. haemolyticus* ve maya üremeleri olması nedeniyle enfektif endokardit tanısı ile kliniğimize sevk edildi. Hastada başvuru esnasında akut faz reaktanı yüksekliği (C-reaktif protein 131 mg/l, prokalsitonin 40 ng/ml), trombositopeni (55.000/µl), anemi (hemoglobin 9,2 g/dl), lökositoz (16.770/µl) ve D-dimer yüksekliği (1.640 ng/ml) mevcuttu. Daptomisin, gentamisin ve kaspofungin ile tedaviye başlandı. Yatış sonrası ekokardiyografi tekrarlandı, triküspitte görülen vejetasyonun hareketli ve EKG'de AF olmasına rağmen trombositopeni nedeniyle antikoagülan tedavi başlanamadı. Kalp damar cerrahisi hastada acil operasyon düşünmedi. Yatışının ertesi gününde

konuşmada yavaşlama ve görmede bulanıklık tarifleyen hastada sağ nazolabial olukta ılımlı siliklik mevcuttu. Kraniyal görüntülemelerde akut patoloji görülmedi. Göz hastalıkları tarafından sol gözde retina dekolmanı saptandı. Hastaya yüksek SVO riski nedeniyle DMAH başlandı. Yatışının 7. gününde kan ve kateter kültüründe *Candida glabrata* üremesi görüldü, antifungal duyarlılık yapılamadı. Hastada nöroloji önerisi ile DMAH kesilip antiagregan tedaviye geçildi. Hastanın yatışının 4. gününde trombosit sayısında artış olmasıyla diyaliz kateteri jugulerden çekilerek femorale takıldı. Haftalık ekokardiyografi yapılarak seri kültür takibi yapıldı. Kültür sonuçları ve antibiyotik tedavisi tabloda görülmektedir. Tekrarlayan maya üremeleri olan hastanın kateteri tekrar değiştirildi. Almakta olduğu kaspofungin kesilerek lipozomal amfoterisin B başlandı ancak tekrarlayan maya üremeleri nedeniyle 19. günde tedaviye flukonazol eklenerek operasyon gerekliliği açısından kalp damar cerrahisine yeniden danışıldı. Kalp damar cerrahisi tarafından tekrar değerlendirilen hastaya operasyon önerildi. Operasyon hazırlığı sırasında dispne gelişen hastaya çekilen toraks anjiyo BT'de her iki pulmoner arter alt segmentlerde emboli ile uyumlu dolum defekti saptandı. Genel durumu bozulan hasta anestezi yoğun bakım ünitesine devredildi. Bilateral plevral effüzyon gelişti. Plevral mayi kültüründe üremesi olmadı. Yoğun bakıma devrinin 14. gününde hasta mekanik ventilatöre alındı ve tedavisine kolistin eklendi ancak 18. gününde kaybedildi.

Sonuç: HD hastalarında kateter varlığı hayati önem taşıdığından etken belirlense bile tedavi başarısızlıkları görülmektedir.

Anahtar Kelimeler: Endokardit, hemodiyaliz, *C. glabrata*

Tablo 1. Hastanın kültür sonuçları ve aldığı antibiyotikler

0. gün	1. gün	2. gün	4. gün	7. gün	12. gün	14. gün	18. gün	19. gün	23. gün	32. gün	38. gün
Kültürler		Kan ve kateterde 3 farklı Gram-olumlu kok, Kanda <i>Kocuria varians</i>	Kanda KNS	Kan ve kateterde maya	Kan ve kateterde maya	Kanda <i>Candida glabrata</i>	Kanda <i>Sphingomonas paucimobilis</i>	Kanda <i>Candida glabrata</i>		ETA'da <i>Acinetobacter baumannii</i>	
Antibiyotik	Daptomisin, kaspofungin ve gentamisin başlandı				Kaspofungin kesildi. Lipozomal Amfoterisin B'ye geçildi		Meropenem eklendi	Flukonazol eklendi	Tigesiklin eklendi	Kolistin eklendi	TMP-SMX eklendi

[PS-152]

Enterococcus faecalis'e Bağlı Olarak Septik Artrit ve Kateterle İlişkili Bakteriyemi Gelişen Kronik Böbrek Hastalığı Olgusu

Atakan Karabaş, Şerife Altun Demircan, Salih Cesur, Sami Kınıklı
Sağlık Bilimleri Üniversitesi, Ankara Eğitim ve Araştırma Hastanesi, Enfeksiyon Hastalıkları ve Klinik Mikrobiyoloji Kliniği, Ankara

Giriş: Septik artritler eklem aralığının (sinoviyum, kartilaj, kemik) mikroorganizmalar ile oluşan enfeksiyonudur. Eklem aralığında yapısal hasara bağlı fonksiyon bozukluğu ve buna bağlı olarak morbiditeye neden olabilir. Septik artrite neden olan mikroorganizmalar sıklıkla bakterilerdir. Septik artrite en sık neden olan bakteri *Staphylococcus aureus*'dur. *Enterokok* türleri (spp.) üriner sistem enfeksiyonu, kolanjit, kolisit, endokardite neden olmasına rağmen, nadiren septik artrite neden olur. Burada, kronik böbrek yetmezliği nedeniyle hemodiyalize giren 52 yaşında erkek hastada septik artrit ve kateterle ilişkili bakteriyemi gelişen bir olguyu sunduk.

Olgu: Kronik böbrek hastalığı nedeniyle subklavian kateterinden hemodiyalize giren 52 yaşında erkek hasta sağ diz eklemine şişlik, ısı artışı, ağrı ve kızarıklık yakınmaları nedeniyle acil servise başvurdu. Fizik muayenede diz eklemine kızarıklık, şişlik, ısı artışı, diz eklemi hareketlerinde kısıtlılık mevcuttu. Septik artrit ön tanısıyla diz ekleminden aseptik koşullarda enjektörle aspirasyon yapıldı. Sinovyal sıvının makroskopik incelemesinde serohemorajik tarzda sıvı mevcuttu. Mikroskopik incelemesinde her alanda 120-160 lökosit (tamamı polimorfonükleer lökosit) görüldü, Gram-boyamada etken saptanmadı. Eklem sıvısında hücre sayımında lökosit sayısı 33.000/mm³ olarak raporlandı. Laboratuvar testlerinde; lökosit sayısı 18.660/mm³, C-reaktif protein 396,1 mg/l (normal değeri: <5 mg/l) sedimantasyon hızı 93 mm/saat idi. Hastanın alınan kan, subklavian kateter ve eklem sıvısı kültürlerinde *Enterococcus faecalis* izole edildi. Ekokardiyografide vejetasyon saptanmadı. Antibiyotik duyarlılık testinde; *Enterococcus faecalis* ampisiline duyarlı, vankomisine ve linezolid duyarlı idi. Hastaya antibiyogram sonucuna göre piperasilin-tazobaktam 3x2,25 gr dozda intravenöz (IV) yolla 2 hafta süreyle uygulandı. İki haftada oral ampisilin tedavisi olmak üzere toplam antibiyotik tedavisi dört haftaya tamamlandı. Tedavi sonrasında klinik ve laboratuvar bulguları düzelen hasta kontrole gelmek üzere taburcu edildi.

Sonuç: Sonuç olarak, septik artrit olgularında tedavi başlamadan önce sinovyal sıvıdan mikrobiyolojik incelemeler için örnek alınması tedavi başarısını artıracaktır.

Anahtar Kelimeler: Septik artrit, kateter enfeksiyonu, *Enterococcus faecalis*

[PS-153]

Rinorezi Olan Hastada Pnömonik Menenjit

Ferhan Cahit Avcı, Emine Parlak, Muhammed Ozan Tabki
Atatürk Üniversitesi Araştırma Hastanesi, Enfeksiyon Hastalıkları ve Klinik Mikrobiyoloji Kliniği, Erzurum

Giriş: Bakteriyel menenjit; sıklıkla ateş, baş ağrısı, bulantı, kusma, bilinç değişikliği semptomlarının eşlik ettiği morbidite ve mortalitesi yüksek olan enfeksiyon hastalıkları acillerinden biridir. Spontan olabileceği gibi travma sonrası veya operasyona sekonder de ortaya çıkabilir. Amacımız travma

sonrası beyin operasyonu geçiren ve rinorezi olan bir hastada menenjit olabileceğini göstermektir.

Olgu: Hasta; ateş, baş ağrısı, şuur değişikliği, nöbet, bulantı ve kusma şikayetleriyle acil servise başvurdu. Bilinen sistemik bir hastalığı olmayan 7 yıl önce trafik kazası geçiren ve frontal sinüs bölgesinden opere olan hastanın operasyon sonrası rinorezi başlamış. Hastanın muayenesinde oryantasyon ve kooperasyonu yoktu. Ateşi subfebrildi. Nöbet geçirdi. Meninks irritasyon kanıtları yoktu. Fizik muayenesinde başka bir özellik bulunmadı. Hastaya yapılan lomber ponksiyonda direkt bakıda 260 nötrofil, 8 lenfosit görüldü; mikroprotein 110 mg/dl, glukoz 34 mg/dl eş zamanlı bakılan parmak ucu kan şekeri 121 mg/dl olarak sonuçlandı. Lökosit: 30.940/µl nötrofil: %94, C-reaktif protein: 214 mg/l, kreatinin: 0,98 mg/dl olarak sonuçlandı. Hastaya seftriakson 2x2 gram, vankomisin 2x1 gram, ve deksametazon 4x15 mg/kg mannitol 4x125 ml başlandı. Beyin omurilik sıvısından (BOS) çalışılan gram yaymada gram-olumlu diplokoklar görüldü. Menenjit etkenleri panelinde *Streptococcus pneumoniae* PCR pozitif sonuçlandı. Tedavinin 7. gününde BOS kültüründe *Streptococcus pneumoniae* üredi, seftriakson duyarlı olduğu için vankomisin tedavisi kesildi. Tedavinin 7. gününde kontrol lomber ponksiyon yapıldı. Mikroprotein 50 mg/dl, glukoz 49 mg/dl, eş zamanlı parmak ucu kan şekeri 137 mg/dl BOS direkt bakıda 2 nötrofil görüldü. Tedavinin 13. gününde hasta tekrar nöbet geçirdi. Nörolojinin önerisiyle hastaya levetirasetam 2x1 gram başlandı. Hastaya kontrastlı beyin MR çekildi. Bilateral frontal lob anteriorunda sulkal yapılarda leptomeningeal kontrast artımları izlendi. Bu alanda subdural mesafede yoğunlaşmış içerik, cidarsal kontrastlanma artışı izlendi (apse? pakimemenjit?) olarak raporlandı. Hastanın tedavisine linezolid 2x600 mg, metronidazol 3x500 mg eklendi. Nöbet sıklığı artan hastanın tedavisine nöroloji önerisiyle karbamazepin 200 mg 2x1 eklendi. Hastanın nöbetleri geriledi. Beyin cerrahi tarafından hastada apse düşünülmeince nazal tedavisi stoplandı. Hastaya 3 hafta daha tedavi verildi, nöroloji ve beyin cerrahi önerileriyle taburcu edildi.

Sonuç: Rinorezi olan bir hastada bakteriyel pnömokoksik menenjit ilk akla gelecek hastalıklardan biri olmalıdır. Tedavi sürecinin başarılı gitmesi halinde komplikasyonların gelişebileceği akılda tutulmalıdır.

Anahtar Kelimeler: Nöbet, pakimemenjit, rinore

[PS-154]

Diyabetik Ayak Yarasında Retrospektif Vitamin ve Mineral Düzeyleri: İsmi Mikro Etkisi Makro mu?

Hüseyin Aytaç Erdem, Nazlıhan Yalçın, Arda Kaya,
Meltem Taşbakan

Ege Üniversitesi Tıp Fakültesi, Enfeksiyon Hastalıkları ve Klinik Mikrobiyoloji Anabilim Dalı, İzmir

Giriş: Diyabetik ayak yara ve enfeksiyonu özellikle kontrolsüz diyabeti olan hastalarda ciddi morbiditeye neden olabilen komplikasyonlardır. Vitamin C, D, E, çinko, magnezyum gibi bazı mikronütrientlerin yara yeri iyileşmesindeki olumlu etkileri bilinmekle beraber, literatürde diyabetik ayak enfeksiyonu ve yarasına olan etkisinin gösterildiği çalışmalar kısıtlıdır. Bu çalışmada mikronütrientlerin diyabetik ayak enfeksiyonu ve yara yeri iyileşmesine, amputasyon sonrası reoperasyon ihtiyacı ve prognoza etkisinin değerlendirilmesi amaçlanmıştır.

Gereç ve Yöntem: Ege Üniversitesi Tıp Fakültesi Hastanesi Enfeksiyon Hastalıkları Servisi'nde 1 Nisan 2022-31 Ocak 2023 tarihleri arasında diyabetik ayak enfeksiyonu tanısıyla yatan hastalardan kabul edenler bilgilendirilmiş gönüllü onam formu alınarak çalışmaya dahil edilmiştir. Hastaların sosyo-demografik bilgileri, diyabetik yara boyut, osteomyelit

varlığı, ek hastalıkları, hastanede yatış/operasyon öyküsü, aldığı tedaviler ile birlikte vitamin C, D, E, B12, folik asit, çinko, magnezyum, demir düzeyleri olgu rapor formuna kaydedilmiştir. Ege Üniversitesi Tıp Fakültesi Klinik Araştırmaları Etik Kurulu'ndan 01.11.22 tarih ve E.964440 sayılı etik kurul onayı alındı.

Bulgular: Çalışmaya 90 hasta (38 kadın %42; 62 erkek %68; yaş ortalaması 62,37±8,4) dahil edilmiştir. Hastaların mikronütrient düzeyleri incelendiğinde; en az birinde eksiklik saptananların oranı %90 (81/90) iken, ampütasyon/debridman ihtiyacı olan hastalarda ise bu oran %97,6 (42/43) saptanmıştır. Mikronütrient eksikliği sıklık sırasına göre değerlendirildiğinde vitamin C (53/81; %65), vitamin D (18/30; %60), demir (45/81; %55,5), çinko (27/76; %35,5), vitamin A (18/76; %23,6), folik asit (14/89; %15,7), magnezyum (6/88; %6,8), B12 (5/90; %5,5), vitamin E (3/73; %4) olarak sıralanmaktadır. Hastaların başvuru esnasında Wagner sınıflandırması ile birlikte mikronütrient eksikliği açısından değerlendirildiğinde Wagner 5 (12/12; %100), Wagner 4 (32/32; %100), Wagner 3 (18/25; %72), Wagner 2 (13/14; %92), Wagner 1 (6/7; %85) olarak bulunmuştur.

Sonuç: Mikronütrientlerin kronik yara iyileşmesi üzerine olan olumlu etkileri birçok çalışmada kanıtlanmıştır. Diyabetik hastalarda özellikle diyabetik ayak ülser ve enfeksiyonu gibi birçok metabolik bozukluğun birlikte seyrettiği komplikasyonların önlenmesinde, hastaların mikronütrient düzeylerinin takibinin de akılda tutulması gereken bir nokta olduğunu düşünmekteyiz.

Anahtar Kelimeler: Diyabetik ayak ülseri, mikronütrient, yara iyileşmesi

[PS-155]

Türkiye'de Bir Hapishanede Hepatit B, Hepatit C ve HIV Enfeksiyonları için Risk Faktörlerinin Araştırılması: Bir Anket Çalışması

Esmeray Mutlu Yılmaz¹, Melek Bilgin², Zeynep Şentürk Köksal³,
Muhammet Ali Oruç⁴, Fehmi Tabak⁵

¹Samsun Eğitim ve Araştırma Hastanesi, Enfeksiyon Hastalıkları ve Klinik Mikrobiyoloji Kliniği, Samsun

²Samsun Eğitim ve Araştırma Hastanesi, Tıbbi Mikrobiyoloji Kliniği, Samsun

³Samsun Gazi Devlet Hastanesi, Tıbbi Mikrobiyoloji Kliniği, Samsun

⁴Samsun İl Sağlık Müdürlüğü, İl Sağlık Müdürü, Samsun

⁵İstanbul Üniversitesi-Cerrahpaşa, Cerrahpaşa Tıp Fakültesi, Klinik Mikrobiyoloji ve Enfeksiyon Hastalıkları Anabilim Dalı, İstanbul

Giriş: Ülkemizde HBsAg prevalansı %4,6 olup yaklaşık üç milyon kişinin virüsle kronik enfekte olduğu bildirilmiştir. Hepatit B virüs enfeksiyonu; gebeden bebeğe vertikal geçiş, cinsel ilişki, kan yolu, parenteral girişimler, deri bütünlüğünü bozan enfekte malzemelerin kullanılması (jilet, ustura, tırnak makası, enjektör, dövme, piercing, akupunktur malzemeleri) tükürük, diğer vücut sıvıları ve mukozal temas yoluyla bulaşır. HBV ile karşılaştırıldığında HCV prevalansı daha düşük (%1-1,9) olmakla birlikte daha heterojen dağılmaktadır. Bu grubun genelinin damar içi madde kullanıcıları, homoseksüeller ve dünyanın güvenli sağlık hizmetlerinin yaygın olmadığı bölgelerinde yaşayan hastalar oluşturmaktadır. Ülkemizde 1985 yılından 15 Kasım 2022 tarihine kadar doğrulama testi pozitif tespit edilerek bildirim yapılan 34.453 HIV (+) kişi ve 2.177 AIDS olgusu mevcuttur. Olası bulaş yolları heteroseksüel cinsel ilişki, homoseksüel/biseksüel cinsel ilişki, damar içi madde kullanımı, enfekte kan transfüzyonu, anneden bebeğe geçiş, en bilinen risk faktörlerdir. Yüksek riskli gruplar genel olarak her ülkede aynı kategorilere uymaktadır. Sağlık çalışanları, sık kan ve kan ürünleri kullananlar, 1996'dan önce kan transfüzyonu yapılmış kişiler, damar içi madde kullananlar, mahkumlar, göçmenler, evsizler, riskli cinsel davranış öyküsü olanlar (eşcinseller, seks işçileri) ve hijyen kurallarına

uyumun az olduğu, temiz su kaynaklarına ulaşımın sağlanmadığı, sosyo-ekonomik koşulların düşük olduğu bölgelerde yaşayanlar, yüksek riskli gruplar arasında yer almaktadır. Tutuklu popülasyonda riskli davranışların yüksek olması nedeniyle hapishaneler hepatit C, B ve HIV enfeksiyonları için özellikle önemlidir. Cezaevlerinde tespit edilen bu enfeksiyonların %85'i hapsedilme öncesi davranışlarla ilişkilendirilmiştir. Bununla birlikte hapishanelerde enfekte olmuş mahkumlardan enfekte olmamış mahkumlara bulaş riski artmaktadır. Bu çalışmada bir cezaevindeki mahkumların hepatit B, C ve HIV enfeksiyonu açısından taranması öncesinde riskli davranışları ölçmek amaçlanmıştır.

Gereç ve Yöntem: Bu çalışma Samsun T Tipi Kapalı Ceza İnfaz Kurumu'nda yapıldı. Hazırlanan anket soruları tüm mahkumlara dağıtıldı. Gönüllülük esasına göre dolduruldu.

Bulgular: Tüm mahkumlara 1600 adet form dağıtıldı. Anket formlarını dolduran 953 kişinin tamamı erkek ve ortalama yaşı 36,9+11 min-medyanmaks (17-36-81) idi. Cevaplar tabloda verilmiştir.

Sonuç: Mahkumlar arasında en sık görülen riskli davranışlar dövme yaptırma, ameliyat geçirme ve korunmasız cinsel ilişkiye girme olarak bulunmuştur.

Anahtar Kelimeler: Cezaevi, mahkum, risk faktörleri

Tablo 1. Mahkumlar arasında Hepatit B, C ve HIV için risk faktörlerinin dağılımı

	Evet n (%)	Hayır n (%)
Aile öyküsü	132 (13,9)	821 (86,1)
IV ilaç kullanımı	256 (26,9)	697 (73,1)
Ameliyat geçirme	511 (53,6)	442 (46,4)
Kan transfüzyonu	235 (24,7)	718 (75,3)
Dövme yaptırma	522 (54,8)	431 (45,2)
Korunmasız cinsel ilişki	384 (40,3)	569 (59,7)
Eşcinsel ilişki	35 (3,7)	918 (96,3)

[PS-156]

Yedi Yıl Tanı Alamayan Sağlık Turizmi ile Başvuran Bir Olgu; Nörobruselloz

Merve Sifil

Sağlık Bilimleri Üniversitesi, Dışkapı Yıldırım Beyazıt Eğitim ve Araştırma Hastanesi, Enfeksiyon Hastalıkları ve Klinik Mikrobiyoloji Kliniği, Ankara

Giriş: Bruselloz tüm organ ve sistemleri etkileyebilen tüm dünyada morbidite ile ilişkili bir zoonozdur. Bu olguyla etkin tedaviyle genellikle tamamen küratif seyreden bu hastalığın açıklanamayan nörolojik semptomu olan hastalarda erken dönemde düşünülmesi gerektiği vurgulanmıştır.

Olgu: Bilinen ek hastalığı olmayan, 33 yaşında erkek hasta öğretmenlik yapmakta olup Kosova'dan sağlık turizmiyle hastanemize başvurdu. Hasta 7 yıldır ateş, öksürük, baş dönmesi, kusma şikayetleri olduğunu belirtti. Bu şikayetler başladıktan 1 yıl sonra idrar yapamama nedeni ile tekrar doktora başvurduğu ve tüberküloz tedavisi başlandığı, ilaç yan etkisi nedeniyle tüberküloz tedavisini birkaç hafta sonra kestiği bilgisini verdi. İki yıl sonra hasta işitme kaybı, sol ayakta güç kaybı, 1 yıl içinde 15 kg kilo kaybı olması üzerine başvurduğunda tekrar antitüberküloz tedavi başlandığını fakat 2 ay tedavi almasına rağmen fayda görmemesi üzerine tedavisiyi

bıraktığını ifade etti. Hastanın epikrizinden vaskülitik meningoensefalit düşünülerek 1 yıl metilprednizolon tedavisi verildiği ve hastada tam iyileşme olmaması nedeni ile ülkemize yönlendirildiği öğrenildi. Hasta vaskülitik meningoensefalit ön tanısı ile nöroloji kliniğince izleme alındı. Hastanın ilk başvuruda baş dönmesi, ateş, öksürük, dengesiz yürüme, işitme kaybı şikayetleri mevcuttu. Fizik muayenede sağ akciğer orta zonda ralleri, geniş tabanlı ataksik yürümesi ve her iki alt ekstremitede solda baskın klonusu mevcuttu, harici muayenesi doğaldı. Hastanın laboratuvar incelemelerinde hemogram, karaciğer ve böbrek fonksiyon testleri, sedimantasyon ve CRP normal sınırlarda idi. Hastanın MR görüntülerinde bilateral temporal lobda hiperintensite ve servikal spinal kord düzeyinde kontrastlanma artışı izlendi. Geceleri 39-40 °C derece ateşi olması üzerine tarafımıza danışılan hastanın anamnezinde çiğ süten peynir tüketimi olması üzerine bruselloz araştırmak için tetkikleri planlandı. Rose Bengal pozitif, brusella tüp aglütinasyon 1/320 pozitif olarak saptandı. Lomber ponksiyon yapılan hastanın hücre sayımında mm³'te 145 lökosit, 25 eritrosit görüldü; BOS glukoz: 15 mg/dl (eş zamanlı kan şekeri: 90 mg/dl), BOS protein 312 mg/dl, BOS brusella aglütinasyon 1/64 titrede pozitif saptandı. Hastaya tarafımızca nörobruselloz tanısıyla doksisisiklin 2x100 mg, rifampisin 1x600 mg, seftriakson 2x2 gr tedavisi başlandı. Dört hafta yatarak tedavi alan, izleminde ateşi düşen, şikayetleri gerileyen hasta ardışık tedaviyle taburcu edildi.

Sonuç: Klasik bir bilgi olarak brusellozun tüm hastalıkları taklit edebileceği unutulmamalıdır. Birçok sistemi tutabilmesi, farklı kliniklerle ortaya çıkabilmesi nedeniyle tanı konulamayan hastalarda ayrıntılı anamnez alınması ve ayırıcı tanıda bruselloz düşünülmesi çok önemlidir.

Anahtar Kelimeler: Bruselloz, nörobruselloz

[PS-157]

Non-tüberküloz Mikobakteri Enfeksiyonunun İzlemimizdeki 10 Olgu ile Gözden Geçirilmesi

Melek Tutku Kaçar Şahin, Behice Kurtaran, Ferit Kuşçu, Ayşe Seza İnal, Aslıhan Candevir, Süheyla Kömür, Yeşim Taşova

Çukurova Üniversitesi Tıp Fakültesi, Enfeksiyon Hastalıkları ve Klinik Mikrobiyoloji Anabilim Dalı, Adana

Giriş: Atipik mikobakteriler veya non-tüberküloz mikobakteriler (NTM), deri ve yüzeysel enfeksiyonlardan sistemik yayımlı veya sistemik yayımlı

olmayan daha derin enfeksiyonlara kadar değişen klinik prezentasyona neden olan mikroorganizmalar grubudur. Bu organizmalar çevrede her yerde bulunur ve havadan, topraktan, tozdan, bitkilerden, doğal ve biyofilm içeren içme suyu kaynaklarından, vahşi hayvanlar, süt ve gıda ürünlerinden izole edilmiştir. Mikobakteriler, kültürdeki büyüme hızlarına göre sınıflandırılabilir; NTM'lerin çoğu hızlı büyüyen mikobakteri (RGM) ve daha azı yavaş büyüyen mikobakteri grubundadır. Bugüne kadar tanımlanan yaklaşık 200 NTM türünün %95'i çevresel bakterilerdir ve çoğu saprofitler veya özellikle RGM grubundakiler insanlar ve hayvanlar için patojenik değildir. NTM hastalıklarının insidansı ve prevalansı dünya çapında artmaktadır. Tüberküloza benzer şekilde NTM'ler pulmoner (%75-80), ekstrapulmoner ve dissemine hastalığa neden olur. Teşhis genellikle zordur ve daha yaygın solunum yolu patolojilerinin ekartasyonunu gerektirdiği için zor olabilir. American Thoracic Society/Infectious Disease Society of America kılavuzları, tanı koymak için bir radyolojik, bakteriyolojik ve klinik kriter üçlüsü önermektedir. Bu çalışmada son 2 yılda kliniğimizde takip edilen 10 NTM enfeksiyonu olgusu sunulmuştur.

Gereç ve Yöntem: Hastaların demografik özellikleri, başvuru yakınmaları, mikrobiyolojik özellikleri ve verilen tedavileri kaydedilmiştir. Mikrobiyoloji laboratuvarında NTM saptandıktan sonra örnek referans laboratuvarına gönderilmiş ve tiplendirme ve duyarlılık testi sonuçları tarafımıza bildirilmiştir.

Bulgular: Yedisi erkek, yaşları 32-69 arasında değişen ve yarısında eşlik eden hastalığı bulunmayan 10 hastanın bilgileri tabloda özetlenmiştir. Hastalarımızın sekizi akciğer enfeksiyonu, biri yumuşak doku enfeksiyonu, diğeri ise osteomyelit tanısıyla izlenmiştir. En çok izole edilen NTM ise *Mycobacterium kansasii* olmuştur. Risk faktörü olmayan hastalar çoğunlukta olmakla birlikte, KOAH en sık eşlik eden hastalık olarak belirlenmiştir. Özgül semptom ve bulguların olmadığı bu hasta grubunda, duyarlılık testlerine göre tedavide aminoglikozidler, moksifloksasin, linezolid, makrolid grubu ilaçlar, tigesiklin, izoniyazid ve rifampisin kombinasyonları kullanılmıştır.

Sonuç: Ülkemizde *Mycobacterium tuberculosis* enfeksiyonlarının endemik olması nedeniyle ampirik tüberküloz tedavisi sık uygulanmakta ve tedaviden tanıya gidilmektedir. Tedaviye yanıtız olgularda dirençli tüberküloz enfeksiyonu yanında atipik mikobakteri enfeksiyonlarının düşünülmesi ve mümkün olduğunca tedavi öncesi çoklu örneklerin alınarak etkenin üretilmeye çalışılması gerekmektedir.

Anahtar Kelime: Non-tüberküloz mikobakteriler

Tablo 1.												
	Yaş	Cinsiyet	Risk faktörü	Şikayet	Etken	Örnek	Antibiyoqram (Hassas olanlar)	Görüntüleme	Patoloji	Tedavi	Tedavi süresi	
HC	48	E	Yok	Halsizlik, kilo kaybı, öksürük	<i>M. abscessus</i>	Balgam	Amikasin Klaritromisin Linezolid Moksifloksasin	Toraks BT: Mediastinal Lenfadenomegali, Konsolidasyon, retikülönodüler dansiteler	Yok	Tigesiklin İmipenem Amikasin	Tedavi devam ediyor	
AÖ	35	E	HIV enfeksiyonu	Öksürük, balgam, kilo kaybı, bacadta kızarıklık	<i>M. kansasii</i>	Balgam, apse	Amikasin Klaritromisin Linezolid Moksifloksasin Rifabutin TMP/SMX	Toraks BT: bronşektaziler, retikülönodüler infiltrasyon Cruris MR: Sol bacak kas içerisinde apse alanları	Apse materyali: Süpüratif granülatöz nekrotizan iltihap	Moksifloksasin Azitromisin Linezolid INH	Tedavi devam ediyor (Linezolid 55. günde kesildi)	
İÖ	59	E	Yok	Nefes darlığı, balgam	<i>M. chelonae</i>	Trakeal aspirat	Amikasin Klaritromisin Linezolid Moksifloksasin Doksisisiklin	Toraks BT: İnfiltrasyon yok	Yok	Tedavi yok (Takibe gelmedi)	Yok	
YU	59	E	KOAH	Ateş, kilo kaybı, iştahsızlık	<i>M. kansasii</i>	Akciğer lobektomi materyali	Yok	Toraks BT: Nodüller ve pnömoni bulguları	Lobektomi materyali: Nekrotizan granülatöz enflamasyon	INH Rifampisin Etambutol	Tedavi devam ediyor	
FD	45	E	KOAH	Nefes darlığı balgam, gece terlemesi	<i>M. kansasii</i>	Balgam	Yok	Toraks BT: Kaviter ve nodüler oluşumlar (Granülatöz hst? Mantar Enf.?)	Yok	Tedavi yok (Takibe gelmedi)	Yok	
VA	52	K	Bronşektazi	Nefes darlığı, öksürük, balgam	<i>M. simiae</i>	Balgam	Amikasin Klaritromisin Moksifloksasin Rifabutin	Toraks BT: Kistik bronşektaziler, milimetrik nodüller, tomurcuklanan ağaç görünümü	Yok	Tedavi yok (Takibe gelmedi)	Yok	
MY	32	E	Balık kılıcı batması	Sağ el dorsalinde şişlik, akıntı	<i>M. kansasii</i>	Akıntı	Amikasin Klaritromisin Linezolid Moksifloksasin Rifabutin	Yüzeysel USG: Tenosinovit ile uyumlu bulgular	Yumuşak doku materyali: Nekrotizan granülatöz iltihap	Etambutol Klaritromisin Rifampisin Moksifloksasin	Tedavi devam ediyor (Etambutol 5. ayda kesildi, Rifampisin 1,5. ayda kesildi ve Moksifloksasin başlandı)	
EÇ	69	K	Yok	Nefes darlığı öksürük sırtta uyuşma	<i>M. abscessus</i>	Bronkoalveolar lavaj	Amikasin Klaritromisin Linezolid Moksifloksasin	Toraks BT: Bronşektaziler, buzlu cam görünümü, nodüler infiltrasyon	Yok	Amikasin Klaritromisin Moksifloksasin Linezolid	Tedavi devam ediyor (Amikasin 7. günde kesildi, İmipenem başlandı)	
ES	54	E	Yok	Öksürük balgam, hemoptizi	<i>M. kansasii</i>	Balgam	Amikasin Klaritromisin Linezolid Moksifloksasin Rifabutin Rifampin	Toraks BT: Kaviter alan, tüberküloz ile uyumlu nodüler lezyonlar	Yok	Moksifloksasin Azitromisin Rifampisin	Tedavi devam ediyor	
NS	68	K	Yok	Diz ve bel ağrısı	<i>M. lentiflavum</i>	İdrar	Amikasin Klaritromisin Linezolid Moksifloksasin Rifabutin	Spinal MR: L4-5 vertebralarda ve diskte kontrastlanma artışı	Perop. vertebral materyali: Nekroz, dejeneratif, rejeneratif değişiklikler	Amikasin Moksifloksasin Klaritromisin	Tedavi devam ediyor (Amikasin 46. günde kesildi)	

Kliniğimizde non-tüberküloz mikobakteri enfeksiyonu ile takip edilen 10 hastanın bilgileri

[PS-158]

COVID-19 Nedeniyle İzlenen Hastada Gelişen Rino-Orbital Mukormikoz

Melek Tutku Kaçar Şahin, Süheyla Kömür, Behice Kurtaran, Ayşe Seza İnal, Aslıhan Candevir, Ferit Kuşcu, Yeşim Taşova
Çukurova Üniversitesi Tıp Fakültesi, Enfeksiyon Hastalıkları ve Klinik Mikrobiyoloji Anabilim Dalı, Adana

Giriş: Koronavirüs hastalığı-2019 (COVID-19) pandemisi, enfeksiyon ve immünoloji ilişkisi hakkındaki bilgilerimize ve bir enfeksiyonun oluşturabileceği kollateral hasarlara dair çok daha fazla bilgiyi tıp literatürüne ekledi. Bunlardan biri daha önce diyabet olduğu bilinen veya COVID-19 tanısıyla birlikte diyabet tanısı alan hastalarda gelişen mukormikoz olgularındaki artıştır. Oldukça ağır seyir gösteren ve yüksek mortalitesi olan bu enfeksiyon, COVID-19 hastalarının geç dönem morbidite ve mortalitesinin en önemli nedenleri arasında yer almıştır.

Olgu: DM, HT, KBH, kronik hepatit B'si, Adisson hastalığı ve 2013 yılında üriner tüberküloz öyküsü olan 65 yaşında erkek hasta DJ değişimi için preop alınan COVID-19 PCR pozitif olması üzerine yatırılmıştır. Ateş, nefes darlığı şikayetleri olduğu öğrenilen hastanın yatış vital bulgularında hipoksemi ve takipne saptanmıştır. Toraks BT'si COVID-19 pnömonisi ile uyumlu tipik bulgular olarak raporlanmıştır. Favipiravir, meropenem, prednol 1x60 mg başlanmıştır. Tedavinin 7. gününde yekken sol göz kapağında şişlik, kızarıklık gelişen, hastanın tedavisine preseptal selülit ön tanısı ile linezolid 2x600 mg eklenmiştir. Mukor şüphesi ile KBB'ye konsülte edilen hastada sol nazal konkada nekroze alanlar tespit edilmiş ve biyopsi alınmıştır. Tedaviye Amfoterisin-B 1x5 mg/kg eklenmiştir. Maksillofasial/orbital BT'de sol etimoidal ve sağ maksiller sinüzit, sol gözde minimal propitoz, sol dış periorbital alanda yumuşak dokuda şüpheli ödem olarak rapor edilmiştir. Biyopsi mantar enfeksiyonu, mukormukozis ile uyumlu raporlanmıştır. KBB tarafından debritman yapılmıştır. Beyin-orbital MR optik nörit, sol optik atrofi, kavernöz sinüste enflamasyon ile uyumlu bulgular olarak raporlanmış, MR raporu ile KBB ve beyin cerrahisi bölümlerine danışılmış, orbita ekzenterasyonu açısından göz hastalıklarına danışılmıştır. Amfoterisin-B 24, meropenem 8, posakonazol 3. günde iken imza vererek hastaneden ayrılmıştır. Hasta 10 gün sonra kontrolde hipopotasemi tespit edilmesi, GIS kanama? ile yoğun bakıma yatırılmış, takipnesi ve bilinç bulanıklığı olması üzerine entübe edilmiştir. Amfoterisin-B, pnömoni ön tanısıyla ampirik antimikrobiyal tedavi başlanmıştır. Kontrol MR'sinde akut patoloji olmamakla birlikte mukor tutulumlarının stabil olduğu rapor edilmiştir. Hasta ekstübe edildikten 1 hafta sonra gelişen bilinçte bozulma nedeniyle arrest sonrasında eksitus olarak kabul edilmiştir.

Sonuç: COVID-19 özellikle diyabetik kişiler ile diyabete yatkın hasta grubunda mukormikoza yatkınlık doğuran bir immünolojik zaafiyet doğurduğu bilinmektedir. Mukor sıklığı pandemi ile artmış ve bu COVID-19 hastalarının uzun hospitalizasyonuna, geç dönem mortalitesine katkıda bulunmuştur. Farkındalık ile erken tanı, hızlı medikal, cerrahi yaklaşım mortalite, morbiditeyi azaltacaktır.

Anahtar Kelimeler: COVID-19, mukormikoz, diabetes mellitus

[PS-159]

Viral Hepatit Tehlikesinin Yeterince Farkında mıyız?

Yasemin Çağ¹, Derya Öztürk Engin², Yakup Çağ³, Fatih Sultan Mehmet Çiçek⁴, İlker Demir⁵, Melek Türkmen⁶

¹İstanbul Medeniyet Üniversitesi Tıp Fakültesi, Enfeksiyon Hastalıkları ve Klinik Mikrobiyoloji Anabilim Dalı, İstanbul

²Sağlık Bilimleri Üniversitesi, Sancaktepe Şehit Prof. Dr. İlhan Varank Eğitim ve Araştırma Hastanesi, Enfeksiyon Hastalıkları ve Klinik Mikrobiyoloji Kliniği, İstanbul

³Sağlık Bilimleri Üniversitesi, Çocuk Sağlığı ve Hastalıkları Kliniği, İstanbul

⁴Sultangazi Belediyesi Başkan Yardımcısı, İstanbul

⁵Sultangazi Belediyesi, İnsan Kaynakları ve Eğitim Müdürü, İstanbul

⁶Sultangazi Belediyesi, İstanbul

Giriş: Bu projede Sultangazi Belediyesi'nde çalışan temizlik, çevre koruma ve kontrol birimleri personeli başta olmak üzere belediye çalışanlarının viral hepatitlerin (hepatit A, B ve C) bulaş yolları, yol açabileceği klinik tablolar ve korunma konusunda bilgi düzeylerinin belirlenerek, bireylerin farkındalığının ve bilgi düzeylerinin artırılması amaçlanmıştır.

Gereç ve Yöntem: Proje etik kurul onayı İstanbul Medeniyet Üniversitesi, Göztepe Eğitim ve Araştırma Hastanesi Etik Kurulu'ndan alındı (tarih: 09.08.2021, sayı: 2021/0400). 01/09/2021 ve 30/10/2021 tarihlerinde belediye personeline zoom platformu üzerinden ve yüz yüze eğitimler verildi. Ankete katılmaya gönüllü katılımcıların viral hepatitler konusunda mevcut bilgi düzeylerini ölçmek amacıyla eğitim öncesi ve eğitimlerin bitiminde online veya yazılı değerlendirme anketine katılmaları sağlandı. Online olarak ankete katılım cep telefonlarına gelen mesaja tıklanarak ulaşılan Google anket formu aracılığı ile sağlandı. Eğitimler hepatit A, hepatit B ve hepatit C olmak üzere üç başlık altında yapıldı.

Bulgular: İki aylık süre zarfında 311 belediye çalışanına viral hepatit eğitimi verildi. Eğitim öncesi ankete 134, eğitim sonrası ankete 99 personel katıldı. Eğitim öncesi ankete katılanların %97,8'i erkek, yaş ortalaması 42 idi. Katılımcıların 43'ü (%32,1) çevre koruma-kontrol biriminde, %67,9'u temizlik işleri biriminde çalışmakta idi. Katılımcıların %64,9'u ilköğretim, %20,9'u ortaokul, %11,2'si lise, %2,9'u lisans ve üstü okul mezunu idi. Katılımcıların %41'i hepatit A'yı, %65,7'si hepatit B'yi %41'i hepatit C'yi daha önce duyduğunu belirtirken, %27,6'sı ise daha önce hiçbirini duymadığını bildirdi. Daha önce hepatit A virüs enfeksiyonu geçirip geçirmediğini bilenlerin oranı %6,7, Hepatit B virüsü taşıyıp taşımadığını bilenlerin oranı %29,9, hepatit C virüsü taşıyıp taşımadığını bilenlerin oranı %26,9 idi. Eğitimler öncesi hepatit A, B ve C virüslerinin bulaş yolları, oluşturabileceği komplikasyonları, tedavi ve korunma yolları ile ilgili bilgi düzeyinin belirlenmesine yönelik sorulara verilen doğru yanıt oranı ortalama %49,8 iken eğitim sonrası bu oran ortalama %78,1 olarak tespit edilmiştir. Bulaş yolları ile ilgili sorulara verilen doğru yanıt ortalaması eğitimler öncesinde %49,9 iken, eğitimler sonrası %78,1 olarak tespit edilmiştir. Korunma yolları ile ilgili sorulara verilen doğru yanıt ortalaması eğitimler öncesinde %62,2 iken eğitimler sonrası %82,8 olarak tespit edilmiştir.

Sonuç: Proje kapsamında verilen eğitimlerin kişilerin viral hepatitler konusunda bilgi düzeyinin ve farkındalığının artırılmasına katkı sağladığı görülmüştür. Toplumun ve özellikle risk altındaki bireylerin eğitimi viral hepatitle savaşta en önemli araçlardan biridir.

Anahtar Kelime: Viral hepatit

[PS-161]

Kısa Süreli Yüksek Doz Kortikosteroid ile Klinik Yanıt Alınan Malign Ödemli Kutanöz Şarbon Olgusu

Nihat Türkan, Rifat Somay

Muş Devlet Hastanesi, Enfeksiyon Hastalıkları ve Klinik Mikrobiyoloji Kliniği, Muş

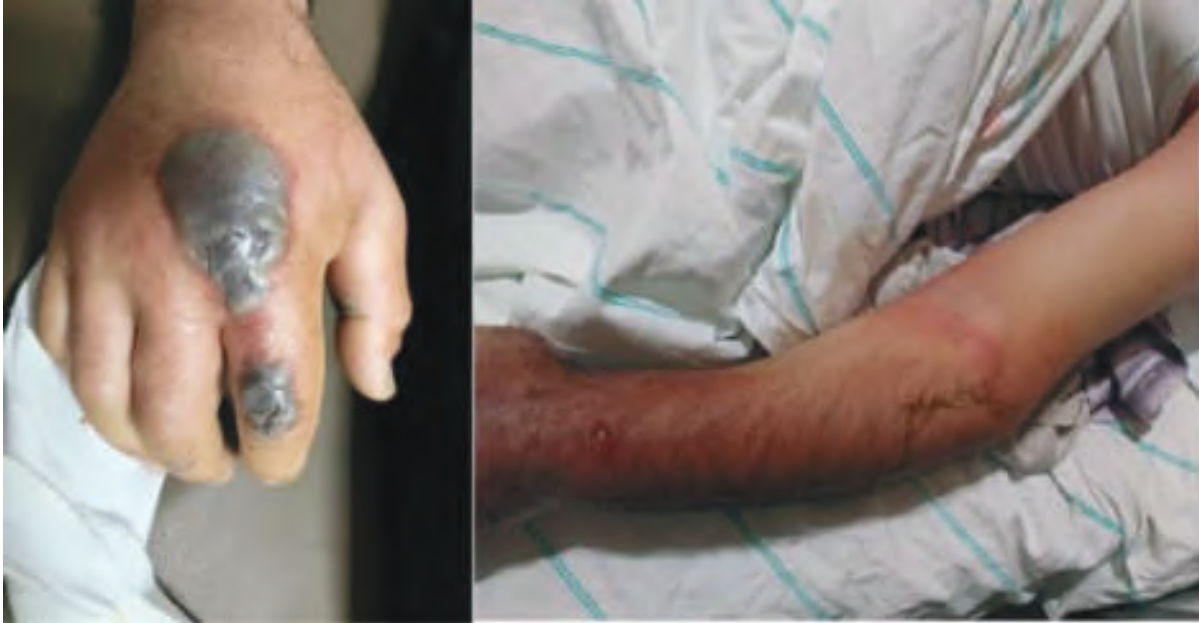Giriş: Dünya genelinde görülme sıklığı giderek azalmış olan şarbon zoonotik bir hastalıktır. Ülkemizde de hastalığın insidansı azalmış olmakla birlikte hayvancılığın yaygın olduğu Doğu ve Güneydoğu Anadolu bölgelerimizde halen endemik olarak görülmektedir. Şarbon olgularının %95'ini deri şarbonu oluşturmaktadır. Bazı hastalarda aşırı ödem, büller, indurasyon gibi şiddetli lokal reaksiyonlarla karakterize şarbon ödemi (malign ödem) görülebilmektedir. Biz de sol üst ekstremitede malign ödem kliniği ile takip ettiğimiz bir kutanöz şarbon olgusu üzerinden, uygun hastalarda antibiyoterapi ile birlikte kısa süreli steroid tedavisinin etkili olabileceğine dikkat çekmeyi amaçladık.

Olgu: Kronik hastalık tanısı olmayan 73 yaşında erkek hasta acil servise sol el 2. parmak dorsumu ve el üstünde ülsere siyah renkli büllöz lezyon ve ağrı nedeniyle başvurdu. Muayenesinde sol el dorsumundan dirseğe kadar jeneralize ödem, eritem ve ısı artışı olduğu görüldü. Ateş 37 °C, solunum sayısı: 18, tansiyon: 130/80 mmHg nabız: 88/dk olarak saptandı. Anamnezinde hayvancılıkla uğraştığını, hayvanlardan birinin

hasta olduğunu ve hayvan ölmeden önce kestiğini belirtti. Hastanın büllöz lezyonundan eküvyon ile örnek alındı. Lezyon sıvısından yapılan Gram-boyamada bakteri görülmedi. Halk sağlığına *B. anthracis* PCR için örnek gönderildi. Acil servis tahlillerinde beyaz küre: 10.680/ml, C-reaktif protein=18,73 mg/dl, kreatinin=0,8 mg/dl, AST: 18 U/l ALT: 30 U/l saptandı. Hasta servise kutanöz şarbon ön tanısı ile yatırıldı. Meropenem 3x1 gr + siprofloksasin 2X400 mg IV tedavi başlandı. Hastanın günlük takiplerinde ağrısının arttığı ve koltuk altına kadar jeneralize ödemin genişlediği görüldü. Kompartman sendromu açısından plastik cerrahiye danışıldı. Plastik cerrahi hekimi hastanın ödeminin daha da artması durumunda kompartman sendromuna gidebileceğini, fasyotomi gerekebileceğini, kar zarar hesabı yapılarak pulse steroid verilebileceğini belirtti. Hastaya 200 mg metilprednisolon tek doz yapıldı ve tedrici azaltıldı. Hastanın pulse steroid sonrası vizitinde ağrısında ve ödeminde dramatik bir gerileme izlendi. Hastanın *B. anthracis* PCR sonucu pozitif olarak sonuçlandı. Hastanın prednol dozu tedricen azaltılarak kesildi. Tüm laboratuvar değerleri olağan aralığa geriledi. Antibiyoterapi 14 güne tamamlanarak şifa ile taburcu edildi.

Sonuç: Endemik bölgede tipik lezyonu olan, enfekte hayvan ve hayvan ürünleri ile teması olan hastalarda ayırıcı tanıda şarbonun mutlaka akla getirilmesi gerekir. Şarbon menenjit ve larinkse bası yapan ciddi ödem durumlarında antibiyoterapiye steroid eklenmesi önerilmektedir. Bu durumlar dışında steroid kullanımı açısından ortak bir görüş yoktur. Diğer malign ödem hastalarında da hasta özelinde kar-zarar hesabı yapılarak steroid tedavisi kullanılabilir.

Anahtar Kelimeler: Şarbon, malign ödem, steroid



Resim 1. Malign ödem

[PS-162]

COVID-19 Enfeksiyonu Sonrası Gelişen Multisistemik Enflamatuvar Sendrom Olgusu

Fatma Betül Kılıç, Edanur Erümit, Kübra Gögebakan, Ayşe Albayrak, Fatma Kesmez Can, Kemalettin Özden

Atatürk Üniversitesi Tıp Fakültesi, Enfeksiyon Hastalıkları ve Klinik Mikrobiyoloji Anabilim Dalı, Erzurum

Giriş: Yetişkinlerde koronavirüs hastalığı-2019'un (COVID-19) spektrumu, asemptomatik enfeksiyondan şiddetli pnömoniye, akut solunum sıkıntısı sendromundan (ARDS) çoklu organ disfonksiyonuna kadar değişir. Ayrıca hastalık ilerleyen dönemlerde multisistemik komplikasyonlara yol açmaktadır. Olgumuzda COVID-19 ile ilişkili olan ve birden çok sistemi etkileyen enflamatuvar bir sendrom olarak düşünülen, ağır seyirli olgular şeklinde ortaya çıkan multisistemik enflamatuvar sendromuna (MIS-A) değinmek istedik.

Olgu: Bilinen herhangi bir hastalığı olmayan hastanın bir aydır 3 kilo kaybı, ateş, halsizlik, genel durumda bozulma ve iştahsızlık şikayetleri olup yaklaşık 4 ay önce COVID-19 enfeksiyonu geçirdiği öğrenildi. Alınan tetkiklerden müspet olan sonuçları: C-reaktif protein=134 mg/l, sedimentasyon=133 mm/h, AST: 78 U/l, ALT: 50 U/l, albümin=3,1 g/dl, hemoglobin=7,5 g/dl idi. Akciğer direkt grafisinde pnömoni uyumlu infiltrasyon görüldü. Ampirik olarak seftriakson antibiyoterapisi başlandı. Ateşi düşmeyen ve pnömonik infiltrasyonu gerilemeyen hastanın seftriakson tedavisi stoplanıp hastaya piperacilin-tazobactam ve klaritromisin başlandı. Enfektif endokardit açısından transtorasik ekokardiyografi istendi. Karın ağrıları için batin görüntülemesi yapıldı. Kronik yorgunluğu için *Coxiella burnetii* araştırıldı. Malignite ekartasyonu açısından endoskopi, kolonoskopi, mammografi, meme USG istendi, servikal smear alındı. Tanı koyduracak herhangi bir patoloji bulunamadı. Satürasyonları gittikçe düşen hastada pulmoner emboli ekarte edildi. Ateşi bir haftadır verilen antibiyoterapiye rağmen düşmeyen hastanın mevcut tedavisi meropenem, linezolid ve doksisisiklin olarak değiştirildi. Hastanın anemi ve trombositopeni açısından yapılan kemik iliği aspirasyon sonucunda flowmetri normal değerlendirildi. Lösemik dönüşüm olmayıp hasta düşük riskli Miyelodisplastik sendrom ön planda düşünüldü. Laboratuvar tetkikleri yönüyle makrofaj aktivasyon sendromu düşünülen hastadan periferik yayma bakıldı, ekarte edildi. Genel durumu gün geçtikçe kötüleşmekte olan, ateşi devam eden ve hiçbir antibiyoterapiye yanıt alınamayan hastada enfeksiyon düşünülmüdüğü için hasta dahiliye kliniğine devredildi. Yaklaşık 4 ay önce COVID-19 geçiren hastada MIS-A düşünülmesi üzerine antibiyotikleri kesilerek metilprednizolon, deksametazon tedavisi başlandı, yanıt olmadığı için tedaviye IVIG eklendi. Genel durumu bütün tedavilere rağmen kötüleşen hasta eks oldu.

Sonuç: Multisistemik enflamatuvar sendrom (MIS-A), COVID-19 geçirdikten sonra erişkinlerde nadir olarak gelişen bir tablodur. Bazen ölümcül olabilen bu hastalığı erken tanıyabilmek ve hızlı bir şekilde tedaviye başlamak klinisyenler tarafından önemsenmelidir.

Anahtar Kelimeler: MIS-A, COVID-19, IVIG

[PS-163]

Salmonelloz'da Görülebilen Ender Bir Komplikasyon: Torasik Aort Mikotik Anevrizma Olgusu

Sinan Mermer¹, Utku Mahir Yıldırım², Gökhan Albayrak³, Ahmet Yekta Tüzün⁴

¹İzmir Ekonomi Üniversitesi Tıp Fakültesi, Enfeksiyon Hastalıkları ve Klinik Mikrobiyoloji Anabilim Dalı, İzmir

²İzmir Ekonomi Üniversitesi Tıp Fakültesi, Radyoloji Anabilim Dalı, İzmir

³İzmir Ekonomi Üniversitesi Tıp Fakültesi, Kalp ve Damar Cerrahisi Anabilim Dalı, İzmir

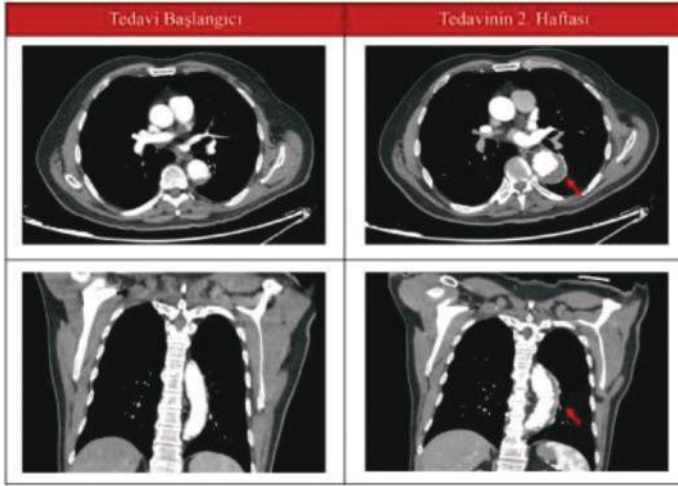
⁴İzmir Ekonomi Üniversitesi Tıp Fakültesi, Gastroenteroloji Anabilim Dalı, İzmir

Giriş: *Salmonelloz*, gastrointestinal sistemi etkileyen bakteriyel bir hastalıktır. *Salmonella* bakterileri tipik olarak hayvan ve insan barsaklarında yaşar ve gaita yoluyla atılır. İnsanlara en sık kontamine su veya yiyecekler yoluyla bulaşır. Genellikle ateş, kusma ve ishal belirtileriyle seyredir. Hastalığın seyri esnasında santral sinir sistemi enfeksiyonu, kardiyovasküler sistem enfeksiyonu, kemik-eklem enfeksiyonu gibi ekstraintestinal komplikasyonlar gelişebilir. Bu bildiride *Salmonelloz* tanısı ile takip edilen bir olguda gelişen torakal mikotik anevrizma komplikasyonunun sunulması amaçlanmıştır.

Olgu: Altmış yedi yaşında, hipertansiyon dışında kronik hastalığı olmayan erkek hasta yaklaşık bir haftadır olan karın ağrısı ve ateş yüksekliği şikayeti ile gastroenteroloji kliniğine yatırıldı. İntraabdominal enfeksiyon ön tanısı ile konsülte edilen olgunun yapılan fizik muayenesinde epigastrik hassasiyet ve ateş yüksekliği (39 °C) dışında patolojik bulgu saptanmadı. Laboratuvar bulgularında; beyaz küre: 8490/ul, hemoglobin=16,7, platelet: 134000/ul, C-reaktif protein=133 mg/l, amilaz: 106 u/l, karaciğer ve renal fonksiyon testleri olağan saptandı. Çekilen torakoabdominal tomografide desenden aortta plaklar, akciğerde bilateral amfizem bulguları, karaciğer ve sağ böbrekte en büyüğü 10 mm olan birkaç adet kistik lezyon dışında patolojik bulgu saptanmadı. Kan ve idrar kültürü alındıktan sonra ampirik başlanan seftriakson 2x1 gr ve metronidazol 3x500 mg tedavisinin devamı önerildi. Hastanın takibinin üçüncü gününde kan kültüründe *Salmonella* spp. üremesi üzerine metronidazol kesilerek siprofloksasin 2x400 mg antibiyoterapiye eklendi. Klinik ve laboratuvar bulgularında yanıt alınan hastanın kontrol kan kültüründe üreme olmadı, tedavisinin altıncı gününde antibiyoterapisi oral siprofloksasin 2x750 mg olarak düzenlendi ve hasta taburcu edildi. Taburcu olduktan bir hafta sonra karın ağrısı ve ateş yüksekliği ile acil servise başvuran hasta tekrar interne edildi. Torakoabdominal tomografi bulguları "desenden aortada trombus, trombusü çevreleyen alanda 2 cm'ye ulaşan kontrast madde ekstrasvazasyonu, penetran aortik ülser ve aort anevrizması" olarak raporlandı (Şekil 1). EKO'da kardiyak patoloji saptanmadı. Kalp damar cerrahisi ve girişimsel radyoloji ile konsülte edilen olguya torasik endovasküler aort onarımı işlemi uygulandı. Yatışı esnasında meropenem ve siprofloksasin olarak iki hafta uygulanan hastanın antibiyoterapisi taburculukta oral siprofloksasin olarak devam edildi ve antibiyoterapi altı haftaya tamamlandı.

Sonuç: Mikotik aort anevrizmaları yüksek mortaliteye neden olabilmektedir. Bakteremi nedeniyle takip edilen olgularda uygun tedaviye rağmen klinik ve laboratuvar yanıt yeterli değilse kardiyovasküler komplikasyonların da araştırılması uygun olacaktır.

Anahtar Kelimeler: *Salmonelloz*, mikotik anevrizma, kan dolaşım enfeksiyonu



Şekil 1. Torasik aortadaki kontrast madde ekstravazasyonu ve aort anevrizması

[PS-164]

*Mycobacterium immunogeu*m'un Neden Olduğu Akciğer Enfeksiyonu

Ayşe Nur Soykuvvet¹, Aslı Haykır Solay¹, Gülnur Kul¹,
Gökçe Ayvaz¹, Zübeyde Lale²

¹Ankara Etlik Şehir Hastanesi, Enfeksiyon Hastalıkları ve Klinik Mikrobiyoloji Kliniği, Ankara

²Ankara Etlik Şehir Hastanesi, Tıbbi Mikrobiyoloji Anabilim Dalı, Ankara

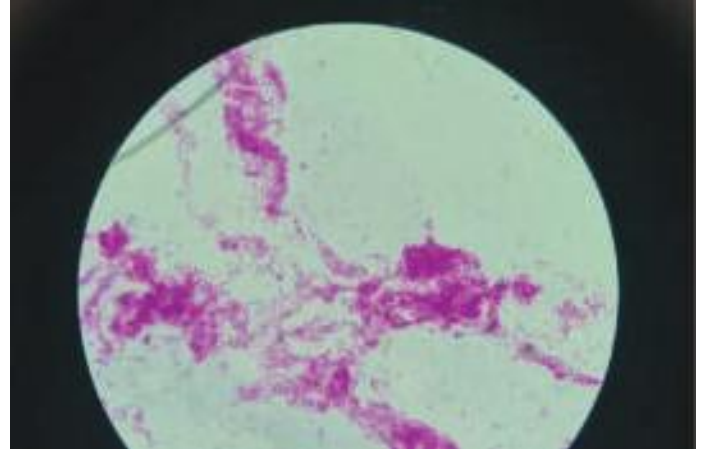
Giriş: Tüberküloz dışı mikobakteriyel (TDM) enfeksiyonlar sıklıkla hücrel immün yetmezliği olan bireylerde görülmektedir. Bu grupta olan *Mycobacterium immunogeu*m'un genellikle deri yumuşak doku enfeksiyonuna neden olduğu bildirilmektedir. Sunumumuzda immünkompetan bir bireyde gelişen *Mycobacterium immunogeu*m'a bağlı akciğer enfeksiyonu sunulmaktadır.

Olgu: Bilinen kronik bir hastalığı olmayan 62 yaş erkek hasta 10 gündür olan gece terlemesi, kuru öksürük, kilo kaybı (10 günde 5 kg), yemek sonrası epigastrik bölgede ağrı ile hastanemize başvurdu. Takiplerinde ateşi olmadı. Yapılan tetkiklerinde hemoglobin=10,3 g/dl, beyaz küre: 5930 hücre/mm³, platelet: 150000 hücre/mm³, sedimantasyon=31 mm/h, C-reaktif protein=11,55 mg/l, proc: 0,04 mg/l, ALT: 13U/l, AST: 14 U/l, üre: 28,1 mg/dl, kre: 0,76 mg/dl olarak saptandı. Periferik yaymada atipik hücre görülmedi. Hastada malignite düşünülerek torakoabdominal BT çekildi. BT'de sol akciğer alt lobda 1 cm çapta yumuşak doku dansitesinde pulmoner nodül, hepatomegali, splenomegali, dalakta enfarkt ve portal hilus, peripankreatik alan, portakaval pencerede büyüğünün çapı 13 mm olan birkaç adet lenfadenopati saptandı. Hastada tüberküloz enfeksiyonu araştırılması amacı ile quantiferon ve balgamda aside dirençli basil bakıldı. Quantiferon negatifti ve uygun dekontaminasyon işlemlerinden sonra bakılan üçüncü balgamda tüberküloz basilinden daha kısa olan aside dirençli basiller görüldü (Şekil 1). Bunun üzerine bir örnek daha alındı ve aynı etken yine görüldü. Kültürü otomatize sistem olan Mycobacteria Growth Indicator Tube ile yapıldı. Üreyen etken Maldit-10'ta *Mycobacterium immunogeu*m olarak tanımlandı. Hastanın şikayetlerinin mikobakteriyel enfeksiyon için tipik olması, akciğerde nodüler görünüm, hepatosplenomegali ve abdominal LAP saptanması ve bu bulguları açıklayacak başka tanı konulamaması,

alınan iki balgam örneğinde aynı etkenin saptanması üzerine TDM akciğer enfeksiyonu tanısı konuldu.

Sonuç: TDM enfeksiyonların sıklığı artmaktadır. Klinik bulguları ile şüphe uyandıran hastalarda tanı konulması için ısrarcı olunmalıdır.

Anahtar Kelimeler: Akciğer, enfeksiyon, *Mycobacterium*



Şekil 1. *Mycobacterium immunogeu*m

[PS-165]

HIV/AIDS Hastalarında Toksoplazmoz Seroprevalansı

Emine Gül Özdaş, Merve Sefa Sayar, Murat Çam, Çınar Öztürk,
Ali Asan, İsmail Necati Hakyemez

Sağlık Bilimleri Üniversitesi, Bursa Yüksek İhtisas Eğitim ve Araştırma Hastanesi, Enfeksiyon Hastalıkları ve Klinik Mikrobiyoloji Kliniği, Bursa

Giriş: Toksoplazmozis, *Toxoplasma gondii*'nin (*T. gondii*) etken olduğu farklı klinik durumlarda karşımıza çıkabilen paraziter bir enfeksiyon durumudur. Son yıllarda ülkemizde HIV/AIDS olgularındaki artışın sonucu olarak; toksoplazmoz gibi yaşamı tehdit eden fırsatçı merkezi sinir sistemi enfeksiyonları ile daha sık başvuru beklenmektedir. Çalışmamızda HIV ile enfekte hastalarda *T. gondii* seroprevalansının belirlenmesi amaçlanmaktadır.

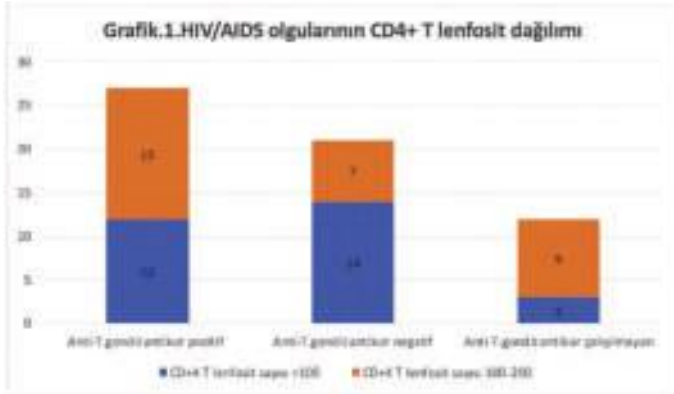
Gereç ve Yöntem: 2018-2023 yılları arasında enfeksiyon hastalıkları polikliniğine başvuran HIV/AIDS tanısı alan hastalar ve HIV dışı diğer nedenlerle başvuran kontrol hastaları çalışma kapsamına alınmıştır. Hastaların demografik (yaş, cinsiyet) verileri ve laboratuvar (*T. gondii* IgG antikor durumu, CD4+ T-lenfosit sayıları) sonuçları retrospektif olarak hasta dosyalarından elde edilmiştir.

Bulgular: HIV/AIDS tanılı 274 hastanın 93'ünde (%33,9) anti-*T. gondii* IgG antikor çalışılmadığı belirlendi. Anti-*T. gondii* IgG antikor çalışılan 181 olgunun 157'si (%86,7) erkek ve tanı aldıklarında yaş ortalaması 38±12 (18-69) idi. Olguların 82'sinde (%45,3) *T. gondii* IgG pozitif saptanırken 12'sinde (%14,6) CD4+ T-lenfosit sayısı <100 ve 15'inde (%18,2) CD4+ T-lenfosit sayısı 100-200 olarak saptanmıştır. Anti-*T. gondii* IgG antikor çalışılmayan grupta 93 olgunun 3'ünde CD4+ T-lenfosit <100 ve 9'unda CD4+ T-lenfosit 100-200 arasında saptanmıştır. Polikliniğimize HIV dışı tanılarla başvuran 195 olgunun 80'i (%41) erkek ve yaş ortalaması 40,93±15,18 (18-80) idi. Bu olguların 116'sında (%59,5) Anti-*T. gondii* IgG antikor pozitif bulunmuştur.

Sonuç: Çalışmamızda HIV/AIDS'te tedavi öncesi *T. gondii* IgG antikor çalışma oranındaki düşüklük, toksoplazmoz serolojisinin rutin olarak

belirlenmesi gerektiğini ve bu durum özellikle CD4+ T-lenfosit sayısının düşük olduğu olgularda profilaksi ile önlenilebilecek olan mortal seyirli ensefalit tabloları açısından mutlak öneme sahiptir. HIV/AIDS hastalarında toksoplazma seroprevalansı diğer olgulara göre daha düşük bulunmuştur. Bu açıdan seronegatif olguların primer enfeksiyondan korunma önlemleri konusunda bilgilendirilmesi de önemlidir.

Anahtar Kelimeler: HIV, seroprevalans, toksoplazmoz



Grafik 1. HIV/AIDS olgularının CD4+ T Lenfosit dağılımı

	HIV/AIDS var olan grup (n=181)	HIV/AIDS var olmayan grup (n=195)
Yaş	38±12 (18-69)	40±15 (18-80)
Cinsiyet		
Erkek	157 (%86,7)	80 (%41)
Kadın	24 (%13,2)	115 (%58,9)
Anti- <i>T. gondii</i> IgG antikor pozitifliği	82 (%45,3)	116 (%59,5)

[PS-166]

Tam İdrar Tahlilinde Nitrit Sonucunun Etkenlere Yönelik Değerlendirilmesi

Fatma Zühre Alparlan Tanyeri, Ayşe Nur Azdavaylı, Tuba İlgar, Uğur Kostakoğlu, İlnur Esen Yıldız, Ayşe Ertürk

Recep Tayyip Erdoğan Üniversitesi Eğitim ve Araştırma Hastanesi, Enfeksiyon Hastalıkları ve Klinik Mikrobiyoloji Anabilim Dalı, Rize

Giriş: Hastaların tam idrar tahlili (TİT) sonuçları bize idrar yolu enfeksiyonunu değerlendirmede yardımcı olmaktadır. Özellikle *Enterobacteriaceae* ailesinde TİT'te nitrit pozitifliği beklenirken *Acinetobacter* spp. ve *Enterococcus* spp.'de negatif olması beklenmektedir ve ampirik tedavi kararında etkili olabilmektedir. Biz de çalışmamızda idrarda üretilen bakteriyel etkenlerle nitrit sonuçlarını kıyaslamayı amaçladık.

Gereç ve Yöntem: Recep Tayyip Erdoğan Üniversitesi Eğitim ve Araştırma Hastanesi, Enfeksiyon Hastalıkları ve Klinik Mikrobiyoloji Anabilim Dalı tarafından 1 Ocak 2021-31 Aralık 2022 tarihleri arasında değerlendirilen ve idrar kültüründe üreme saptanan 18 yaş ve üzerindeki hastalar çalışmaya dahil edildi. Hastaların epidemiyolojik verileri ve idrar tetkik sonuçları

hastane bilgi yönetim sisteminden retrospektif olarak tarandı. Eksik verisi olanlar çalışma dışı bırakıldı. Çalışmanın verileri IBM SPSS 22.0 programı ile değerlendirildi.

Bulgular: Kliniğimizde iki yıl süre içinde değerlendirilen ve idrar kültüründe üremesi olan 508 hasta değerlendirildi. TİT olmayan 60 hasta çalışma dışı bırakıldı. Dört yüz kırk sekiz hasta çalışmaya dahil edildi. Hastaların 261'i (%58,3) kadındı, yaş ortancaları 64 yılı (18-95 yıl aralığında). Hastaların 142'sinin (%31,7) TİT'te nitrit pozitif saptandı. En sık saptanan etkenler *Escherichia coli* (%46,9) ve *Klebsiella* spp. (%20,5) idi (Tablo 1). Etkenlere göre değerlendirildiğinde *Escherichia coli* üremesi olanların %43,3, *Klebsiella* spp. üremesi olanların %26,1'inde nitrit pozitif saptanırken *Acinetobacter* spp.'de nitrit pozitifliği saptanmadı. Bununla beraber *Enterococcus* spp. üremesi olan hastaların 3'ünde TİT'te nitrit pozitifliği (Tablo 1).

Sonuç: Çalışmamızda *Acinetobacter* spp. üremesi olan hastaların hepsinin nitrit sonuçları beklediğimiz gibi negatif saptanmışken diğer etkenlerde değişken sonuçlar elde edilmiştir. Hastaların TİT sonucu etkenler konusunda ön bilgi verebilse de çalışmamızda görüldüğü gibi tek başına karar vermede yetersiz kalmaktadır.

Anahtar Kelimeler: Nitrit, idrar yolu enfeksiyonu

Tablo 1. Hastaların idrar kültüründe saptanan etkenlerin ve tam idrar tahlilindeki nitrit sonuçlarının dağılımı

	n (%)	Nitrit, n (%)	
		Negatif	Pozitif
<i>Escherichia coli</i>	210 (%46,9)	119 (%56,7)	91 (%43,3)
<i>Klebsiella</i>	92 (%20,5)	68 (%73,9)	24 (%26,1)
<i>Enterococcus</i> spp.	58 (%12,9)	55 (%94,8)	3 (%5,2)
<i>Pseudomonas</i>	33 (%7,4)	24 (%72,7)	9 (%27,3)
<i>Enterobacter</i>	18 (%4,0)	9 (%50,0)	9 (%50,0)
Koagülaz negatif stafilkoklar	14 (%3,1)	13 (%92,9)	1 (%7,1)
<i>Staphylococcus aureus</i>	9 (%2,0)	6 (%66,7)	3 (%33,3)
<i>Acinetobacter</i>	7 (%1,6)	7 (%100,0)	0 (%0,0)
<i>Proteus</i>	6 (%1,3)	4 (%66,7)	2 (%33,3)
<i>Corynebacterium</i>	1 (%0,2)	1 (%100,0)	0 (%0,0)

[PS-167]

Gastrointestinal Şarbon Düşündüren Kutanoz Şarbon Olgusu

Canan İpci, Fatma Betül Kılıç, Emine Parlak

Atatürk Üniversitesi Tıp Fakültesi, Enfeksiyon Hastalıkları ve Klinik Mikrobiyoloji Anabilim Dalı, Erzurum

Giriş: Deri şarbonu, şarbonun en yaygın formudur. Kuluçka süresi genellikle 5-7 gündür. Deri şarbonu lezyonlarının %90'ından fazlası yüz, boyun, kollar ve eller gibi açıkta kalan bölgelerde meydana gelir. Toksin salınımına bağlı olarak çevre dokularında yaygın ödem, sıklıkla bölgesel lenfadenopati ve lenfanjit ile birlikte bulunur. Deri şarbonu olguları, genellikle enfekte hayvanlar veya hayvansal ürünlerle temasin bir sonucu olarak, *Bacillus anthracis* sporlarının deriden girmesi ile bulaşır. Küçük, ağrısız, ancak genellikle kaşıntılı bir papül olarak başlar. Sonra vezikül veya bül geliştirir.

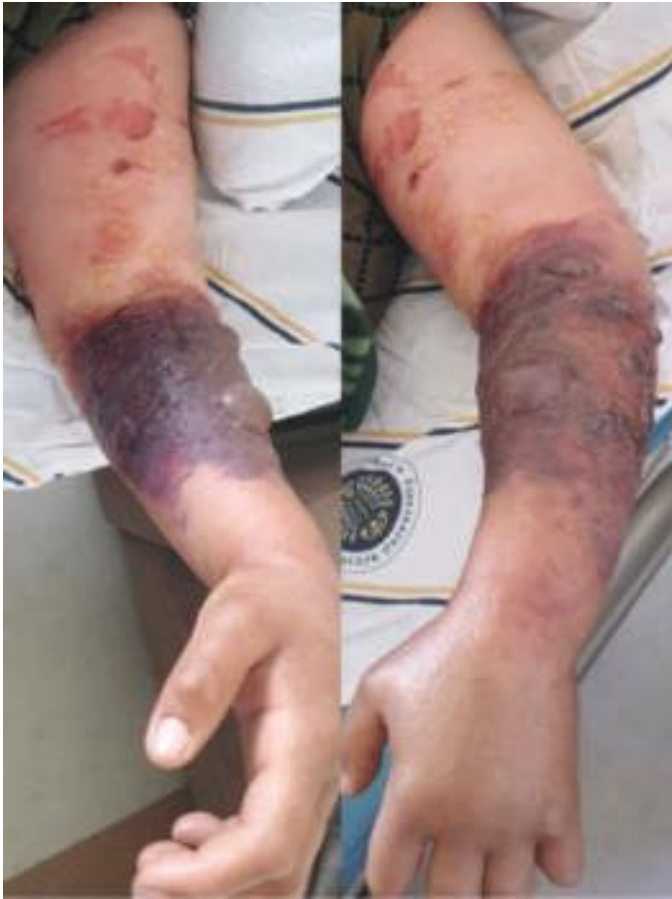[PS-168]

Ardından erozyon, siyah, çökük bir eskar ile ağrısız bir nekrotik ülser gelişir. Hasta hayvanı, kestikten bir hafta sonra kolunda deri şarbonu gelişen hastanın izlem ve tedavi basamaklarını paylaşmayı amaçladık.

Olgu: İki hafta önce Kağızman'da büyükbaş hayvan kesip, 6 gün önce sol kolunda başlayıp ilerleyen şişlik ve yaraları olan hasta şarbon ön tanısı ile yatırıldı. Bilinen hipertansiyon, diyabet, hiperkolesterolemi tanıları vardı. Yatışında beyaz küre: 13800/µl (nötrofil: %87), C-reaktif protein=132 mg/l, kreatinin=1,1 mg/dl, albümin=2,6 mg/dl bulundu. Hastaya 6x4 milyon IU kristalize penisilin G, metilprednizolon, non-steroid anti-enflamatuvar tedavisi başlandı. Beslenmesi bozulan, albümini düşük hastaya proteinden zengin diyet verildi. İshali olan hasta gastrointestinal şarbon açısından değerlendirildi. GIS şarbonu açısından ileri incelemeleri yapılan, şarbonlu hayvanın etini tüketmemiş olan, batında hassasiyeti defans reboundu olmayan ve semptomları 3 gün sonra azalan hastada GIS şarbonu dışlandı. Koluna her gün rivanolle pansuman yapıldı. Sol aksiller bölgede lenfadenopati tespit edildi. On dört gün sonra enfektif parametreleri gerileyen, lenfadenopatisi kaybolan, büllöz lezyonları ve kolundaki ödem, kızarıklık, ısı artışı şikayetleri azalan hasta taburcu edildi.

Sonuç: Şarbon zoonotik hastalıklar içerisinde bölgemiz için önemli bir hastalıktır. Antibiyotik tedavisi ile fatalite %2'nin altına inmektedir. Deri şarbonunun erken tanınım uygun şekilde tedavi edilmesi önemlidir. Tespit edilen şarbon olguları bildirilmeli, risk gruplarına yönelik önlemler alınmalı, hayvan aşılama düzenli bir şekilde yapılmalıdır.

Anahtar Kelimeler: Şarbon, penisilin, rivanol



Resim 1. Kutanöz şarbon

Delftia Acidovorans'a Bağlı Bakteriyemi Olgusu

Damla Ertürk, Yasemin Nadir, Süheyla Serin Senger

Sağlık Bilimleri Üniversitesi, İzmir Tepecik Eğitim ve Araştırma Hastanesi, Enfeksiyon Hastalıkları ve Klinik Mikrobiyoloji Kliniği, İzmir

Giriş: *Delftia acidovorans* Gram-olumsuz, aerobik, non-fermantatif, sporsuz bir basildir. Eskiden *Comamonas acidovorans* veya *Pseudomonas acidovorans* adıyla bilinmekte olup su ve toprakta bulunur, genellikle non-patojen kabul edilmektedir. Ancak literatürde etken olarak kabul edilerek nadir de olsa bakteriyemi, nozokomiyal pnömoni, oküler enfeksiyon, peritonit, üriner sistem enfeksiyonu gibi klinik tablolara sebep olduğu gösterilmiştir. Her yaş grubunda ve immünoşüpresif olmayan hastalarda da enfeksiyon tablosuna yol açabilir. Biz de kateter ilişkili olmayan *Delftia acidovorans*'a bağlı bakteriyemi gelişen bir olguyu sunduk.

Olgu: Yetmiş altı yaşında kadın hasta 3 aydır olan kilo kaybı ve sarılık şikayeti sonrasında yapılan tetkiklerinde pankreas başı adenokarsinom tanısı almış olup başvurusundan 2 ay önce Whipple operasyonu geçirmiştir. Üç kür olmak üzere gemisitabin kemoterapisi almış olup son kemoterapisini yatışından 1 hafta önce almıştır. Göğüs ağrısı, ateş şikayeti nedeniyle hastanın yatışı yapıldı. Tansiyon arteryel değeri 115/56 mmHg, ateş 38,2 °C, nabız 95 atım/dk, oksijen saturasyonu %96 idi. Fizik muayenesinde genel durumu düşkün görünümde, ense sertliği yok, akciğerde solunum seslerinde azalma, bazallerde raller mevcut, batin rahattı. Laboratuvar değerlerinde beyaz küre: 23.000/mm³ hemoglobin=10,8 g/dl, plt: 369.000 µL, C-reaktif protein=152,9 mg/l (referans değer: 0-6 mg/l) aspartat aminotransaminaz (AST): 38 U/l, alanin aminotransaminaz (ALT): 12 U/l, kan üre azotu (BUN): 34 mg/dl, kreatinin=0,94 mg/dl, prokalsitonin=26,7 ng/ml idi. Takibinde sıvı tedavisine yanıt vermeyen hipotansiyonu (80/50 mmHg) gelişti. Hastanın santral venöz kateteri, üriner sondası yoktu. Tam idrar tetkikinde piyüri, hematüri görülmedi. Kan kültürleri de alınan hastaya ampirik olarak piperasilin tazobaktam 3*4,5 gr intravenöz olarak başlandı. Hastanın takiplerinde ateşi düştü, komplikasyon gelişmedi. Otomatize kan kültürü sisteminde üreyen Gram-olumsuz bakteri MALDITOF sisteminde *Delftia acidovorans* olarak tanımlandı. Piperasilin tazobaktam duyarlılığı görülmesi ile de tedavi 14 güne tamamlandı.

Sonuç: *Delftia acidovorans*'a bağlı enfeksiyonlar literatürde nadir olarak bildirilmiştir. Genellikle nozokomiyaldir. Gram-olumsuz enfeksiyonların tedavisinde sıklıkla kullanılan antibiyotiklerden olan gentamisine dirençlidir. Bizim olgumuz da onkolojik malignitesi ve cerrahi operasyon öyküsü olan bir olguydu. Ancak santral venöz kateter yoktu. Hastamızın idrar kültüründe ve balgam kültüründe üreme olmadı. Antibiyogramda aminoglikozidlere dirençli görüldü. Piperasilin tazobaktam tedavisi erken dönemde başlanması nedeniyle hastada klinik olarak iyileşme gözlemlendi. *Pseudomonas* ile aynı aileden olduğu düşünüldüğünde bu aminoglikozid direnci klinikte oldukça anlamlıdır. İmmünoşüprese veya immünkompetan bireylerde enfeksiyona neden olabileceği akılda tutulmalı, aminoglikozidlere de duyarlılığının olmadığı da düşünüldüğünde daha dikkatli olunması gerekmektedir.

Anahtar Kelimeler: *Delftia acidovorans*, bakteriyemi, Gram-olumsuz enfeksiyon

[PS-169]

Sifiliz Tanısında Kullanılan VDRL (Venereal Diseases Research Laboratory) Testi İstenen ve Sifiliz Tanısı Alarak Tedavi Edilen Hastaların Özelliklerinin Değerlendirilmesi

Gülrana Bal, Batuhan Afyon, Ezgi Gülten, Güle Çınar, İrem Akdemir, Elif Mukime Sarıcaoğlu, Kemal Osman Memikoğlu

Ankara Üniversitesi Tıp Fakültesi, Enfeksiyon Hastalıkları ve Klinik Mikrobiyoloji Anabilim Dalı, Ankara

Giriş: Sifiliz tedavisi edilmediğinde ciddi komplikasyonlara neden olabilen eskimeyen bir hastalıktır. Başta HIV enfeksiyonu olmak üzere diğer cinsel yolla bulaşan hastalıkların (CYBH) artmasıyla birlikte, sifiliz olgu sayısında da artış kaydedilmiştir. Sifiliz tanısında treponemal ve non-treponemal testler kullanılmaktadır. Bu çalışmada non-treponemal testlerden VDRL (Venereal Diseases Research Laboratory) istenen hastalar ve sifiliz tanısı alarak tedavi edilen hastaların özelliklerinin değerlendirilmesi amaçlanmıştır.

Gereç ve Yöntem: Çalışmaya 1 Ocak 2017-1 Ocak 2022 tarihleri arasında Ankara Üniversitesi Tıp Fakültesi İbn-i Sina Hastanesi Enfeksiyon Hastalıkları ve Klinik Mikrobiyoloji Polikliniği'ne başvuran erişkin yaş (≥ 18 yaş) grubundaki hastalardan VDRL testi istenmiş olanlar dahil edilmiştir. Hastaların demografik, klinik ve laboratuvar verilerine hastane bilgi sistemi vasıtasıyla ulaşılmıştır. Verilerin analizinde IBM SPSS v. 26 programı kullanılmıştır.

Bulgular: Çalışmaya 473'ü (%71,9) erkek olmak üzere 658 olgu alınmıştır. Olguların 23'ü (%79,3) erkek olmak üzere 29'unun (%4,4) VDRL test sonucunun pozitif olduğu belirlenmiştir. Tüm olguların ve sifiliz olgularının yaş ortalaması sırasıyla 35,65 ($\pm 13,11$) ve 34,89 ($\pm 12,7$) bulunmuştur. 2017-2021 döneminde yıllık VDRL test sayılarının sırasıyla 127 (%19,3), 124 (%18,8), 132 (%20,1), 99 (%15,1) ve 176 (%26,7) olduğu belirlenmiştir. En sık VDRL testi istenme nedenlerinin korunmasız cinsel temas (%38,4), lenfadenopati (%9,4) ve HIV enfeksiyonu (%9,1) olduğu belirlenmiştir. Sifiliz tanısı alan hastaların 13'ünün (%44,8) test nedeninin korunmasız cinsel temas öyküsü olduğu bulunmuştur. Sifiliz tanısı alan hastaların 15'inde (%51,7) hastalığın evresi tespit edilememiştir. Sifiliz tanısı alan 5 (%17,2) hastada eşlik eden HIV enfeksiyonu mevcuttur. Sifiliz tanısı almış olmalarına rağmen sırasıyla 4 (%13,8), 4 (%13,8) ve 3 (%10,3) hastanın HIV, hepatit C ve hepatit B enfeksiyonları açısından tetkik edilmediği görülmüştür. Hastaların demografik verileri, klinik veriler ve test istenme nedenleri Tablo 1'de ayrıntılandırılmıştır.

Sonuç: T.C. Sağlık Bakanlığı verilerine göre 2017 yılında 1655 olan sifiliz olgu sayısı 2019 yılında 2508'e yükselmiş, 2020 yılında 2177'ye gerilemiştir. Çalışmamızda 2020 yılında VDRL test sayısının azaldığı belirlenmiş ve bunun COVID-19 nedeniyle sağlık kuruluşlarına başvurma sayılarındaki azalmayla ilişkili olduğu düşünülmüştür. Sağlık kuruluşlarına korunmasız cinsel temas nedeniyle başvuran tüm hastaların diğer CYBH ile birlikte sifiliz açısından da tetkik edilmesi halk sağlığı açısından önem arz etmektedir. Çalışmamızda sifiliz tanısı alan hastaların tamamının benzer bulaş yoluna sahip olan hepatit B, C ve HIV enfeksiyonu açısından tetkik edilmediği dikkati çekmiştir.

Anahtar Kelimeler: Cinsel yolla bulaşan hastalıklar, sifiliz

Tablo.1.1. VDRL testi istenen tüm hastalar			
	Kadın	Erkek	Tüm Hastalar
Yaş			
Ortalama (\pm SD)	36,05 ($\pm 13,01$)	35,51 ($\pm 13,06$)	35,65 ($\pm 13,11$)
Ortanca(minimum-maksimum)	34 (18-82)	33(18-82)	33(18-82)
Test istenme Nedeni, N (%)			
Korunmasız cinsel temas	39(%21,08)	214(%45,24)	253(%38,86)
Bilinmiyor	20(%10,81)	58(%12,26)	78(%11,98)
LAP etyolojisi	29(%15,67)	33(%6,97)	62(%9,52)
HIV tarama	6(%3,24)	54(%11,41)	60(%9,21)
Genital akıntı	14(%7,56)	32(%6,76)	46(%7,06)
Ateş etyolojisinin araştırılması	14(%7,56)	20(%4,22)	34(%5,22)
Genital lezyon varlığı	13(%7,03)	20(%4,22)	33(%5,07)
Döküntü	9(%4,86)	11(%2,32)	20(%3,07)
Partner pozitifliği	8(%4,32)	11(%2,32)	19(%2,92)
AFR yüksekliği	9(%4,86)	4(%0,84)	13(%1,99)
Evlilik öncesi test istenmesi	4(%2,16)	6(%1,27)	10(%1,53)
Gebelik tarama	9(%4,86)	-	9(%1,38)
Kan bağıışı	1(%0,54)	7(%1,48)	8(%1,23)
Organ nakli öncesi	3(%1,62)	3(%0,63)	6(%0,92)

Tablo.1.2. Sifiliz tanısı alan tüm hastalar			
	Kadın	Erkek	Tüm Hastalar
Yaş			
Ortalama (\pm SD)	32($\pm 18,93$)	35,65($\pm 11,01$)	34,89($\pm 12,7$)
Ortanca(minimum-maksimum)	51,5(19-69)	50(21-60)	37(20-60)
Test istenme Nedeni, N (%)			
Korunmasız cinsel temas	2(%6,89)	11(%37,93)	13(%44,85)
Genital lezyon varlığı	1(%3,45)	5(%17,24)	6(%20,69)
HIV tarama	-	4(%13,8)	4(%13,8)
Partner pozitifliği	2(%6,89)	1(%3,45)	3(%10,34)
Bilinmiyor	-	2(%6,89)	2(%6,89)
Kan bağıışı	-	2(%6,89)	2(%6,89)
Gebelik tarama	2(%6,89)	-	2(%6,89)
LAP etyolojisi	-	1(%3,45)	1(%3,45)
Genital akıntı	-	1(%3,45)	1(%3,45)
Döküntü	-	1(%3,45)	1(%3,45)
Organ nakli öncesi	-	1(%3,45)	1(%3,45)
Eşlik eden diğer CYBH			
HIV	5(%17,24)	-	5(%17,24)
Hepatit B	-	1(%3,45)	1(%3,45)
Özenti	2(%6,89)	-	2(%6,89)

[PS-170]

Lenfoma Kliniğini Taklit Eden Tüberküloz Menenjit: Olgu Sunumu

Nur Miray Ayhan, Tuna Demirdal, Pınar Şen

İzmir Katip Çelebi Üniversitesi Tıp Fakültesi, Enfeksiyon Hastalıkları ve Klinik Mikrobiyoloji Anabilim Dalı, İzmir

Giriş: Tüberküloz menenjit bazal meninkslerin yavaş ilerleyen progresif granülatöz enflamasyonu ile karakterizedir. Yavaş klinik ilerleyişi ve farklı hastalıkları taklit edebilmesi nedeniyle tanı ve tedavi gecikmekte; artmış morbidite ve mortaliteye sebep olmaktadır. Çalışmamızda lenfoma kliniğini taklit eden tüberküloz menenjit olgusunu sunmayı amaçladık.

[PS-171]

İmmünoşüpresif Hastada Bilateral Üst Ekstremitide Nekrotizan Fasiit

Nilüfer Beyzanur Şimşir, Hande Aydemir, Güven Çelebi, Nihal Pişkin

Zonguldak Bülent Ecevit Üniversitesi Tıp Fakültesi, Enfeksiyon Hastalıkları ve Klinik Mikrobiyoloji Anabilim Dalı, Zonguldak

Giriş: Nekrotizan fasiit, deri altı doku ve fasyaları etkileyen, saatler içinde yayılan enflamasyon, tromboz ve nekrozla seyreden ciddi bir deri yumuşak doku enfeksiyonudur. Sıklıkla gövde, perine bölgesi ve alt ekstremitelerde görülür. Bu yazıda nötropenik ateş tanısı ile merkezimize sevk edilen ve yapılan incelemeler sonrası bilateral üst ekstremitelerinde nekrotizan fasiit tanısı alan ve 42 gün süreli takip sonrası kaybedilen olgu resimler eşliğinde sunulmuştur.

Olgu: Altmış yaşında kadın hasta, üç gündür devam eden yüksek ateş ve periferik kateter girişim sonrası kollarında kızarıklık ve ısı artışı şikayeti ile dış merkezden nötropenik ateş ve yumuşak doku enfeksiyonu tanılarıyla hastanemize yönlendirildi. Bilinci açık, koopere ve oryante olan hastanın solunum sayısı 24/dk, kalp atım hızı 67/dk, ateş 38,3 °C ve SpO₂: %94 olarak saptandı. Bilateral el dorsumundan omuza uzanan zemini eritemli, boyutları farklı, fluktuasyon veren ve krepitasyon saptanan nekrotik ve büllöz lezyonları vardı (Şekil 1). Uzun süredir kullanılmayan ve çıkış yeri temiz olan sağda subklavyen portu mevcuttu. Diğer sistem muayeneleri doğal olan hastanın başvuru ve klinik izlemindeki laboratuvar değerleri Tablo 1'de sunulmuştur. Hastanın özgeçmişinde akut lenfoblastik lösemi, diabetes mellitus, hipertansiyon, koroner arter hastalığı vardı. Nekrotizan fasiit tanısıyla geniş spektrumlu antibiyotik tedavisi başlandı. Kontrastlı bilateral kol bilgisayarlı tomografide deri altında hava değerleri ve ödemli görünüm saptandı. Ortopedi ve plastik cerrahi tarafından da değerlendirilen hasta, bir gün sonra debride edildi. İntraoperatif doku kültürleri gönderildi (Tablo 2). Yoğun bakım ünitesinde (YBÜ) takip edilmeye başlandı ve aralıklı olarak debridmanları devam etti. Hastanın antibiyoterapisi doku kültürlerinde üreyen mikroorganizmaların antibiyotik duyarlılıklarına göre düzenlendi (Tablo 3). Yatışının 15. gününde YBÜ'de akut faz değerleri gerileyen, cerrahi alanları temiz görünen ve klinik olarak stabilleşen hasta serviste takip edilmeye başlandı. Ancak yatışının 24. gününde yeniden ateşinin yükselmesi, akut faz reaktanlarının artması ve sol kolda pürülan akıntısı başlaması üzerine tekrar YBÜ'ye alındı. Yatışının 33. gününde genel durumu bozulan ve solunum arresti gelişen hasta entübe edildi. Takiplerinde akut böbrek yetmezliği ve nozokomiyal pnömoni saptanan hasta, kardiyak arrest gelişmesi üzerine eksitus olarak kabul edildi.

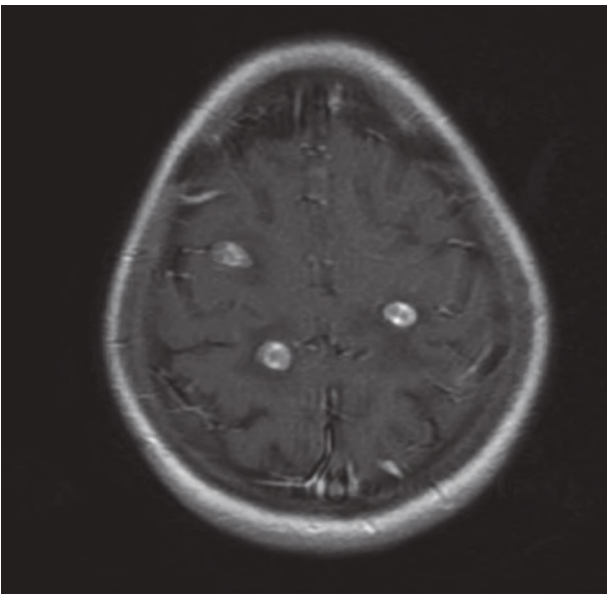
Sonuç: Nekrotizan fasiit, hızlı ilerleyen ve mortalitesi yüksek bir hastalıktır. Erken antibiyoterapi ve cerrahi debridman tedavi başarısında önemli olup komorbid hastalıklar ve dirençli mikroorganizmalar prognozu olumsuz etkilemektedir.

Anahtar Kelimeler: Nekrotizan fasiit, immünoşüpresyon, deri yumuşak doku enfeksiyonu

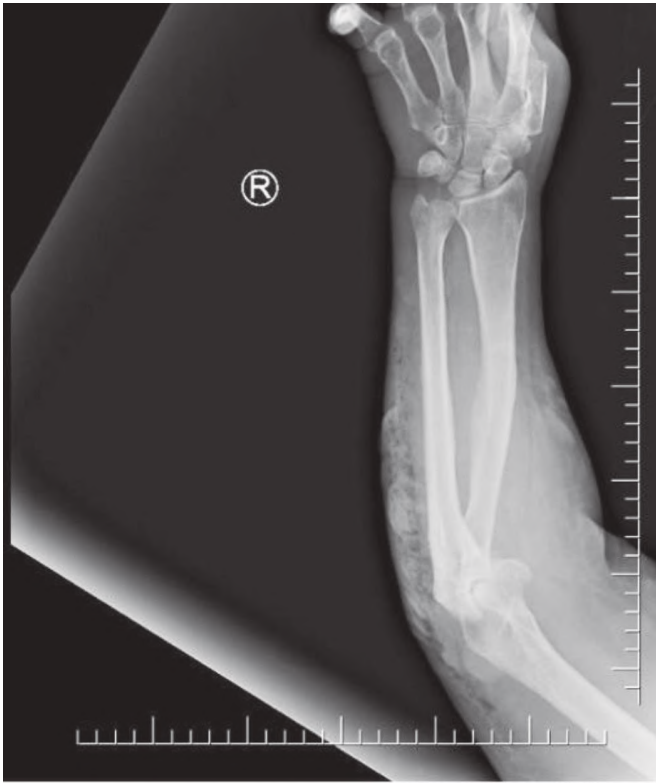Olgu: Bilinen hastalığı olmayan 21 yaşında kadın hasta, nöbet geçirme nedeniyle acil servise başvurdu. Jeneralize tonik klonik nöbet geçirdiği saptanan hastanın anamnezinde yaklaşık 2 aydır baş ağrısı, gece terlemesi, kilo kaybı yakınmalarının olduğu öğrenildi. Fizik muayenesinde meninks irritasyon bulgularından ense sertliği, Kernig ve Brudzinski testleri pozitif saptandı. Akciğerlerin oskültasyonunda bilateral yaygın raller, batında yaygın hassasiyet ve defans gözlemlendi. Laboratuvarında lenfopeni, CRP 10 mg/l, sedimantasyon 66 mm/h, serum ACE düzeyi 196 U/l; anti-HIV negatif, toksoplazma IgM negatif, IgG pozitif saptandı. Kraniyal BT'de çok sayıda intrakraniyal kitle saptanan hastaya lomber ponksiyon yapılamadı, ampirik seftriakson 2x2 gr IV + metronidazol 4x500 mg IV tedavisi başlandı. Toraks BT'de çok sayıda farklı boyutlarda parankimal nodüller; batin BT'de çok sayıda lenfadenopati; kraniyal MR'de intrakraniyal çok sayıda kitle saptandı. Mevcut radyolojik bulgular ile ön planda lenfoma ve nörosarkoidoz olmak üzere toksoplazma ve tüberküloz gibi fırsatçı enfeksiyöz hastalıklar olabileceği raporlandı. PET/BT önerilen hastada tetkik sonucu lenfoma ile uyumlu olarak raporlandı. Kesin tanıya yönelik kliniğimizle nöroloji, beyin cerrahisi, göğüs hastalıkları, hematoloji, nükleer tıp ve radyoloji klinikleri ile konsey toplantısı yapıldı. Ön planda malignite düşünülen hasta için bronkoskopiyle LAP eksizyonel biyopsisi, kemik iliği aspirasyon-biyopsisi ve lomber ponksiyon yapılması kararlaştırıldı. Tedaviyle klinik ve laboratuvar yanıt alınmayan hastaya lomber ponksiyon yapıldı. BOS hücre sayımında lökosit yüksekliği (150 lökosit/mm³); BOS biyokimyasında glukoz düşük, protein yüksek saptandı. PPD testi BCG skarı olmayan hastada 11 mm ölçüldü. Hastaya anti-tüberküloz tedavi başlandı. Lenf bezi biyopsisinde nekrotik granülomatöz enflamasyon; BOS ve BAL mikobakteri PCR sonucu pozitif saptanan hastada tüberküloz tedavisine devam edildi. Takibinde fizik muayene bulguları ve semptomları gerileyen hasta taburcu edildi.

Sonuç: Tüberküloz menenjit, tüberkülozun morbidite ve mortalitesi en yüksek komplikasyonu olup spesifik bulgusu olmaması tanıda gecikmeye sebep olmaktadır. Sunduğumuz olguyla non-enfeksiyöz hastalıklar düşünülen hastalarda tüberküloz menenjit olabileceğine dikkat çekmek istedik. Tüberkülozun endemik olduğu bölgelerde şüphe halinde erken başlanan ampirik anti-tüberküloz tedaviyle morbidite ve mortalitede azalma sağlanabileceğini düşünmekteyiz.

Anahtar Kelimeler: Tüberküloz menenjit, lenfoma, santral sinir sistemi



Şekil 1. Kraniyal MR



Şekil 1.

[PS-172]

Bir Eğitim ve Araştırma Hastanesinde Hekim ve Hekim Dışı Sağlık Personelinin HIV/AIDS ile Yaşayan Bireylere Karşı Tutumları ve HIV/AIDS Bilgi Düzeylerinin Değerlendirilmesi

Sema Tekin Şahin

Alanya Alaaddin Keykubat Üniversitesi Eğitim ve Araştırma Hastanesi, Enfeksiyon Hastalıkları ve Klinik Mikrobiyoloji Anabilim Dalı, Antalya

Giriş: HIV enfeksiyonunda temel bulaş yolunun cinsel yol olması, enfekte kişilere karşı toplumsal önyargıya, etiketlenme ve ayrımcılığa yol açmaktadır. Bu durum hastalığın önlenmesini ve tedavisini zorlaştırırken yayılımını kolaylaştırmaktadır. Ülkemizdeki HIV/AIDS olgu sayılarındaki artışa paralel olarak Alanya'daki olgu sayılarında da artış görülmektedir. Merkezimizde olguların takip edilmeye başlanmasını izleyen süreçte çalışan hekim ve hekim dışı sağlık personelimizin HIV ile enfekte hastaların izleminde olumsuz tutum içerisinde olmaları ve stigma önemli bir sorun olarak hasta takibine yansiyabilir. Bu çalışmanın amacı, Alanya Eğitim ve Araştırma Hastanesi'ndeki hekim ve hekim dışı sağlık personelinin HIV/AIDS bilgi düzeylerinin ve HIV/AIDS hastalarına karşı tutumlarının ölçülerek değerlendirilmesidir.

Gereç ve Yöntem: Alanya Eğitim ve Araştırma Hastanesi'nde çalışan uzman, asistan ve pratisyen hekimlere ve hekim dışı sağlık personeline bir anket uygulanmıştır. Bu anket; demografik bilgilere yönelik bir soru dizisi ve Aydemir, Yakın ve Arslan (2018) tarafından geliştirilen ve geçerlik, güvenilirlik çalışması yapılmış olan AIDS Bilgi ve Tutum Ölçekleridir. Anketin uygulanması sonrası veriler SPSS programında değerlendirilmiştir. $P < 0,05$ kabul edilmiştir.

Bulgular: Çalışmaya 162 kişi katılmıştır. Katılımcıların %59,3'ü kadın, %40,7'si erkektir. Çalışmaya katılanların %27,2'si hemşire, %25,9'u temizlik personeli, %21,6'sı uzman hekim, %11,1'i asistan hekimdir. Pratisyen hekim, tıbbi sekreter ve teknisyen grubu ise kalan %14'ü oluşturmaktadır. HIV/AIDS hastasıyla ilişkili herhangi bir işlem, girişim ve/veya tedavi yapılıp yapılmadığına ile ilgili soruya katılımcıların yarısı evet, yarısı hayır cevabı vermiştir. Çalışmamızda vurgulanması gereken en önemli sonuç katılımcıların AIDS'ye yönelik bilgi puanı ile AIDS tutum puanı arasında yüksek anlamlı ilişki saptanmasıdır ($p=0,000$). Sağlık çalışanlarının (hastanede yaptığı görev ne olursa olsun), HIV/AIDS bilgisi arttıkça HIV/AIDS'li hastalara karşı tutumlarının da olumlu yönde arttığı gözlemlenmiştir. Ayrıca HIV/AIDS hastasıyla ilgili tedavi ve/veya işlem yapanların bu hastalara karşı anlamlı olarak olumlu tutum içerisinde oldukları görülmüştür ($p=0,000$). Bir diğer vurgulanması gereken bulgu ise hastane çalışanlarının unvanı ile bilgi ($p=0,049$) ve tutum ($p=0,000$) puanları arasında anlamlı ilişki saptanmış olmasıdır.

Sonuç: Ülkemizde HIV/AIDS ile yaşayan birey ve HIV/AIDS takibi yapan merkez sayısı her geçen gün artmakta olup sağlık çalışanlarının bu hastalarla karşılaşma ihtimali de artmaktadır. Çalışmamızın sonuçlarının da ortaya koyduğu üzere, hastalık hakkında bilgi sahibi olmak olumsuz tutum ve stigmatı önlemek için önemlidir. Sağlık çalışanlarına yapılan eğitimlerde HIV/AIDS'ye daha çok yer verilmesi bu nedenle faydalı olacaktır.

Anahtar Kelimeler: HIV/AIDS, olumsuz tutum, stigma

[PS-173]

Midazolam ve Magnezyum ile Başarıyla Tedavi Edilen Erişkin Tetanoz Olgusu

Gül Köse¹, Güven Çelebi¹, Nihal Pişkin¹, Hande Çelebi¹,
Deniz Baklacı², Bengü Gülhan Köksal³

¹Zonguldak Bülent Ecevit Üniversitesi Tıp Fakültesi, Enfeksiyon Hastalıkları ve Klinik Mikrobiyoloji Anabilim Dalı, Zonguldak

²Zonguldak Bülent Ecevit Üniversitesi Tıp Fakültesi, Kulak Burun ve Boğaz Hastalıkları Anabilim Dalı, Zonguldak

³Zonguldak Bülent Ecevit Üniversitesi Tıp Fakültesi, Anesteziyoloji ve Reanimasyon Anabilim Dalı, Zonguldak

Giriş: Bu yazıda çok sayıda sağlık kuruluşuna başvurmasına rağmen geç tanı alan erişkin bir tetanoz olgusu sunulmuştur. Hasta midazolam ve magnezyum kombinasyonu ile başarılı bir şekilde tedavi edilmiştir.

Olgu: Kırk altı yaşındaki erkek hasta dış merkez acil servisinden tarafımıza konsülte edildi ve tetanoz ön tanısıyla kliniğimize kabul edildi. Hastanın 4 gün önce gözlerinde kızarma ve ertesi gün çenede kasılma şikayetinin başladığı öğrenildi. Hastanın bu şikayetler ile başvurduğu sağlık merkezleri ve aldığı tedaviler Tablo 1'de sunulmuştur. Hastanın öyküsünde; siva-boya işinde çalıştığı, deri bütünlüğünü bozan önemli bir yaralanması olmadığını ancak işi nedeniyle ellerinde çoğu zaman küçük sıyrıklar oluştuğunu, deri/yumuşak doku enfeksiyonu olmadığını, konserve vb. şüpheli bir gıda tüketmediğini, daha önce hiç tetanoz aşısı yapılmadığını ifade etti. Özgeçmişinde; 10 yıldır tip 2 diabetes mellitus mevcut olan hasta gliklazid ve pioglitazon grubu ilaçlar kullanmaktaydı. Yaklaşık 2 yıl önce yüksekten düşme sonrası T4 vertebraında kompresyon fraktürü oluştuğunu ve 15 yıl önce ise yine yüksekten düşme sonrası calcaneus kemiğinde kırık nedenli sağ ayak bileğine platin yerleştirildiğini belirtti. Hastanın kliniğimizde

yapılan fizik incelemesinde; genel durum orta, bilinç açık, oryantasyon ve kooperasyon yeterliydi, trismus nedeniyle hasta zor konuşuyordu. Ateş: 36,4 °C, nabız: 110/dk, kan basıncı: 173/89 mmHg, solunum sayısı: 20/dk saturasyon=%94 idi. Deri muayenesinde tetanoz basiline olası giriş yerini işaret edebilecek bir deri/yumuşak doku lezyonu saptanmadı. Yüzde risus sardonicus görünümü mevcuttu. Ekstremitelerde spazm veya rijidite yoktu, sırt kaslarında ağrılı spazm, karın kaslarında rijidite mevcuttu. Sözlü uyarın ve dokunmakla gene ve sırt kaslarında spazmlar artıyordu. Yatışında beyaz küre: 12,2 (normal aralık: 3,6-10,2 10⁶/µl) ve C-reaktif protein=14,1 (normal aralık 0-5 mg/l) yüksekliği dışında laboratuvar sonuçları olağandı. Hastanın klinik izlem ve tedavi planı Tablo 2'de sunulmuştur.

Sonuç: Tetanoz ciddi seyirli bir hastalıktır ve bu hastalıktan korunmanın en etkili yolu aşidir.

Anahtar Kelimeler: Magnezyum, midazolam, tetanoz

Tablo 1. Klinik seyir ve hastanın başvurduğu sağlık merkezleri

Semptom başlangıcına göre günler	Klinik Seyir ve Hastanın Başvurduğu Sağlık Merkezleri
1.gün	Gözlerde kızarıklık
2.gün	Çenede kasılma şikayeti ile dış hekimine başvurmuş. Anti enflamatuar ve spazmolitik ilaçlar (Flurbiprofen, Tiyokolsiksid ve Muscofleks) reçete edilmiş ve kulak burun boğaz hekimine yönlendirilmiş.
3.gün	KBB muayenesi esnasında; çeneyi açamama, nefes almada güçlük, baş dönmesi, göz kararması şikayetleri gelişmiş ve hasta psikiyatri bölümüne yönlendirilmiş.
4.gün	Psikiyatri hekimi tarafından anksiyolitik-spazmolitik/antidepresan (hyosin n-butil bromid ve vortiksetin) reçete edilmiş.
4.gün	Aynı günün akşamında çenede ve sırtında kasılmaları artan hasta dış merkezde acil servise başvurmuş ve hastaya 250 Ü tetanoz immünglobülin yapılarak kliniğimize sevk edildi.

Tablo 2. Klinik izlem ve tedavi planı													
1. gün	<ul style="list-style-type: none"> Hasta yoğun bakım ünitesinde tek kişilik, sessiz, loş bir odaya yatırıldı. Midazolam 3 mg/sa iv infüzyonu başlandı. Metronidazol 4*500 mg iv başlandı (10 gün süreyle). 2000 IU insan tetonoz immüno globülini im uygulandı (3000 IU hedeflendi ancak hastane stoklarında yeterli miktarda mevcut değildi). KBB hekimi tarafından trakeotomi açıldı. Solunum depresyonu gelişebilme riski nedeniyle hasta mekanik ventilatöre bağlandı ve CPAP modunda takip edildi. Nazogastrik tüp takıldı, enteral yolla beslenme başlandı. Tromboz riski nedeniyle düşük molekül ağırlıklı heparin (DMAH) ve stres ülser profilaksisi için pantoprazol başlandı. 	1-2. gün	<ul style="list-style-type: none"> Midazolam sürekli infüzyonu şeklinde verildi. Buna rağmen hastanın rutin bakımı esnasında oluşan uyarılara bağlı kasılmalar oluştu ve ilave midazolam iv yolla puşe edildi. Hipertansiyon atakları gelişti, kardiyoloji hekimi önerisiyle anjiyotensin converting enzim inhibitörü başlandı. İdrarda ketonüri ve glukozüri gelişti, endokrinoloji hekimi önerisiyle insülin infüzyonu başlandı. 	3. gün	<ul style="list-style-type: none"> Midazolam tedavisi kasılmaları durdurmada yetersiz kaldı ve tedaviye magnezyum eklendi (1*3 g yükleme sonrası 2 g/sa iv infüzyona geçildi; hedef mg: 4,8-9,7 mg/dl =2-4 mmol/l) 	4. gün	<ul style="list-style-type: none"> Ventilatör ilişkili pnömoni gelişti ve meropenem 3*1 g iv başlandı (10 gün süreyle). 	11. gün	<ul style="list-style-type: none"> Trismus bulgusu kısmen geriledi, hasta ağzını tama yakın açabiliyordu, sırt kaslarındaki spazm geriledi, karında rijidite kısmen devam ediyordu, ekstremitelerde spazm yoktu. Midazolam infüzyon dozu yarıya indirildi 	12. gün	<ul style="list-style-type: none"> Midazolam infüzyonu kesildi, kasılma olduğunda iv puşe olarak verildi. 	13. gün	<ul style="list-style-type: none"> Makroskopik hematüri gelişti, üroloji hekimi tarafından mesane irrigasyonu yapıldı.
14. gün	<ul style="list-style-type: none"> Kasılmalar arttı, tekrar midazolam 2 mg/sa sürekli infüzyonuna geçildi. 	19. gün	<ul style="list-style-type: none"> Midazolam infüzyonu kesildi. Mekanik ventilatör CPAP modundan T-tüpe alındı. T-tüpte 6 lt/dk oksijen ile takip edildi. 	21. gün	<ul style="list-style-type: none"> Trakeotomi kanülü çekildi. Yatak içi rehabilitasyon egzersizlerine başlandı. 	23. gün	<ul style="list-style-type: none"> Hastanın oksijen ihtiyacı yoktu, egzersizler esnasında kasılması olmadı. Batında hafif rijidite devam ediyordu. Hasta yoğun bakım ünitesinden servise alındı. 	25. gün	<ul style="list-style-type: none"> Hastanın batında rijiditesi kalmadı. Magnezyum infüzyonu kesildi. 	28. gün	<ul style="list-style-type: none"> Hastaya tetonoz aşısı yapıldı. Eğitim verildi. Taburcu edildi ve kontrole çağırıldı. 		

[PS-174]

Akut Perfore Kolesistit ile Prezente Olan Adenokanser Olgusu

Nurgül Andiç, Adem Burak Çekiç, Bülent Durdu, Gülay Okay,
Yasemin Akkoyunlu, Turan Aslan

Bezmialem Vakıf Üniversitesi Tıp Fakültesi, Enfeksiyon Hastalıkları ve Klinik Mikrobiyoloji Anabilim Dalı, İstanbul

Giriş: Akut kolesistit safra kesesinin iltihabıdır. Genellikle safra taşının sistik kanalı tıkanması ile meydana gelir. Safra kesesinde taş olmadan, kese duvarında nekroenflemasyonla akalküloz kolesistit gelişebilir. Akalküloz kolesistit, yüksek mortalite ve morbidite ile seyreden, multifaktöriyel patogenezi olan bir hastalıktır.

Olgu: Bilinen hipertansiyon ve atriyal fibrilasyon hastalıkları bulunan 88 yaşında erkek hasta acil servise 4 gündür yemek yiyememe, bulantı, kusma, kabızlık ile başvurdu. Acil başvurusunda hipotansiyonu (77/42 mmHg), diğer vital bulguları stabildi. Batında yaygın defansı mevcuttu. Hemogramında nötrofilik lökositozu (Lökosit: $17,5 \cdot 10^3/\mu\text{l}$, Nötrofil: $14,7 \cdot 10^3/\mu\text{l}$) mevcuttu. CRP: 344 mg/dl idi. Acil serviste çekilen batın tomografisinde safra kesesi hidropik, kese etrafı yağlı planlarda heterojenite mevcuttu. Genel cerrahi tarafından operasyon planlanmayan hasta, akut kolesistit ön tanısı ile seftriakson ve metronidazol tedavileri başlanarak servise yatırıldı. Yatışında anitibiyoetik tedavisi altında akut faz reaktanları geriledi. Yatışının 13. gününde hastanın sağ kadranda karın ağrısı olması üzerine tekrar batın görüntüleme yapıldı. Safra kesesi komşuluğunda 84x58 mm çaplı sıvı koleksiyonu ve subhepatik 49x26 mm sıvı koleksiyonu saptandı. Safra kesesi perforasyonuna sekonder apse düşünüldü, girişimsel radyoloji tarafından perkütan drenaj kateteri takıldı. Apsenin drenaj kültüründe *Stenotrophomonas maltophilia* üremesi oldu. Tedavisine trimetoprim/sulfametoksazol eklendi. Hastanın oral alım sonrası dirençli kusmaları olması üzerine bir hafta sonra kontrol görüntüleme yapıldı, saptanan subhepatik 68x31 mm sıvı koleksiyonuna perkütan drenaj kateteri takıldı ve sitolojik inceleme için örnek gönderildi. Toplamda bir ay intravenöz antibiyotik tedavisi alan hastanın akut faz reaktanları negatifti, kontrol görüntülemesinde apse gerileme saptandı; fakat hastanın safralı kusması devam etti. Hastanın pansitopenik olması, tekrar CRP yükselmesi, genel durumu kötüleşmesi üzerine meropenem ve vankomisin başlandı, yoğun bakım ünitesine devredildi. İki hafta yoğun bakım takibi ardından servise devralındı. Servis takibinde apse sitoloji sonucu az diferansiye adenokarsinom olarak sonuçlandı. Onkoloji görüşü alındıktan sonra meropenem ve vankomisin tedavisi toplamda 3 haftaya tamamlanarak taburcu edildi.

Sonuç: Akalküloz kolesistit etiyojisinde çeşitli faktörlerin olduğu bir hastalıktır. Etiyoloji araştırılırken alta yatan bir kanser olabileceği de akılda tutulmalıdır.

Anahtar Kelime: Akalküloz kolesistit

[PS-175]

Üçüncü Basamak Sağlık Kuruluşunda Hastane Sürveyans Birimi Kurulum Aşamaları

Semanur Kuzi, Gönül Çiçek Şentürk, Dursun Ali Sağlam

Ankara Etlik Şehir Hastanesi, Enfeksiyon Hastalıkları ve Klinik Mikrobiyoloji Kliniği, Ankara

Giriş: Bu çalışmanın amacı il dışı sevk sayısı ve yatak kapasitesi yüksek olan dolayısıyla bulaşıcı hastalık tanısı alan hasta sayısının da fazla olduğu 3. basamak sağlık kuruluşunda sürveyans biriminin önemini vurgulamak ve kuruluş basamakları hakkında bilgi vermektir.

Gereç ve Yöntem: Etlik Şehir Hastanesi 8 hastaneden (6 bağlı kule ve 2 ayrı hastane) oluşan 4050 yatak kapasiteli Türkiye'nin büyük hastanelerindedir. 28 Eylül 2022'de hasta alımına başlanmıştır. Hastanemiz sürveyans biriminin kuruluş tarihi 14 Aralık 2022'dir. Sürveyans biriminin koordinasyonu için sorumlu başhekim yardımcısı, koordinatör enfeksiyon hastalıkları uzmanı ve hemşiresi belirlenmiştir. Koordinatörler denetiminde çalışmak üzere hastanedeki her kule için ayrı bir sorumlu hekim ve sürveyans hemşiresi tanımlanmıştır. Toplam 18 kişilik sürveyans ekibi oluşturulmuştur. İl Sağlık Müdürlüğü tarafından 22 Aralık 2022'de sürveyans işleyişi hakkında eğitim toplantısı yapılmıştır. HIV/AIDS bilgi sistemi eğitimi de verilmiştir. Sürveyans sorumlularına İZCİ, HSYS, Tüberküloz ve İnfluenza bildirim sistemleri tetkik istenmesi ve sonuçların sistemden takibinin zor olması sebebiyle mikrobiyoloji biriminden HIV, tüberküloz, aşı ile önlenemeyen hastalıklar, invazif meningokok/pnömonokok/H. influenza, solunum yolu enfeksiyonları için birer kişi sürveyans birimine görevlendirilmiş ve mesajlaşma grubu kurulmuştur. Sürveyans kapsamında takip edilen sonuçlar anlık olarak sürveyans birimine iletilmiş ve bildirimleri gün içinde yapılmıştır. HIV pozitif hastaların doğrulama sonuçları pozitif geldiği anda mikrobiyoloji uzmanı tarafından sürveyans birimine haber verilerek hastanın hekimine ulaştırılmıştır. Hastanın enfeksiyon hastalıklarına yönlendirilmesi istenmiştir. Ayrıca patoloji raporları periyodik olarak taranarak tüberküloz ile uyumlu sonuçların bildirimlerinin yapılması sağlanmıştır.

Bulgular: Tablo 1'de 1 Ekim 2022-1 Mart 2023 arasında hastanemizde bildirim yapılan bulaşıcı hastalıklar özetlenmiştir.

Sonuç: Bulaşıcı hastalıklara tanı koymak kadar bildirimini sağlanması ve fiyasyon çalışmalarının yapılması; ayrıca ülke verilerinin sağlıklı şekilde elde edilmesi için sürveyans biriminin titizlikle çalışması çok önemlidir. Bu süreçte yaşanan aksaklıkların hızla giderilmesi ve hastane bünyesinde yaygın bir sürveyans ağı oluşturulması bildirim oranlarını artırmıştır.

Anahtar Kelimeler: Bildirim, sürveyans

Tablo 1. 1 Ekim 2022–1 Mart 2023 tarihleri arasında bildirim yapılan bulaşıcı hastalıklar

Tanı	Bildirim Sayısı	Kesin Tanı	Olası Tanı	Şüpheli Tanı
Rota Virüs (Laboratuvar Bildirimi)	47	47	0	0
Bruselloz	12	8	3	1
Kist Hidatik	14	6	7	1
Gonokok Enfeksiyonu	2	0	2	0
Kızamık	1	1	0	0
Sifiliz	9	6	2	1
Suçiçeği	25	3	16	6
Toksoplazmoz	2	1	1	0
Tüberküloz (Akciğer)	8	6	2	0
Tüberküloz (Lenfadenit)	3	0	3	0
İnvazif Meningokok	1	0	1	0
İnvazif Pnömonokok	6	6	0	0
SSPE	1	0	1	0
HIV (yeni tanı)	17	17	0	0

(*COVID-19 ve İnfluenza bildirimleri hariç)

[PS-176]**EHU Konsültasyonlarında Arka Sokaklar: Yan Etkiler ile Mücadele**Hüseyin Aytaç Erdem, Oğuzhan Acet, Şükrü Dirik, Meltem Taşbakan*Ege Üniversitesi Tıp Fakültesi, Enfeksiyon Hastalıkları ve Klinik Mikrobiyoloji Anabilim Dalı, İzmir*

Giriş: Konsültasyon terimi Latince "consultati" sözcüğünden köken almakta olup, danışma veya etrafıca görüşme anlamına gelmektedir. Ülkemizde 2003 yılında uygulamaya giren Bütçe Uygulama Talimatına (BUT) göre geniş spektrumlu antibiyotiklerin sadece enfeksiyon hastalıkları uzmanı (EHU) onayıyla kullanılabilmesi şartının gelmesi ile birlikte, özellikle EHU günlük iş yükü ve pratiğinde konsültasyonların payı giderek artmaktadır. Dirençli mikroorganizmaların giderek artması sonucu gerek antibiyotik kombinasyonlarının gerekse yeni antibiyotiklerin kullanımı ile birlikte görülebilecek yan etkiler EHU'larının mücadele etmesi gereken önemli bir kalem haline gelmiştir.

Gereç ve Yöntem: Ege Üniversitesi Hastanesi'nde 01.10.2022 ile 31.12.2022 tarihleri arasında Enfeksiyon Hastalıkları ve Klinik Mikrobiyoloji Anabilim Dalı'ndan istenmiş olan yerinde konsültasyonların istenme nedenleri, istenen bölümler ve antibiyotik yan etki nedeni ile istenmiş olan konsültasyonlardaki ilaç revizyon talepleri elektronik hasta dosyası üzerinden retrospektif olarak değerlendirilmiştir.

Bulgular: Çalışmada 01.10.2022 ile 31.12.2022 tarihleri arasında anabilim dalımıza iletilen 5186 sayıda yerinde konsültasyon isteği dahil edilmiştir. Konsültasyonların %0,94 (49/5186) antibiyotik yan etki nedeni ile tedavi revizyonu amacıyla istenmiş olup, sıklık sırasına göre yan etki ile ilişkilendirilen ilgili antibiyotikler; tigesiklin %14,2 (7/49), kolistin %8,1 (4/49), %6,1 (3/49) (polimiksin B, teikoplanin, piperasilin/tazobaktam, liposomal amfoterisin B, vorikonazol), %4 (2/49) (vankomisin, linezolid, ampisilin-sulbaktam, seftriakson, siprofloksasin, TMP-SMX asiklovir), %2 (1/49) (meropenem, doksisisiklin, levofloksasin, moksifloksasin, sefepim, seftazidim, seftazidim-avibaktam, gansiklovir, metronidazol) olarak sıralanmaktadır. Yan etki ile ilişkilendirilen antibiyotiklerin %26,5'inin (13/49) ticari preparatı orijinal molekül iken, %73'ünün (36/49) ise muadil ürün kapsamında olduğu saptanmıştır. Çalışmamızda bir olguda tigesiklin kullanımına bağlı anafilaksi görülürken, diğer yan etkiler tabloda özetlenmiştir (Tablo 1).

Sonuç: EHU'larının konsültasyon yükü her geçen gün artarken, akılcı antibiyotik kullanımının teşvik edilmesiyle antibiyotik direnci, maliyet ve olası yan etkilerle başarılı bir şekilde mücadele etmek mümkün olabilir.

Ülkemizde antibiyotikler de dahil olmak üzere ilaçlara bağlı advers olaylar Sağlık Bakanlığı Türkiye İlaç ve Tıbbi Cihaz Kurumu bünyesinde görev yapmakta olan Türkiye Farmakovijilans Merkezi (TUFAM) online ilaç yan etki bildirim sistemine ivedilikle bildirilmelidir.

Anahtar Kelimeler: Farmakovijilans, konsültasyon, yan etki

Tablo 1. Antibiyotik kullanımı ile ilişkilendirilen yan etkiler

Yan etki	n (%)
Döküntü	14 (%28,5)
BFT progresyonu	6 (%12,2)
INR uzaması	4 (%8,1)
Pruritus	4 (%8,1)
KCFT progresyonu	3 (%6,1)
Nefes darlığı	3 (%6,1)
Trombositopeni	3 (%6,1)
Parestezi	2 (%4)
Bulantı, kusma	2 (%4)
Halüsinasyon	2 (%4)
Anafilaksi	1 (%2)
Hiperbilirubinemi	1 (%2)
Hipokalemi	1 (%2)
Red man sendromu	1 (%2)
Sitopeni	1 (%2)
Siyanoz, desatürasyon	1 (%2)

[PS-177]**İntravezikal Bacillus Calmette-Guérin (BCG) Uygulaması İlişkili Hipersensitivite Reaksiyonu**

Burcu Işık Gören

Tekirdağ Dr. İsmail Fehmi Cumaloğlu Şehir Hastanesi, Enfeksiyon Hastalıkları ve Klinik Mikrobiyoloji Kliniği, Tekirdağ

Giriş: İntravezikal Bacillus Calmette-Guérin (BCG) uygulaması yüzeysel mesane karsinomlarının tedavisinde yaygın olarak kullanılmaktadır. Uygulama sonrasında lokal ve sistemik yan etkiler görülebilmektedir. Bu yazıda intravezikal BCG immünoterapisi sonrası hipersensitivite reaksiyonu gelişen, tüm semptom ve bulguları steroid tedavisiyle gerileyen bir olgu sunulmaktadır.

Olgu: Yetmiş iki yaşında, erkek hasta, yaklaşık 13 gündür olan ateş, üşüme-titre, halsizlik, iştahsızlık şikayeti ile acile başvurdu. Ateşi; her gün, günde ortalama 2-3 defa, her seferinde üşüme-titre ile birlikte 39 °C'ye kadar yükseliyor. Mesane kanseri tanılı hastaya; bir ay önce TUR-M ameliyatı ve 14 gün önce ilk kez intravezikal BCG uygulaması yapılmış. İntravezikal BCG uygulamasından yaklaşık 12 saat sonra ateş şikayeti başlamış. Fizik muayenede; genel durumu orta, şuur açık, oryantasyon-kooperasyon tamdı. TA: 120/60 mmHg, ateş: 38,2 °C, nabız: 98/dk, solunum sayısı: 20/dk, oksijen saturasyonu: %96 (oda havasında) saptandı. Kardiyovasküler sistem muayenesinde S1 + S2 + ekss - üfürüm yoktu. Akciğer sesleri doğaldı. Batın rahat, defans-rebound, kostovertebral açığı hassasiyeti yoktu. Hepatomegali, splenomegali ve lenfadenopati saptanmadı. Laboratuvar incelemesinde; lökosit sayısı: 7040/mm³, nötrofil sayısı ve yüzdesi: 4850/

mm³ (%68), lenfosit sayısı ve yüzdesi: 1680/mm³ (%23) eritrosit sayısı: 4,25 10⁶/ul, hemoglobin=12,4 g/dl, trombosit sayısı: 253.000/mm³, ALT: 41 U/l, AST: 39 U/l, üre: 58 mg/dl, kreatinin=1,3 mg/dl, eritrosit sedimentasyon hızı: 27 mm/saat (normal: 0-20), C-reaktif protein (CRP): 72 mg/dl (Normal: 0-5), brusella rose bengal negatif, TSH, T4 normaldi. Akciğer grafisi doğaldı. Tam idrar tetkikinde mm³'te 10 lökosit, 15 eritrosit saptanan hastaya üriner sistem enfeksiyonu ön tanısı ile ampirik meropenem 3x1 gr, vankomisin 2x1 gr iv başlandı. Takiplerinin 3. gününde ateşi devam eden hastanın transtorasik ekokardiyografisinde efektif endokardit ile uyumlu vejetasyon-kitle saptanmadı. Batın ve prostat manyetik rezonans kontrastlı görüntülemelerinde patoloji izlenmedi. Antibiyoterapisinin 5. gününde halen ateş yanıtı alınmayan hastanın idrar ve kan kültüründe üreme olmaması üzerine antibiyoterapisi kesildi. Günaşırı bakılan kontrol tetkiklerinde karaciğer fonksiyon testlerinde yükseklik, anemi, lenfopeni geliştiği gözlenen hastada intravezikal BCG'ye karşı oluşan aşırı duyarlılık reaksiyonu düşünülerek metilprednizolon 1x80 mg başlandı. Birinci günde ateş yanıtı alındı, metilprednizolon tedavisi 7 güne tamamlanan hastanın tüm şikayetleri geçti ve laboratuvar bulgularında düzelme gözlemlendi.

Sonuç: İntravezikal BCG tedavisi alan hastaların lokal ve sistemik komplikasyonlar açısından izlenmesi önemlidir. Uzamış ateş ve diğer sistemik yan etkiler gözlenen hastalarda kültürde üreme olmaması durumunda hipersensitivite reaksiyonu akla getirilmelidir.

Anahtar Kelimeler: Ateş, hipersensitivite reaksiyonu, intravezikal BCG

hepatobiliyer USG'sinde patoloji izlenmedi. 19. günde spontan regresyon eğilimi gösterdi. Takipleri sırasında ateş ve akut faz reaktanlarında yükselme izlenmedi. Yirmi bir günlük iv seftriakson tedavisi tamamlanan hasta doksisisiklin ve rifampin tedavisi 6 aya tamamlanmak üzere taburcu edildi.

Sonuç: Ülkemizde bruselloz tanısı alan hastaların değerlendirildiği çeşitli çalışmalarda nörobruselloz sıklığının %2,7 ile %17,8 arasında değiştiği sonucuna varılmıştır. Akdenize kıyısı olan birçok ülke gibi ülkemizde de bruselloz endemik olarak görülmektedir. Nörobruselloz en sık subakut/kronik menenjit olarak sunulsa da farklı klinik tablolarla ilişkili olabilir. Klasik menenjit üçlüsü (ateş, boyun sertliği, bilinç kaybı) bruselloza bağlı menenjitte nadiren görülür. Özellikle brusellozun endemik olduğu bölgelerde, açıklanamayan nörolojik bulguları olan hastalarda bruselloz akılda tutulmalıdır.

Anahtar Kelimeler: Nörobruselloz, merkezi sinir sistemi enfeksiyonu

[PS-179]

COVID-19 Hastasında Saptanan Stafilokoksik Deri Enfeksiyonu Olgusu

Nur Miray Ayhan, Tuna Demirdal, Pınar Şen

İzmir Katip Çelebi Üniversitesi Tıp Fakültesi, Enfeksiyon Hastalıkları ve Klinik Mikrobiyoloji Anabilim Dalı, İzmir

[PS-178]

Nörobruselloz Olgu Sunumu

Büşra Yılmaz, Merve Sifil, İrfan Şencan

Sağlık Bilimleri Üniversitesi, Dışkapı Yıldırım Beyazıt Eğitim ve Araştırma Hastanesi, Enfeksiyon Hastalıkları ve Klinik Mikrobiyoloji Kliniği, Ankara

Giriş: Nörobruselloz brusella cinsi bakterinin etken olduğu endemik ve dünya çapında en yaygın zoonotik hastalıklardan biridir. İnsanlara bulaş koyun, keçi, siğir ve domuz gibi enfekte hayvanların idrar, süt ve diğer sıvıları yoluyla olur. İnsanda birçok sistemi etkileyerek farklı bulgularla ortaya çıkabilir. Nörolojik tablosu menenjit, meningoensefalit, ensefalit, kraniyal nöropatiler, intrakraniyal hipertansiyon, sinüs ven tombozu, radikülit, periferik nöropati, miyelit ve psikiyatrik belirtileri içeren geniş bir yelpazeyi içerir. Aşağıdaki olgumuz kliniğimizde takip ve tedavi ettiğimiz bir nörobruselloz olgusudur.

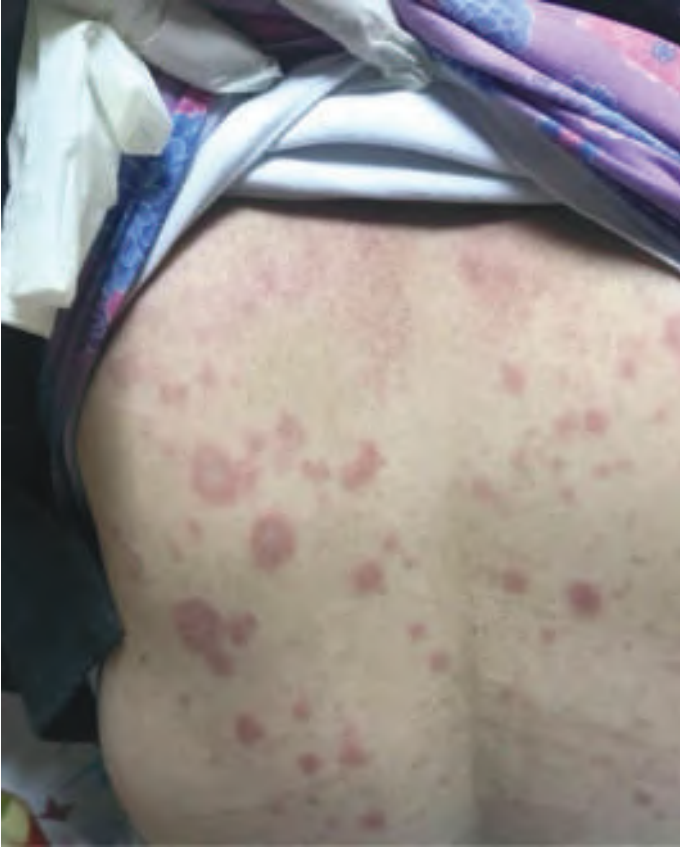Olgu: Otuz dokuz yaşında 15 yıldır baş ağrısı ve işitme güçlüğü sebebi ile cihaz kullanımı olan hasta halsizlik ve dengede bozulma şikayetleri ile dış merkez sağlık kuruluşuna başvurmuş. Amitriptilin reçete edilen hastanın şikayetlerine dilde uyuşma ile konuşmada bozulma, sol elde uyuşma, dengebozuklukta artış ve bel ve diz ağrıları eklenmesi üzerine hastanemiz nöroloji polikliniğine başvurmuş. Çocukluğundan beri çiğ süt tüketim öyküsü mevcutmuş. Nöroloji servisine interne edilen hastanın yatışı sırasında alınan BOS numunesinde glukoz: 16 mg/dl, protein=232 mg/dl, hücre sayısı: mm³'te 180 lökosit ve 40 eritrosit olarak görüldü. Kan tetkikleri beyaz küre: 9,000 µl, CRP: 0,89 mg/dl, sedim: 3 mm/h olarak ölçüldü. BOS numunesinde brusella PCR pozitif gelen hasta tedavi ve takibine devam etmek üzere enfeksiyon hastalıkları kliniğine devralındı. Hastanın kan numunesinden bakılan tetkiklerinde brusella lam ve tüp ve agglütinasyonu: negatif brusella IgM: negatif brusella IgG: pozitif Coombslu brusella: 1/320 olarak sonuçlandı. Seftriakson, doksisisiklin ve rifampin tedavisi başlandı. Tedavinin 17. gününde KCFT değerlerinde ılımlı yükseliş saptanan hastanın

Giriş: *Staphylococcus aureus* toksin aracılı hayatı tehdit edecek boyutlara ulaşan ateş, döküntü, multiorgan bozukluğu ile seyredebilecek klinik tablolara yol açabilmektedir. Stafilokoksik deri enfeksiyonları COVID-19 pandemisinde de görece sık rastlanan enfeksiyonlardan birisidir. Bu çalışmada burun tamponu uygulaması sonrasında gelişen *S. aureus* olgusunu paylaşmayı amaçladık.

Olgu: Bilinen hipertansiyon tanılı 68 yaş kadın hasta COVID-19 pnömonisi nedeniyle servise yatırıldı. Nazal oksijen desteğinde izlemi sırasında hastanın sol nazal pasajdan aktif epistaksis gelişmesi üzerine tampon uygulandı. Hastanın izleminde tampon uygulamasından 2 gün sonra ateş yüksekliği ve ardından her iki kolda ve sırtta basmakla solan maküler döküntü tablosu gelişti (Resim 1). Hastanın ateşli dönemde kan kültürleri alındı ve *S. aureus* üredi. Hastaya ampirik olarak vankomisin 2x1 gr başlandı. Hastada hipotansiyon, baş ağrısı, myalji izlenmedi. Laboratuvarında akut faz reaktanlarında artış olan hastada trombositopeni, karaciğer fonksiyon testlerinde progresyon görülmedi. Vankomisin tedavisi sonrasında ateş ve laboratuvar yanıtı alındı; döküntülerinde gerileme izlendi. Kültür sonucu alındıktan sonra tedavisi sefazolin 3x1 gr olarak değiştirildi. Takibinde vitalleri stabilize olan hasta 10 günde şifa ile taburcu edildi.

Sonuç: Bu olguda burun tamponu uygulamasının *S. aureus* deri enfeksiyonuna yol açması, toksinle ilişkili bir patogenezi düşündürmektedir. Tampon uygulamaları sonrasında meydana gelen deri döküntülü tablolarda ayırıcı tanıda *S. aureus* enfeksiyonları da düşünülmelidir.

Anahtar Kelimeler: *Staphylococcus aureus*, COVID-19, deri enfeksiyonu



Resim 1. Stafilokoksik deri enfeksiyonu

[PS-180]

Brucella Spondilodiskit Hastalarının İrdelenmesi

Ahmet Güloğlu, Aslı Haykır Solay, Gönül Çiçek Şentürk

Ankara Etlik Şehir Hastanesi, Enfeksiyon Hastalıkları ve Klinik Mikrobiyoloji Kliniği, Ankara

Giriş: *Brucella* Gram-olumsuz zoonotik bir bakteridir. Nedeni bilinmeyen ateş olgularında hayvanla temas, pastörize olmamış süt ve süt ürünleri tüketimi öyküsü varsa klinisyenler brusellozdan şüphelenmelidir. Hastalık akut olarak ateş, terleme, titreme ile başlayabileceği gibi sinsice gelişen halsizlik, kilo kaybı, düşük ateş, terleme, minimal aktivite ile ortaya çıkan yorgunluk şeklinde de ortaya çıkabilir. Bruselloz olgularının %10-85'inde osteoartiküler tutulumlar görülmektedir. Osteoartiküler tutulumların da %40'ı spondilodiskit olarak görülür.

Gereç ve Yöntem: Çalışmamızda *Brucella* tüp aglütinasyon testleri pozitif gelmiş beş *Brucella* spondilodiskit olgusu incelenmiştir.

Bulgular: Değerlendirmeye alınan kesin tanı 5 *Brucella* spondilodiskitli olguların 3'ü kadın 2'si erkekti. Olguların tamamında hastaneye geliş şikayeti sırt ve bel ağrılarıydı. Olguların 2'si >65 yaş, 3'ü 30-65 yaş aralığındaydı. *Brucella* IgM ve IgG pozitifliği olguların 2'sinde mevcuttu. Olguların 2'sinde Rose Bengal pozitifliği mevcuttu. Tüp aglütinasyon pozitifliği de olguların 4'ünde mevcuttu. Olguların 1'inde kan kültüründe *Brucella* spp. üremesi görüldü. Hastaların tamamında vertebra manyetik rezonans görüntülemesinde spondilodiskit uyumlu olarak raporlandı. Olgulara

rifampisin, doksisisiklin ve gentamisin başlandı. Hastalar tedavilerinin 7. gününde ayakta enfeksiyon hastalıkları poliklinik kontrolü ve 3 ay ayakta rifampisin ve doksisisiklin tedavisiyle taburcu edilmiştir.

Sonuç: Spondilodiskit tanı hastalarda kronik enfeksiyonlar araştırılmalıdır. İlk akla gelenler arasında ise *Brucella* ve tüberküloz yer almaktadır. Brusellozdan şüphelenilen durumlarda ayrıntılı hasta anamnezi ve detaylı fizik muayene yapılmalıdır. Tanı testleri arasında *Brucella* seroloji testleri, Rose Bengal testi, *Brucella* tüp aglütinasyon testi ve kan kültürü yer almalıdır. Görüntüleme sonuçları da klinik tanıyı destekleyebilir. Çalışmamızda görüldüğü gibi 7 gün hastanede rifampisin, doksisisiklin ve gentamisin tedavisi ve ardından 3 ay ayakta rifampisin doksisisiklin tedavisi hastanın klinik durumunda iyileşmeye neden olmuştur.

Anahtar Kelimeler: *Brucella*, spondilodiskit

[PS-181]

Karaciğer Sirozu Olan Bir Hastada Hepatik Ensefalopatiyi Taklit Eden Dissemine Kriptokokkoz

Oktay Yapıcı, Derya Tuna Ecer, Yeşim Çağlar

Balıkesir Üniversitesi Tıp Fakültesi, Enfeksiyon Hastalıkları ve Klinik Mikrobiyoloji Anabilim Dalı, Balıkesir

Giriş: Nadir görülen dissemine kriptokokkoz olgularının çoğunluğunu, HIV ile enfekte bireyler oluşturmaktadır. Organ nakilleri, steroid kullanımı, maligniteler, kronik karaciğer hastalığı, güvercin dışkıyla uzun süreli temas diğer risk faktörleridir. Bu makalede HIV negatif, güvercin dışkıyla temas öyküsü olmayan kronik hepatit B'ye bağlı karaciğer sirozlu (KC-S) bir hastada gelişen dissemine kriptokok enfeksiyonu olgusu sunulmuştur.

Olgusu: Elli dokuz yaşında, erkek, baş ağrısı, bulantı, kusma ve bilinç bulanıklığı ile acil servis başvurusunda, hepatic ensefalopati ön tanısı ile yoğun bakıma yatırıldı. Muayenede; yer, zaman, kişi oryantasyonu yoktu. Ense sertliği (-), kernig (-), brudzinski (-) idi. Vital Bulgular: Ateş: 37,5 °C tetkiklerinde; hemoglobin=12,6 g/dl, Plt: 175x10³/µl, beyaz küre: 10,5x10³/µl, albümin=24 g/dl, ALT: 17 IU/l, AST: 29 IU/l, GGT: 46 IU/l, APTT: 23,5, INR: 1,24, CRP: 5,22 mg/l, üre: 41 mg/dl, kreatin=1,0 mg/l, T. bil: 2,21 mg/dl, D. bil: 0,48 mg/dl, Na: 124 mmol/l, tespit edildi. Hastanın çekilen difüzyon MR görüntülemesi; "sağ parietal lob anterolateralde ve bilateral frontal loblarda meningeal veya kortikal yüzeylerde kuşku diffüzyon kısıtlamaları leptomeningeal tutulum ve menenjitte bağlı olabilir." şeklinde yorumlanması üzerine yapılan LP'de BOS direkt bakısında her sahada 3-4 lökosit, 1-2 eritrosit görüldü. BOS glukoz: 39 mg/dl (eş zamanlı kan glukoz: 293 mg/dl), protein=94 g/dl şeklinde sonuçlandı. Hastaya menenjit açısından seftriakson 2x2 gr iv ve ampisilin 4x3 gr iv vankomisin 2x1 gr iv tedavi başlandı. Hastanın BOS ve kan kültüründe *Cryptococcus neoformans* üremesi olması üzerine tedavisi 4 mg/kg iv lipozomal amfoterisin B ve flukonazol 1x1200 mg iv olarak değiştirildi. Flusitozin temini için rapor çıkarıldı. Kontrol LP'de BOS basınç 12 mm Hg ölçüldü, boşaltıcı LP önerildi. Takiplerinde klinik yanıt alındı. Hastanın bilinci açıldı. BOS PCR sonucu da *C. neoformans* olarak sonuçlandı. Hastanın tedavisinin 7. gününde servise çıkması planlanırken genel durumu kötüleşti ve entübe edildi. LP tekrarlandı. BOS glukoz 12 mg/dl, protein 122 g/dl direkt bakıda her sahada 3-4 lökosit, 8-10 eritrosit tespit edildi. Kan ve BOS kültürü tekrarlandı. Tedaviye meropenem 3x1 gr iv eklendi. Toraks BT'de plevral efüzyon ve atelektazi saptandı. Beyin BT'de; üçüncü ve lateral ventriküller normalden geniş gözlemlendi. Kan kültüründe meropenem duyarlı *E. coli* üredi, BOS kültüründe üreme olmadı. Hasta ilk başvurudan iki hafta sonra eks oldu.

Sonuç: Dissemine kriptokokozun, HIV negatif, sirozlu hastalarda da görülebileceği yüksek bir ölüm oranına sahip olduğu ve hepatik ensefalopatinin ayrırcı tanısında yer aldığı akıld tutulması önemlidir.

Anahtar Kelimeler: Dissemine kriptokokkoz, hepatik ensefalopati

[PS-182]

Pandemi Döneminde Nadir Görülen Bir Olgu, Lemierre Sendromu

İrem Genç Yaman, Ahsen Öncül, Ceren Atasoy Tahtasakal,
Dilek Yıldız Sevgi, İlyas Dökmetaş

*Sağlık Bilimleri Üniversitesi, Şişli Hamidiye Etfal Eğitim ve Araştırma Hastanesi,
Enfeksiyon Hastalıkları ve Klinik Mikrobiyoloji Kliniği, İstanbul*

Giriş: Lemierre sendromu, genç erişkinlerde orofaringeal enfeksiyonu takiben gelişen internal juguler ven trombozu ve septik embolilerle karakterize, günümüzde gözden kaçan ve unutulmuş bir hastalık olup olgu sunumu amaçlanmıştır.

Olgu: Bilinen hastalık öyküsü olmayan 22 yaşında erkek hasta ateş, bilinç değişikliği, sarılık ve boğaz ağrısı ile acil servise başvurdu. İnşaat işçisi olarak çalışan hastanın kaldığı konteyner oda arkadaşı dolayısıyla COVID-19 yakın teması olduğu, karantinaya alındığı, ateş ile mükerrer acil başvurularında SARS-CoV-2 PCR alınarak negatif saptandığı öğrenildi. Ateş: 40 °C, tansiyon=105/60 mmHg, solunum sayısı: 22/dk, nabız: 140/dk idi. Fizik muayenesinde bilinç açık, kooperasyon kısıtlı, skleralar ikterik, sol submental bölgede palpasyonla hassasiyet, orofarenkste hiperemi mevcuttu. Meninks irritasyonu bulgusu izlenmedi. Beyaz küre: 12.820/mm³, hemoglobin=11 g/l, platelet sayısı: 116.000/mm³, ALT: 54 U/l, AST: 273 U/l, CRP: 338 mg/dl, Direkt bilirubin=4,90 mg/dl, total Bilirubin=6.73 mg/dl, INR: normal, Anti-HIV ve SARS CoV-2 PCR negatif görüldü. Kan kültürü alınarak piperasilin-tazobaktam 3x4,5 gr iv başlandı. Yatışın birinci günü ajitasyon ve ense sertliği gelişmesi üzerine lomber ponksiyon yapıldı. Beyin omurilik sıvısı incelemesinde 3 lökosit/mm³, 150 mm³eritrosit, glukoz: 82 mg/dl, protein=26,5 mg/dl. ARB görülmeydi. Mikobakteri ve multiplex PCR negatif sonuçlandı. Anti-HAVIgM, HBsAg, anti-HBcIgM, anti-HCV, CMV IgM ve EBV VCA IgM negatif saptandı. Ekokardiyografide vejetasyon izlenmedi. Boyun, toraks, batin BT'de patoloji saptanmadı. Kan kültüründe üreme sinyali görüldü. Gram-boyamada değişik boyanan ince basiller görüldü. Tedavisi meropenem 3x2 gr iv, vankomisin 2x1 gr iv, klindamisin 3x600 mg iv olarak düzenlendi. Üreyen bakteri *Fusobacterium necrophorum* olarak isimlendirildiğinde klindamisin ve vankomisin tedavisi kesildi. Bilinç değişikliği nedeniyle kontrastlı kraniyal MR/MR venografi çekildi. Sol internal juguler ven tromboflebiti, etrafında enflamasyonla uyumlu alanlar, sol transfer sigmoid sinüste belirgin hipoplazi izlendi. Kontrol toraks BT'de nodüler lezyonlar septik emboli ile uyumlu görüldü. Hasta Lemierre sendromu olarak değerlendirildi. Enoksaparin 2x0,6 sc başlandı. Meropenem tedavisi 21 güne tamamlanarak taburcu edildi.

Sonuç: Lemierre sendromu, genç yetişkinleri etkileyen orofaringeal enfeksiyon olarak başlayarak hayatı tehdit edebilen trombüs ve metastatik septik embolilerle karakterize bir sendromdur. Son zamanlarda yaygın antibiyotik kullanımı ile sıklığı azalsa da ağır sistemik enfeksiyonlara neden olabilmek güncel bir hastalıktır.

Anahtar Kelimeler: Lemierre, bakteriyel enfeksiyonlar

[PS-183]

Sağlık Çalışanlarının Monkeypox Bilgi Düzeyleri

Emrullah Ataş, Emsal Aydın, Meltem Arzu Yetkin, Hidayet Akkar
*Giresun Üniversitesi Tıp Fakültesi, Giresun Eğitim ve Araştırma Hastanesi,
Enfeksiyon Hastalıkları ve Klinik Mikrobiyoloji Kliniği, Giresun*

Giriş: Monkeypox zoonotik viral bir enfeksiyon hastalığıdır. Direkt temas ile bulaşan hastalık, çiçek hastalığına benzer klinikle ortaya çıkar. Sağlık çalışanları bu hastalara temasta ön saflarda bulunduğu için gerekli bilgi donanımına sahip olmaları önem arz eder. Çalışmamızda COVID-19 gibi yıkıcı bir pandemiden sonra yeni bir salgın riski taşıyan monkeypox hastalığı hakkında sağlık çalışanlarının bilgi düzeyini belirlemeyi amaçladık.

Gereç ve Yöntem: 1 Aralık 2022 ile 31 Ocak 2023 tarihleri arasında Giresun Üniversitesi Tıp Fakültesi'nde çalışan doktor, hemşire, yardımcı sağlık personeli ile görüşülerek 8 soruluk anketin, gönüllülük esasına dayalı olarak doldurulması istendi. Veriler SPSS 23 veri tabanında ortalama, yüzde ve ki-kare testleri kullanılarak değerlendirildi.

Bulgular: Hastanede çalışan 761 personelden 161'ine ulaşılmış olup, ulaşılan personelin %64,6'sı (n=104) kadındı. Yaş ortalaması 27,51±5,9 (19-55) idi. %77,6 (n=125) personel hastalığı daha önce duymuştu. Bunların %45,6'sı (n=57) hastalığın yeni olmadığını, %32,8'i (n=41) etkilenme yaşını, %44'ü (n=55) çiçek aşısı ile korunulacağını, %37,6'sı (n=47) etkin bir antiviral tedavisinin olmadığını ve %28,8'i (n=36) karantinaya gerek olmadığını biliyordu.

Sonuç: Monkeypox, Poxviridae ailesi, Orthopoxvirus cinsinden zoonotik bir DNA virüsüdür. İlk olarak 1958 yılında Afrika'dan Danimarka'ya araştırma amacıyla taşınan maymunlar arasında saptanmıştır. Veziküler döküntü ile seyreden hastalık tüm yaşta insanları etkileyebilir ve spesifik bir antiviral tedavisi yoktur. Monkeypox Afrika'da endemiktir. Ancak son zamanlarda Avrupa'da küçük salgınlar ve ülkemizde de imparte olgular şeklinde görülmektedir. Kamuoyunda paylaşılmasına rağmen çalışmamızda ulaşılan sağlık çalışanlarının ancak %77,6'sı bu hastalıktan haberdardı. Ancak hastalığı duyanların da %50'den az bir kısmı, hastalık hakkında doğru bilgiye sahipti. Hastalığı önleme ve tedavideki zorluklardan biri, sağlık çalışanlarının bilgi eksikliğidir. Hastalığın erken tanısı ve bulaşmanın önlenmesi açısından sağlık çalışanlarına yönelik eğitimlerin artırılması gerektiğini düşünmekteyiz.

Anahtar Kelimeler: Monkeypox, sağlık çalışanları, eğitim

Tablo 1. Sağlık personelinin Monkeypox hastalığını bilme/duyma durumuna göre hastalık hakkındaki bilgi düzeyleri						
		Monkeypox hastalığını		Bilenler	Bilenler	p değeri
		Bilmeyenler	Bilmeyenler			
		Sayı (n)	%	Sayı (n)	%	
Yeni bir hastalık olmadığını	Bilmiyor	36	%100	9	%7,2	p<0,05
Yeni bir hastalık olmadığını	Doğru biliyor	0	%0	57	%45,6	
Yeni bir hastalık olmadığını	Yanlış biliyor	0	%0	59	%47,2	
Etkilediği yaşları	Bilmiyor	36	%100	71	%56,8	p<0,05
Etkilediği yaşları	Doğru biliyor	0	%0	41	%32,8	
Etkilediği yaşları	Yanlış biliyor	0	%0	13	%10,4	
Çiçek aşısı ile korunulabileceğini	Bilmiyor	36	%100	45	%36	p<0,05
Çiçek aşısı ile korunulabileceğini	Doğru biliyor	0	%0	55	%44	
Çiçek aşısı ile korunulabileceğini	Yanlış biliyor	0	%0	25	%20	
Etkene yönelik tedavi varlığını	Bilmiyor	36	%100	63	%50,4	p<0,05
Etkene yönelik tedavi varlığını	Doğru biliyor	0	%0	47	%37,6	
Etkene yönelik tedavi varlığını	Yanlış biliyor	0	%0	15	%12	
Hastalık varlığında karantinaya gerek olmadığını	Bilmiyor	36	%100	20	%16	p<0,05
Hastalık varlığında karantinaya gerek olmadığını	Doğru biliyor	0	%0	36	%28,8	
Hastalık varlığında karantinaya gerek olmadığını	Yanlış biliyor	0	%0	69	%55,2	

[PS-184]

Tüberküloz Lenfadenit; Erişkinlerde Tanısal Yaklaşım ve Ayırıcı Tanı Lenf Nodu Biyopsisi Yapılan 812 Hastayı İçeren "BUHASDER Tüberküloz Lenfadenopati Çok Merkezli Çalışma Grubu" Sonuçları

Ercan Yenilmez¹, Duygu Yaman², Adem Köse³, Yıldız Olçar⁴, Zehra Duman⁵, Mehmet Reşat Ceylan⁶, Fatma Bozkurt⁷, Lütfiye Nilson Altunal⁸, Yakup Gezer³, Ali Asan⁹, Sibel Yorulmaz Göktaş⁹, Sümeyye Köşger¹⁰, Kamil Mert¹¹, Derya Seyman¹², Salih Emre¹³, Leman Karaağaç¹⁴, Emine Parlak¹⁵, Gülten Ünlü¹⁶, İlnur Esen Yıldız¹⁷, Nevin İnce¹⁸, Şafak Kaya⁷, Aysun Yalçın¹⁰, Semiha Çelik İkinci¹, Ersin Tural¹⁹, Ali Mert²⁰, Şükran Köse¹¹

¹Sağlık Bilimleri Üniversitesi, Fatih Sultan Mehmet Eğitim ve Araştırma Hastanesi, Enfeksiyon Hastalıkları ve Klinik Mikrobiyoloji Kliniği, İstanbul
²Sağlık Bilimleri Üniversitesi, Sultan 2. Abdülhamid Han Eğitim ve Araştırma Hastanesi, Enfeksiyon Hastalıkları ve Klinik Mikrobiyoloji Kliniği, İstanbul
³İnönü Üniversitesi Tıp Fakültesi, Enfeksiyon Hastalıkları ve Klinik Mikrobiyoloji Anabilim Dalı, Malatya

⁴Sağlık Bilimleri Üniversitesi, Şişli Hamidiye Etfal Eğitim ve Araştırma Hastanesi, Enfeksiyon Hastalıkları ve Klinik Mikrobiyoloji Kliniği, İstanbul

⁵Sağlık Bilimleri Üniversitesi, Dışkapı Yıldırım Beyazıt Eğitim ve Araştırma Hastanesi, Enfeksiyon Hastalıkları ve Klinik Mikrobiyoloji Kliniği, Ankara

⁶Harran Üniversitesi Tıp Fakültesi, Enfeksiyon Hastalıkları ve Klinik Mikrobiyoloji Anabilim Dalı, Şanlıurfa

⁷Sağlık Bilimleri Üniversitesi, Gazi Yaşargil Eğitim ve Araştırma Hastanesi, Enfeksiyon Hastalıkları ve Klinik Mikrobiyoloji Kliniği, Diyarbakır

⁸Sağlık Bilimleri Üniversitesi, Ümraniye Eğitim ve Araştırma Hastanesi, Enfeksiyon Hastalıkları ve Klinik Mikrobiyoloji Kliniği, İstanbul

⁹Sağlık Bilimleri Üniversitesi, Bursa Yüksek İhtisas Eğitim ve Araştırma Hastanesi, Enfeksiyon Hastalıkları ve Klinik Mikrobiyoloji Kliniği, Bursa

¹⁰Sağlık Bilimleri Üniversitesi, Gülhane Eğitim ve Araştırma Hastanesi, Enfeksiyon Hastalıkları ve Klinik Mikrobiyoloji Kliniği, Ankara

¹¹Sağlık Bilimleri Üniversitesi, İzmir Tepecik Eğitim ve Araştırma Hastanesi, Enfeksiyon Hastalıkları ve Klinik Mikrobiyoloji Kliniği, İzmir

¹²Sağlık Bilimleri Üniversitesi, Antalya Eğitim ve Araştırma Hastanesi, Enfeksiyon Hastalıkları ve Klinik Mikrobiyoloji Kliniği, Antalya

¹³Sağlık Bilimleri Üniversitesi, İstanbul Prof. Dr. Cemil Taşcıoğlu Şehir Hastanesi, Enfeksiyon Hastalıkları ve Klinik Mikrobiyoloji Kliniği, İstanbul

¹⁴Sağlık Bilimleri Üniversitesi, Mehmet Akif İnan Eğitim ve Araştırma Hastanesi, Enfeksiyon Hastalıkları ve Klinik Mikrobiyoloji Kliniği, Şanlıurfa

¹⁵Atatürk Üniversitesi Tıp Fakültesi, Erzurum

¹⁶Sağlık Bilimleri Üniversitesi, Kocaeli Derince Eğitim ve Araştırma Hastanesi, Enfeksiyon Hastalıkları ve Klinik Mikrobiyoloji Kliniği, Kocaeli

¹⁷Recep Tayyip Erdoğan Üniversitesi Tıp Fakültesi, Enfeksiyon Hastalıkları ve Klinik Mikrobiyoloji Anabilim Dalı, Rize

¹⁸Düzce Üniversitesi Tıp Fakültesi, Enfeksiyon Hastalıkları ve Klinik Mikrobiyoloji Anabilim Dalı, Düzce

¹⁹Sağlık Bilimleri Üniversitesi, Sultan 2. Abdülhamid Han Eğitim ve Araştırma Hastanesi, Çocuk Sağlığı ve Hastalıkları Kliniği, İstanbul

²⁰Medipol Üniversitesi Tıp Fakültesi, Enfeksiyon Hastalıkları ve Klinik Mikrobiyoloji Anabilim Dalı, İstanbul

Giriş: Türkiye'de periferik lenfadenopatinin etiyolojik dağılımına ilişkin mevcut veriler sınırlıdır. Tüberküloz lenfadenit dahil lenfadenopatiye neden olan hastalıkların çoğu genellikle asemptomatik olduğundan veya çeşitli enfeksiyöz ve enfeksiyöz olmayan hastalıkları taklit ettiğinden, kesin tanıya ulaşmak her zaman uzun ve zorlu bir süreçtir. Bu çalışmada amacımız erişkinlerde tüberküloz lenfadenit veya tüberküloz lenfadenitin tüberküloz olmayan lenfadenitten ayırt edilmesi ile ilgili demografik, klinik ve laboratuvar değişkenleri ve ayrıca lenfadenopati etiyolojisini ortaya koymaktır.

Gereç ve Yöntem: Bu çok merkezli nested (iç içe) olgu-kontrol çalışmasına 01 Ocak 2010-01 Mart 2021 tarihleri arasında enfeksiyon hastalıkları polikliniğine periferik lenf bezlerinde şişlik şikayeti ile başvuran ve lenf bezi biyopsisi yapılan 18 yaş üstü hastalar dahil edildi.

Bulgular: Çalışmaya Türkiye'deki 17 üçüncü basamak eğitim ve araştırma hastanesinden lenf nodu biyopsisi yapılan toplam 812 hasta dahil edildi. En sık tanı tüberküloz lenfadenit idi (n=436, %53,69). Tüberküloz lenfadenit riskini artıran demografik ve laboratuvar parametreleri kadın cinsiyet (p=0,000, OR: 2,19, %95 CI: 1,64-2,93), yüksek sedimantasyon hızı (p=0,000, OR: 1,99, %95 CI: 1,51-2,64), PPD pozitifliği (p=0,005, OR: 1,53, %95 CI: 1,53-2,06) ve Interferon-Gamma Release Assay-IGRA pozitifliği (p=0,000, OR: 13,86, %95 CI: 4,32-44,41) idi. Ancak jeneralize lenfadenopati (p=0,000, OR: 0,41, %95 CI: 0,30-0,56), bilateral lenfadenopati (p=0,004, OR: 0,60, %95 CI: 0,43-0,85), aksiller lenfadenopati (p=0,002, OR: 0,61, %95 CI: 0,45-0,83) veya inguinal lenfadenopati (p=0,000, OR: 0,33, %95

CI: 0,23-0,49) varlığı ve ayrıca hepatomegali (p=0,001, OR: 0,40, %95 CI: 0,23-0,69), splenomegali (p=0,000, OR: 0,21, %95 CI: 0,11-0,41) olması tüberküloz lenfadenit olasılığında azalma ile ilişkili klinik ve radyolojik bulgulardı. Ayrıca lökositoz (p=0,000, OR: 0,25, %95 CI: 0,16-0,40) ve CRP düzeyi normal üst sınırın beş katından yüksek olması (p=0,000, OR: 0,51, %95 CI: 0,36-0,73) tüberküloz lenfadenit olasılığında uzaklaştırıcı laboratuvar parametreleri olarak ortaya kondu.

Sonuç: Çalışmamız Türkiye'de ve Dünya'da tüberküloz lenfadenitte tanısalla yaklaşım konusunda yapılmış en geniş olgu sayısına sahip çalışmalardan biridir. Tüberküloz lenfadeniti tüberküloz olmayan lenfadenitten ayırt etmek için demografik, klinik ve laboratuvar değişkenlerini ortaya koyan sonuçlarımızı, klinisyenlerin tüberküloz lenfadenit ve erişkin lenfadenopatisine tanısalla yaklaşımında uygun klinik stratejileri belirlemesine yardımcı olacaktır.

Anahtar Kelimeler: Lenfadenopati, tanısalla yaklaşım, tüberküloz lenfadenit

Tablo 1. Tüberküloz lenfadeniti tüberküloz dışı hastalıklardan ayırmada demografik, klinik ve laboratuvar değişkenler

	TBC lenfadenit	TBC dışı lenfadenit Alt	P Üst	Odds ratio	(%95 CI)		
Yaş ≥40 eşik değere göre (n=812)*	230 (%52,75)	201 (%53,46)	0,841	0,97	0,74	1,28	
Yaş ≥60 eşik değere göre (n=812)*	75 (%17,20)	65 (%17,29)	0,974	0,99	0,69	1,43	
Kadın cinsiyet (n=812)*	312 (%71,56)	201 (%61,17)	0,000	2,19	1,64	2,93	
Akciğer TBC öyküsü (n=771)*	19 (%4,42)	5 (%1,47)	0,019	3,11	1,15	8,41	
Ateş >38 °C (n=776)*	102 (%23,61)	101 (%29,36)	0,070	0,74	0,54	1,03	
Kilo kaybı (n=812)*	78 (%17,89)	62 (%16,49)	0,598	1,10	0,77	1,59	
Gece terlemesi (n=641)*	91 (%24,33)	67 (%25,09)	0,825	0,96	0,67	1,38	
Lenf nodunda	Ağrı (n=697)*	145 (%35,80)	107 (%36,64)	0,820	0,96	0,71	1,32
	Isı artışı (n=682)*	53 (%13,15)	30 (%10,75)	0,346	1,26	0,78	2,02
	Kızarıklık (n=680)*	39 (%9,73)	23 (%8,24)	0,509	1,20	0,70	2,06
LAP	Yaygın (n=773)*	90 (%21,43)	141 (%39,94)	0,000	0,41	0,30	0,56
	Bilateral (n=646)*	226 (%64,94)	225 (%75,50)	0,004	0,60	0,43	0,85
	Multipl (n=810)*	349 (%80,05)	297 (%79,41)	0,823	1,04	0,74	1,47
LAP bölgesi (n=812)*	Servikal	330 (%75,69)	287 (%76,06)	0,845	0,97	0,70	1,34
	Aksiller	104 (%23,85)	127 (%33,78)	0,002	0,61	0,45	0,83
	İnguinal	45 (%10,32)	97 (%25,80)	0,000	0,33	0,23	0,49
	Supraklaviküler	79 (%18,12)	53 (%14,10)	0,121	1,35	0,92	1,97
LAP süresi (n=640)*	≥1 ay	319 (%88,86)	243 (%86,48)	0,361	1,25	0,78	2,00
	≥3 ay	225 (%62,67)	167 (%59,43)	0,403	1,15	0,83	1,58
	≥1 yıl	34 (%9,47)	37 (%13,17)	0,139	0,69	0,42	1,13
LAP boyutu (n=797)*	≥20 mm	320 (%74,77)	265 (%71,82)	0,347	1,16	0,85	1,59
	≥40 mm	62 (%14,49)	43 (%11,65)	0,238	1,28	0,85	1,95
Hepatomegali (n=591)*	23 (%6,73)	38 (%15,26)	0,001	0,40	0,23	0,69	
Splenomegali (n=588)*	12 (%3,53)	37 (%14,92)	0,000	0,21	0,11	0,41	
Lökopeni (n=806)*	21 (%4,84)	20 (%5,38)	0,729	0,89	0,48	1,68	
Lökositoz (n=806)*	25 (%5,76)	73 (%19,62)	0,000	0,25	0,16	0,40	
Anemi (n=806)*	107 (%24,65)	89 (%23,92)	0,810	1,04	0,75	1,44	
Trombositopeni (n=806)*	13 (%3)	17 (%4,57)	0,239	0,64	0,31	1,35	
CRP (n=757)*	≥ ULN	252 (%60,72)	197 (%57,60)	0,384	1,14	0,85	1,52
	≥ 5xULN	64 (%15,42)	90 (%26,32)	0,000	0,51	0,36	0,73
	≥ 10xULN	24 (%5,78)	36 (%10,53)	0,16	0,52	0,30	0,89

Sedimentasyon hızı (n=750)*	≥ ULN	269 (%61,70)	168 (%44,68)	0,000	1,99	1,51	2,64
	≥ 2xULN	111 (%26,68)	91 (%27,25)	0,863	0,97	0,70	1,34
	≥ 100 mm/saat	6 (%1,44)	7 (%2,10)	0,496	0,68	0,23	2,05
BCG skarı (n=264)*		169 (%83,66)	45 (%72,58)	0,051	1,93	0,99	3,79
PPD pozitifliği (n=715)*		209 (%51,23)	125 (%40,72)	0,005	1,53	1,13	2,06
IGRA pozitifliği (n=103)*		51 (%92,73)	23 (%47,92)	0,000	13,86	4,32	44,41
Görüntüleme geçirilmiş akciğer TBC bulgusu varlığı (n=582)*		61 (%17,84)	20 (%8,33)	0,001	2,39	1,40	4,08
Lenf nodu biyopsi tipi (n=810)*	İnce iğne	194 (%44,70)	194 (%51,60)	0,050	0,76	0,57	1,00
	Tru-cut	52 (%11,98)	48 (%12,77)	0,735	0,93	0,61	1,41
	Eksizyonel	188 (%43,32)	134 (%35,64)	0,026	1,38	1,04	1,83
Lenf nodu doku AFB testi pozitifliği (n=378)*		65 (%28,38)	0 (%0)	0,000	Yok	Yok	Yok
TBC PCR pozitifliği (n=230)*		70 (%47,95)	0 (%0)	0,000	Yok	Yok	Yok
TBC kültür pozitifliği (n=275)*		97 (%54,19)	0 (%0)	0,000	Yok	Yok	Yok

*Parantez içindeki sayı, o kategoride verisi bulunan çalışmadaki hasta sayısını göstermektedir.

TBC: Tüberküloz, LAP: Lenfadenopati, ULN: Normalin üst sınırı, BCG: Basil Calmette-Guérin, PPD: Safaştırılmış protein türevi, IGRA: İnterferon-Gama salınım testi, AFB: Asit fast basil

[PS-185]

Trigeminal Nevraljinin Eşlik Ettiği Bir Fungal Sinüzit Olgusu

Sena Şakir, Cemal Bulut

Sağlık Bilimleri Üniversitesi, Gülhane Eğitim ve Araştırma Hastanesi, Enfeksiyon Hastalıkları ve Klinik Mikrobiyoloji Kliniği, Ankara

Giriş: Fungal sinüzitler son yıllarda daha sık görülen enfeksiyonlardan biridir. İnvazif veya non-invazif karakterde olan bu enfeksiyonların etiyojisi, patogenez ve doğal seyri konusunda bilgilerimiz hala sınırlıdır. Klinik bulgularının tanımlayıcı olmaması tanıda ve tedavide gecikmelere neden olabilmektedir. Hastalık invaziv doğası nedeniyle farklı klinik tablolar ile karşımıza çıkabilmektedir. Trigeminal nevralsi ani, keskin başlangıçlı, şimşek çakar tarzda baş ağrısı çeşididir. Ancak devamlı, şiddeti aynı kalacak şekilde ve yanma tarzında ağrı ile karakterize ve tümör ve nörovasküler kompresyona sekonder olduğu düşünülen bir formu da tanımlanmıştır. Bu yazıda trigeminal nevralsi ile başvuran ve fungal sinüzit tanısı alan bir olgu irdelenmiştir.

Olgu: Altmış üç yaş erkek hasta; 5 ay öncesinde, 2 aydır devam eden, sağ paryetal bölgeden frontal bölge ile göz ve üst damağa yayılan, zonklayıcı tarzda, gün boyu şiddeti hep aynı kalan ve ağrı kesici alımı ile rahatlamayan baş ağrısı ve ara sıra eşlik eden baş dönmesi şikayeti ile dış merkeze başvurmuştu. Hastanın dış merkezde yapılan nörolojik muayenesi normal olarak değerlendirilmiş, yapılan görüntülemeler sonrasında hasta semptomatik oral sinüzit tedavisi ve antibiyotik ile taburcu edilmişti. Hastanın şikayetlerinde başlangıçta gerileme olmuş ancak 1 ay sonrasında başın ve yüzün sağ yarısında yanma tarzında ağrı şikayeti tekrar olması üzerine yapılan sağ temporal arter biyopsisinde ise temporal arterit saptanmıştı. Hastaya daha sonra "trigeminal nevralsi" tanısı konulmuş ve karbamezapin tedavisi başlanmıştı. Çekilen MRG'de "Sağ maksiller sinüsü dolduran yumuşak doku dansitesinin sağ orbita tabanı anteriorunda infraorbital kanala ve foramene doğru uzanarak V. kranial sinir maksiller dalını infiltre ettiği düşünülmüş olup lezyonların alerjik fungal sinüzite veya sinonazal mukormikozise ait olduğu düşünülmektedir." şeklinde raporlanmıştı. Alınan biyopsi materyali "mantar topu" olarak raporlanmış ve kültür materyalinde *Aspergillus fumigatus* üremişti. Hasta kliniğimize

yatırıldı. Anamnezinde 1 yıldır diyabet hastalığı olduğu öğrenildi. Fizik muayenesi, sağ yüz yarımının hipoestezik olması dışında normaldi. Parenteral vorikonazol tedavisi başlandı ve KBB tarafından maksiller sinüsün drene edilmesi sağlandı. Geçmeyen ağrıları için nörolojiye konsülte edilen hastaya gabapentin başlandı. İki haftalık yatışı boyunca sağ yüz yarısındaki yanma şikayeti giderek azaldı. Hasta oral vorikonazol tedavisi ile taburcu edildi. Tedavi 6 haftaya tamamlandı.

Sonuç: Fungal sinüzit şikayetlerin klasik tedavilerle düzelmediği hastalar yanında atipik şikayetlerle başvuran hastalarda da akla gelmeli ve tek tedavi yönteminin antifungal tedavi olmadığı bilinciyle hareket edilmelidir.

Anahtar Kelimeler: Fungal sinüzit, trigeminal nevralsi

[PS-186]

HIV Enfekte Hastada Progresif Multifokal Lökoensefalopati: Olgu Sunumu

Ayşe Deniz Yüksel, Çiğdem Akalan

Sağlık Bilimleri Üniversitesi, Fatih Sultan Mehmet Eğitim ve Araştırma Hastanesi, Enfeksiyon Hastalıkları ve Klinik Mikrobiyoloji Kliniği, İstanbul

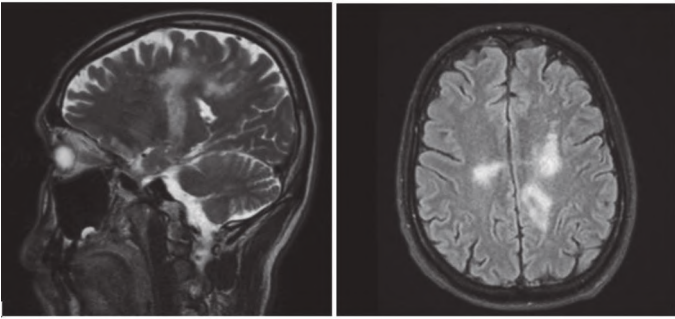
Giriş: Progresif multifokal lökoensefalopati (PML); JC virüsün hayatın erken dönemlerinde primer enfeksiyon sonrasında B lenfositlerde latent kalıp hücrel immünoşüpresyon gelişmesi durumunda aktifleşmesiyle oluşan merkezi sinir sisteminin ciddi bir hastalığıdır. Burada, demiyelinizan hastalık araştırılması sırasında yeni HIV tanısı alıp henüz antiretroviral tedavi başlanmamış PML olgusunu sunmaktayız.

Olgu: Bilinen kronik hastalığı olmayan 47 yaşında erkek hasta bir haftadır olan konuşmada güçlük ile acil servise başvurmuş. Hasta kelimeleri arka arkaya söylerken güçlüğü ifade ediyor. Kranial bilgisayarlı tomografide (BT) akut kanama bulgusu saptanmayan ve difüzyon manyetik rezonans görüntülemesinde (MRG) sol lateral ventrikül komşuluğunda ve parietal alanda difüzyon kısıtlılığı mevcut olan hasta demiyelinizan hastalık ve vaskülit ön tanıları ile tetkik edilmek üzere nöroloji servisine yatırılmış. Fizik muayenede bilinç açık, oryante ve koopere idi. Konuşmada kelimeleri tekrar ederken duraksaması mevcuttu. Harici fizik muayenesi doğaldı. Yatışı sonrası hastaya asetilsalisilik asit 100 mg başlanmış. Kontrastlı kranial ve spinal MRG çekildi. Lomber ponksiyon yapıldı. Geliş tetkiklerinde

anti-HIV pozitif gelmesi üzerine hasta tarafımıza danışıldı. Doğrulama testi; HIV-RNA ve ek tetkikler istendi. BOS bulguları; hücre: 5, protein=59, glukoz: 70, eş zamanlı kan şekeri: 105 idi. BOS kültüründe üreme olmadı ve menenjit paneli negatif sonuçlandı. BOS ARB ve mikobakteri PCR: negatifti. HIV-RNA: 306.000, CD4: 63 olarak sonuçlanması üzerine hasta nöroloji servisinden enfeksiyon servisine nakil alındı. Fırsatçı enfeksiyonlar açısından tetkik etmek için dış merkeze BOS'den kriptokok antijen ve JC virüs gönderildi. Quantiferon testi negatif sonuçlandı. Yatışının 10. günü muayenesinde bacaklarda güçsüzlük olduğu ve konuşma bozukluğunun ilerlediği saptandı. MRG'deki lezyonlar nöroradyoloji tarafından ön planda PML düşünülen hastanın BOS JC virüs DNA'sı pozitif sonuçlandı. TBC ve kriptokok menenjit ekarte edilerek hastaya antiretroviral tedavi başlandı. Hastanın birkaç hafta içinde yürüme güçlüğü ve konuşma bozukluğu gittikçe ilerleyerek yutma güçlüğü başladı. Antiretroviral tedavisi yaklaşık iki ayı tamamlanan hastada nörolojik bulgulara gerileme görülmedi. Hasta bakım evine sevk edilmek üzere taburcu edildi. Birkaç hafta sonra progresif ilerleyen genel durum bozukluğu ile dış merkez yoğun bakıma yatışı sonrası entübe takip edilen hasta 1 ay sonra kaybedildi.

Sonuç: PML etkin spesifik tedavisi bulunmayan mortalitesi yüksek bir fırsatçı enfeksiyon olduğundan primer yaklaşım immünoşüpresyon durumunun düzeltilmesidir. Bu nedenle HIV hastalarının tanı almasının yanı sıra ART tedavisinin gecikmeden başlanması da ciddi önem arz etmektedir.

Anahtar Kelimeler: HIV, PML, fırsatçı enfeksiyonlar



Şekil 1. Kontrastlı kraniyal MR. Bilateral periventriküler derin beyaz cevherde ve subkortikal beyaz cevherde simetrik birleşme eğiliminde T2A-FLAIR hiperintens kontrastlanmayan yaygın sinyal değişikliği (demyelinizan plak? PML? lenfoma?)

and the second part consisted of 10 questions about complementary therapy. Patients were not asked for any name or registration number for the survey. The questionnaire was administered on a voluntary basis.

Results: Forty nine point six percent of the participants were male, 50.4% were female, 56.1% were aged 50–54 years. Forty seven point eight percent were illiterate. 68.4% were married. The majority were housewives and day laborers. Seventy five percent had a monthly income of less than 500 dollars. Forty three percent were urban. Two participants were not Somali. 53.9% were single, 34.6% were monogamous and the rest were polygamous. Complementary therapy was used by 80.2% of the participants. The most common types of therapy were honey, camel milk and burning.

Conclusion: Cases of hepatitis b and c are common in Somalia. Since health services are costly, complementary therapy is frequently used, especially in rural areas.

Keywords: Complementary medicine, hepatitis B, hepatitis C

Table 1. Complementary therapy types, number, percentage

Complementary therapy	n	%
Acupuncture	0	0
Burn	8	3.6
Burn + Cupping	1	0.4
Burn + Honey	3	1.3
Burn + Camel milk + Honey	2	0.8
Cupping	1	0.4
Herbal	2	0.8
Herbal + Camel milk + Honey	2	0.8
Herbal + Honey	4	1.6
Camel milk	17	7.6
Camel milk + Honey	35	15.4
Honey	108	47.5
Prayer/blessing	0	0
Sheep meat	0	0
Camel urine	0	0
Total (n=228)	183	80.2

[PS-188]

Complementary Medicine in Patients of Chronic Viral Hepatitis in Mogadishu-Somalia

Ahmed Mohamed Ali, [Ahmet Doğan](#), Mukhtar Abdullahi Ali, Mohamed Abdi Osman

Recep Tayyip Erdoğan Training and Research Hospital, Clinic of Infectious Diseases and Clinical Microbiology, İstanbul

Introduction: The global use of complementary and alternative medicine is growing. The aim of this study is to examine the complementary therapy frequently used by Somali people in chronic hepatitis B and C patients.

Materials and Methods: A total of 228 patients who came to the infectious diseases outpatient clinic for control of chronic hepatitis B or C were included in the study. A questionnaire with a total of 19 questions was prepared and administered by face-to-face questionnaire method. The first part of the questionnaire consisted of 9 questions about sociodemography

[PS-189]

Solid Organ Malignitesi Olan Kandidemili Hastalarda Mortalite Risk Faktörlerinin Değerlendirilmesi

Tuna Demirdal, Pınar Şen, Cansu Aksoy

İzmir Katip Çelebi Üniversitesi, Atatürk Eğitim ve Araştırma Hastanesi, Enfeksiyon Hastalıkları ve Klinik Mikrobiyoloji Kliniği, İzmir

Giriş: Maligniteli hastalarda invaziv mantar enfeksiyonları önemli morbidite ve mortalite nedenidir. Kan dolaşımında en sık izole edilen mantarlar *Candida* türleridir. Çalışmamızda solid organ malignitesi olan kandidemili hastalarda mortaliteye ait risk faktörlerini belirlemeyi amaçladık.

Gereç ve Yöntem: Hastanemizde Kasım 2009-Ağustos 2022 tarihleri arasında yatarak izlenen solid organ maligniteli olup kandidemi gelişen hastaların verileri geriye dönük olarak incelendi. Hastaların demografik verileri, klinik ve laboratuvar bulguları, tedavileri ve takip bulguları kaydedildi. Kandidemi saptanan tarihten itibaren 90 gün içinde ölen hastalar çalışma grubunu oluşturdu. Ölen ve sağ kalan hasta grupları arasındaki farklar istatistiksel olarak değerlendirildi.

Bulgular: Solid organ kanseri tanılı olup çalışmaya dahil edilen 88 kandidemili hastanın 20'si (%47,6) erkekti ve ortalama yaş $56,8 \pm 13,7$ yıl olarak bulundu. Solid organ malignitelerinden en sık gastrointestinal kanserler (%37,5), nörolojik kanserler (%23,9) ve jinekolojik kanserler (%11,4) görüldü. İzlemede 42 (%47,7) hasta öldü. En sık saptanan enfeksiyon odağı akciğerler (%39,8), batin (%25) ve üriner sistem (%19,3) olarak bulundu. İzole edilen *Candida* tipleri *C. parapsilosis* (%48,9), *C. albicans* (%34,1), *C. tropicalis* (%9,1), *C. crusei* (%5,7), *C. glabrata* (%3,4) ve *C. sphaerica* (%1,1) idi. Komplikasyonlar açısından yapılan taramada kan kültüründe *C. albicans* üreyen 1 hastada endoftalmit bulgusu saptandı. İzleminde mortal seyreden hasta grubunun trombosit düzeyi daha düşük iken, prokalsitonin düzeyi daha yüksek saptandı ($p=0,048$ ve $p=0,027$). CRP düzeyi ölen hastalarda daha yüksek saptansa da istatistiksel olarak anlamlı bulunmadı. Ölen ve sağ kalan hastalarda bakteriyemi görülme sıklığı, non-*C. albicans* izolasyonu ve kandidemiye sebep olan suçların anti-fungallere direnç oranları benzer bulundu. Tedavide ekinokandin grubu anti-fungal kullanılan hastalarda mortalite oranının daha yüksek olduğu gözlemlendi ($p=0,006$) (Tablo 1). Mortalite açısından bağımsız risk faktörlerini saptama amacıyla yapılan çok değişkenli analiz sonucunda trombosit düzeyi, prokalsitonin düzeyi ve tedavide ekinokandin kullanımı anlamlı bulunmadı (Tablo 2).

Sonuç: Kandidemi her hasta grubunda önemli morbidite ve mortalite sebebidir. Yüksek riskli olarak tanımlanan hasta gruplarını içeren daha geniş hasta sayısı ile yapılacak ileriye dönük çalışmalar risk faktörlerini belirlemek açısından daha aydınlatıcı olacaktır.

Anahtar Kelimeler: Kandidemi, malignite, mortalite

Tablo 1. Solid organ malignitesi olan kandidemili olan hastalarda mortalite risk faktörleri

Değişkenler	Mortalite (+) (n=42, %47.7)	Mortalite (-) (n=46, %52.3)	p
Yaş (yıl) (ort±SS)	58.9±14.4	54.9±13	0.177
Erkek cinsiyet	20 (%47.6)	28 (%60.9)	0.212
Diyabet	2 (%4.8)	3 (%6.5)	>0.999
Kronik böbrek yetmezliği	1 (%2.4)	1 (%2.2)	>0.999
Hospitalizasyon günü (kandidemi saptandığında)	31 (17-59)	28.5 (20.7-51.2)	0.898
İki haftadan uzun antibiyotik kullanımı	29 (%69)	39 (%84.8)	0.078
Cerrahi öyküsü	21 (%50)	27 (%58.7)	0.413
Steroid kullanımı	10 (%23.8)	10 (%21.7)	0.817
Kan transfüzyonu öyküsü	31 (%73.8)	36 (%78.3)	0.625
Santral venöz kateter varlığı	39 (%92.9)	44 (%95.7)	0.666
<i>Candida</i> kolonizasyonu	17 (%40.5)	13 (%28.3)	0.227
Enfeksiyon odağı			
Akciğer	17 (%40.5)	18 (%39.1)	0.897
Batın	11 (%26.2)	11 (%23.9)	0.805
Üriner sistem	10 (%23.8)	7 (%15.2)	0.308
Laboratuvar bulguları			
Lökosit (K/μL)	9670 (6790-14497)	11570 (8317.5-16037.5)	0.316
Nötrofil (K/μL)	6585 (4142.5-11157.5)	7420 (5055-11500)	0.472
Lenfosit (K/μL)	955 (530-1252)	1045 (616-1822.5)	0.183
Trombosit (K/μL)	164000 (96000-269250)	232000 (141750-331750)	0.048
Hemoglobin (g/dL)	9.5±1.7	9.8±1.3	0.312
CRP (mg/L)	133 (96-174.5)	99 (61-154)	0.142
Prokalsitonin (μg/L)	1.5 (0.8-10.2)	0.5 (0.1-1.1)	0.027
Bakteriyemi varlığı	30 (%71.4)	35 (%76.1)	0.619
Kan kültüründe non-albicans <i>Candida</i> izolasyonu	25 (%61)	35 (%76.1)	0.128
Azol direnci	4 (%36.4)	5 (%41.7)	>0.999
Ekinokandin direnci	1 (%9.1)	3 (%33.3)	0.285
Amfoterisin B direnci	2 (%22.2)	0	-
Tedavi			
Azol tedavisi	6 (%14.3)	11 (%23.9)	0.253
Ekinokandin tedavisi	22 (%52.4)	11 (%23.9)	0.006
Amfoterisin B tedavisi	14 (%33.3)	24 (%52.2)	0.075
Kandidemi saptandığında antibiyotik kullanım günü	25.5 (13-43.5)	25 (20-50)	0.415
Takip bulguları			
Kan kültürü negatifleşmesine kadar geçen süre (gün)	9 (4.7-26)	8 (3.2-13)	0.254
Antifungal tedavi süresi (gün)	21 (10.5-34)	21 (16-26.5)	0.752

*Elde edilen sonuçlar parametrik değişkenler için ortalama ± standart sapma, non-parametrik devamlı değişkenler için medyan (çeyrekler arası aralık-IQR), kategorik değişkenler için sayı (yüzde-%) olarak ifade edildi. ** $p<0,05$ değeri anlamlı olarak kabul edildi.

Tablo 2. Solid organ malignitesi olan kandidemili hastalarda mortaliteye etki eden bağımsız risk faktörleri

Risk faktörleri	Odds oranı	%95 güven aralığı	p
Trombosit	1,000	1,000-1,000	0,790
Prokalsitonin	1,786	0,633-5,041	0,273
Ekinokandin tedavisi	2,317	0,233-23,034	0,473

[PS-190]

KKKA, Hepatit A ve Bruselloz BirlikteliğiSaniye Kuzu, Ali Elik, Mehmet Sait Özyaşar, Şafak Kaya

Sağlık Bilimleri Üniversitesi, Gazi Yaşargil Eğitim ve Araştırma Hastanesi, Enfeksiyon Hastalıkları ve Klinik Mikrobiyoloji Kliniği, Diyarbakır

Giriş: Coğrafi olarak bölgemiz bruselloz için endemik olup KKKA olguları nadir görülmektedir. Bu nedenle ko-enfeksiyonları olan olgularda gözden kaçma olasılığı yüksektir. Biz bu olguda bruselloz, KKKA ve viral hepatit A'nın ayırıcı tanıda düşünülmesi gereken bir olguyu sunduk.

Olgu: Bilinen bir hastalığı olmayan, çobanlık yapan, 3 ay önce bruselloz olup 8 hafta tedavi alan, 5 gün önce başlayan halsizlik, ateş, karın ağrısı, sırt ağrısı son 1 günde siyah dışkılama şikayetleriyle başvurup fizik muayenede uvlada peteşi, batında sağ üst kadranda defans, yaygın hassasiyet, RT'de melena görülen tetkiklerinde beyaz küre: 2,79, hemogloblin:15,8, plt:11.000, AST: 1111, ALT: 404, CK: 4374, aPTT: 69 gelmesi üzerine anamnez derinleştirilince 10 gün önce Sivas'ta kene tarafından alt bacağından ısırıldığını ifade etmesi üzerine hasta KKKA ön tanısıyla YBÜ'ye alındı, yapılan tetkiklerinde brusella rb+, brusella coombs aglutinasyon testi 1/160 titrede pozitif, anti-HAV IgM+, anti-HAV IgG + görüldü. KKKA'nın ülkemizde sık görülen bölgelerinden biri olan Sivas'ta kene ısırma öyküsü olması ön tanımızda KKKA düşündürdü, ribavirin başlandı, destek tedavisi uygulandı. Takipleri sırasında AST-ALT LDH-CK geriledi, melena geriledi, hemogloblin, trombosit düşüşü durdu, KKKA PCR testi pozitif gelmesi üzerine tanı kesinleşti. Hasta şifa ile taburcu edildi.

Sonuç: Bruselloz, akut viral hepatit ve KKKA benzer klinik özelliklere sahip olması nedeniyle ayırıcı tanıda çoğu zaman klinisyen için tanısız zorluk oluşturmaktadır. Hastalığın seyri sırasında anemi, lökopeni, trombositopeni ve pıhtılaşma bozuklukları gibi hematolojik değişiklikler, deride purpura ve kanamalar sık görülmektedir. Benzer şekilde KKKA ve akut viral hepatitlerde de ateş, bulantı, kusma, ishal ve miyalji gibi non-spesifik belirti bulguları mevcuttur. Olgumuzda, Sivas ve kene tutunması öyküsünün olması, yüksek ateş, yaygın vücut ağrısı, KCFT'de yükseklik, koagülasyon parametrelerinde hafif bozulma, LDH yüksekliği ve trombositopeni saptanması nedeniyle başlangıç tanısı KKKA olarak düşünüldü. Bunun yanı sıra ayırıcı tanıları açısından ek tetkikler istendi. Hastanın brusella geçirme öyküsü olduğundan aglutinasyon testinin pozitif olması sonucu hemen tedavi başlanmayıp takibe alındı. Takipte titre artışı görülmedi. Anti-HAV IgM pozitif gelmesi üzerine hasta da KKKA ve akut viral hepatit A birlikteliği düşünüldü. Akut viral hepatit A ve KKKA hastalığının birlikte seyrettiği olgulardaki klinik seyirle ilgili fazla veri olmayıp daha çok olgu bildiriminde yayınlar mevcuttur. Bizim olgumuz selim seyretmiş ve şifa ile sonuçlanmıştır. Bu olgunun, ayırıcı tanıda düşünülen hastalıkların birlikte görülebileceğini göstermesi bakımından dikkat çekici olduğunu düşünmekteyiz.

Anahtar Kelimeler: KKKA, hepatit A, bruselloz

[PS-191]

Rinoorbitaserebral Mukormikoz Enfeksiyonuİpek Kuzucuoğlu, Serpil Erol, Esra Nur Karadoğan, Şule Damlaca

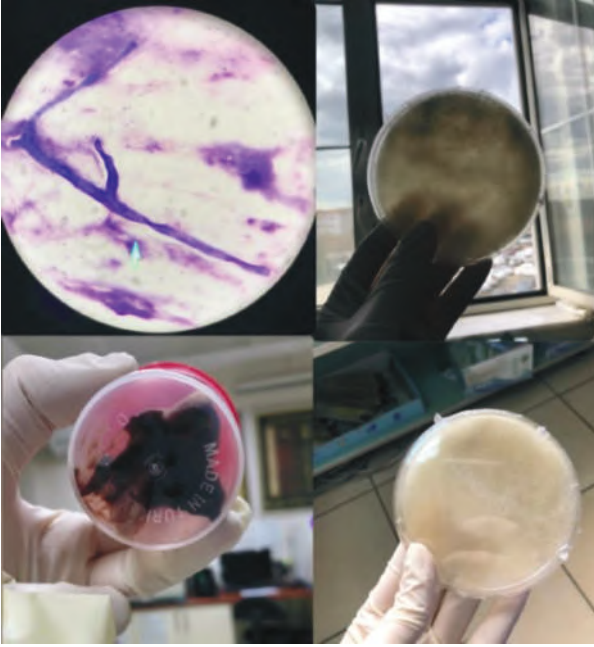
Sağlık Bilimleri Üniversitesi, Haydarpaşa Numune Eğitim ve Araştırma Hastanesi, Enfeksiyon Hastalıkları ve Klinik Mikrobiyoloji Kliniği, İstanbul

Giriş: Kraniofasial-rinoserebral mukormikoz enfeksiyonu yüksek mortaliteye sahip, nadir görülen invaziv bir fungal enfeksiyondur. Sıklıkla hematolojik malignitelere, diyabetik ketoasidozda, organ transplantasyonlarında, HIV enfeksiyonunda, madde bağımlılarında görülür. Mucorales vasküler invazyon, doku nekrozu yaparak kanamaya ve nekrotik lezyonlara neden olur. Burada nörolojik semptomları gelişen, pankreas kanseri, kontrolsüz diabetes mellitus (DM) tanılı, madde bağımlısı bir mukormikozis olgusu sunuldu.

Olgu: Kırk yedi yaşında erkek hasta, acil servise 10 gündür olan yüzünün sol yarısında uyuşma şikayeti ile başvurdu. Özgeçmişinde DM ve periampuller tümör nedeniyle 1 yıl önce Whipple operasyonu öyküsü mevcuttu. Madde kullanımı (intranasal) vardı. Fizik muayenesinde vital bulguları stabildi, bilinç açık oryante koopere, ense sertliği saptanmadı. Sol pupil miyotik, DIR+/- IR+/-, sol glob dışı bakış kısıtlılığı, sol trigeminal duyu alanında hipoestezi, sol alt ekstremitede hipoestezi saptandı. Motor muayenede lateralizan defisit saptanmadı. Laboratuvar tetkiklerinde periferik kan glukozu: 528 mg/dl, beyaz küre: 9340/µl (nötrofil %76), nötrofil: 7100/µl, CRP: 84 mg/l, tit: glukoz +++ Na:128 mEq/l, kre: 0,44 mg/dl, AST: 44 IU/l, ALT: 82 IU/l, anti-HIV: negatif, HbA1c: %16,2. Hasta multipl kranial nöropati ön tanısı ile nöroloji tarafından interne edildi. Nazal kaviteden pürülan akıntı gelmesi üzerine KBB'ye danışıldı. Akıntılar endoskopik olarak aspire edildi, septumdaki erode alanlar nedeniyle mukoza değerlendirilemedi. Kontrastlı kranial ve orbital MR'de; etmoid sinüse uzanım gösteren sol orbita çevresinde saptanan lezyon için apse? mukor? açısından şüpheli kontrast tutulumu ve sol kavernöz sinüste tromboz raporlandı. Apseler raporlanması üzerine hastaya vankomisin 2x1 g, sefepim 3x2 g, metronidazol 4x500 mg başlandı. KBB tarafından rinoorbital mukormikoz şüphesiyle acil FESS operasyonu yapıldı. Krutlar, nekrotik dokular ve sinüsler debride edildi. Ameliyat materyalinde septasız, düzensiz, dik açıyla dallanan hif yapıları görülmesi üzerine mevcut tedavisi stoplanarak, ivedilikle lipozomal amfoterisin B 10 mg/kg başlandı. Perop alınan kültürde MRSA ve Rhizopus oryzae üredi. Tedaviye, debridman gerektirecek patolojik alan, nekrotik doku kalmayana kadar ve görüntülemelerde tüm lezyonların regresyonu sağlanana kadar devam edilmesi planlandı.

Sonuç: DM'de nötrofillerin kemotaksis ve fagositoz yeteneklerinin bozulması, inhaler madde kullanımının nazal septumda perforasyona neden olması gibi risk faktörleri mukormikoz enfeksiyonuna zemin hazırlamaktadır. Mukormikoz enfeksiyonunda mortalite %70'lerde bildirilmesine rağmen, tanı konulmadan kaybedilen hastalar da düşünüldüğünde, mortalite ve morbidite oranı tahmin edilenin çok daha üzerinde olabilir. DM, nötropeni, madde kullanımı, immünoüpresyon gibi risk faktörü içeren hastalarda, nazal mukozada akıntı, nekroz, kranial sinir tutulumlarına bağlı semptomlar görülmesi halinde en kısa sürede tanı konularak, anti-fungal tedavisine başlanmalıdır.

Anahtar Kelimeler: Rhizopus oryzae, mukormikozis, lipozomal amfoterisin B



Resim 1. Rhizopus oryzae. Perop alınan örneğin makroskobik görüntüsü, direkt bakışı ve besiyerindeki üremesi

[PS-192]

Maymun Çiçeği Salgını Gölgesinde Atipik Seyirli Bir Sifiliz Olgusu

Elmas Emsal Aydoğdu, Mine Filiz, Merve Bozdağ, Esmâ Karaer Demir, Zehra Karacaer, Aysun Yalçın, Cemal Bulut

Sağlık Bilimleri Üniversitesi, Gülhane Tıp Fakültesi, Enfeksiyon Hastalıkları ve Klinik Mikrobiyoloji Anabilim Dalı, Ankara

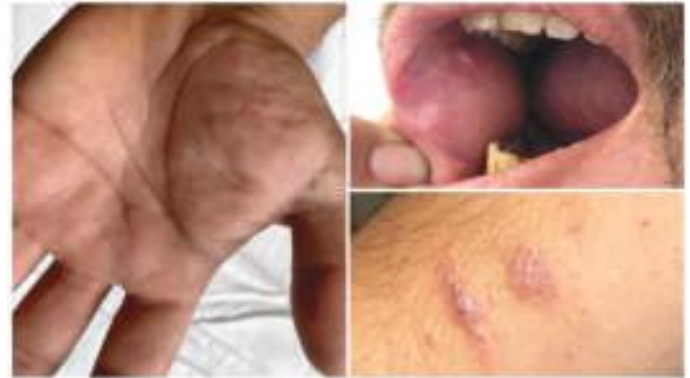Giriş: HIV enfeksiyonu ve sifiliz birlikteliği son yıllarda tüm dünyada artış göstermekte olup cinsel yolla bulaşan bu iki enfeksiyon; aralarındaki sinerji göz önüne alındığında artan klinik öneme sahiptir. Sifiliz, HIV'nin bulaşmasını ve edinilmesini kolaylaştırırken HIV sifilizin doğal seyrini hızlandırmaktadır. Biz de bu olgumuzda HIV ve sifiliz ko-enfeksiyonuna yaklaşımımızı sunmayı amaçladık.

Olgu: Bilinen KAH dışında ek hastalığı olmayan vücudunda yaygın veziküler lezyonlar nedeniyle başvuran 35 yaş erkek hasta maymun çiçeği ön tanısı ile hospitalize edildi. Hastanın özgeçmişinden Fildişi Adalarına

seyahati olduğu, seyahatin 2. gününde vücutta yaygın kaşıntı şikayeti başladığı ancak 18 gün Fildişi Adalarında kaldığı süreçte vücutta herhangi bir döküntüsünün olmadığı öğrenildi. Türkiye'ye döndükten 10 gün sonra ilk olarak el başparmağında kaşıntılı ağrılı papüler lezyonları oluşmuştu. Hastanın papüler lezyonları veziküle döndükten sonra kendiliğinden drene olup krutlanmış, kaşımakla lezyonları artmış ve özellikle bilateral bacaklarda, kollarda, ellerin palmar yüzünde ve sırtta daha fazla olmak üzere tüm vücutta yaygın polimorfik döküntüsü oluşmuştu. Hastanın fizik muayenesinde genel durumu iyi bilinci açık oryante koopere, vitalleri stabildi. Hastanın genital bölgede ülsere lezyonu ve ağızda bukkal mukoza ön kesimde beyaz renkli plağı mevcuttu. El ve ayak palmar yüzde eritemli döküntüler eşlik ediyordu. Muayenesinde servikal, aksiller ve inguinal LAP saptanmadı. Maymun çiçeği? Suçiçeği? ön tanıları ile dermatoloji görüşü alındı. Hastada LAP olmaması, döküntülerin polimorfik karakterde olması nedeniyle maymun çiçeği tanısından uzaklaşıldı, suçiçeği ön tanısıyla valtrex 3x1 gr tb tedavi başlandı. Hastanın tetkiklerinde anti-HIV pozitif, VDRL-RPR 1/16 titre pozitif, TPHA 1/1280 titre pozitif saptanması üzerine sifiliz tanısı ile benzatin penisilin G 2,4 milyon ünite tek doz im yapıldı. Halk sağlığı laboratuvarına gönderilen döküntülü hastalık multipleks PCR paneli negatif sonuçlandı. Varicella IgM negatif görülen hastanın valtrex tedavisi kesildi. Hastanın lezyonları bu süreçte gerilemeye başladı. HIV doğrulama testi pozitif sonuçlanan hastaya ART başlandı. Lezyonları gerileyen hasta şifa ile taburcu edildi.

Sonuç: Sifiliz ve HIV ko-enfeksiyonu olan hastaların insidansının artması, bu yeniden dirilen salgınları kontrol etmek için yenilikçi halk sağlığı stratejileri gerektirmektedir. HIV enfeksiyonu bağışıklığı zayıflatarak sifiliz inkübasyon süresini kısaltabilir, atipik lezyonlar gibi sifilizin doğal seyrinde ve klinik görünümünde değişikliklere neden olabilir. Bu açıdan her HIV hastasında sifiliz, her sifiliz hastasında HIV araştırılmalıdır.

Anahtar Kelimeler: HIV, maymun çiçeği, sifiliz



Resim 1. Polimorfik döküntü ve bukkal mukozada plak

[PS-194]

Kaviter Pnömoninin Nadir Etkeni; *Acinetobacter baumannii*Emine Afşin¹, Muhammed Enes Ünlü¹, Tuğçe Damarsoy²,
Hasan Tahsin Gözdaş²¹Bolu Abant İzzet Baysal Üniversitesi Tıp Fakültesi, Göğüs Hastalıkları Anabilim Dalı, Bolu²Bolu Abant İzzet Baysal Üniversitesi Tıp Fakültesi, Enfeksiyon Hastalıkları ve Klinik Mikrobiyoloji Anabilim Dalı, Bolu

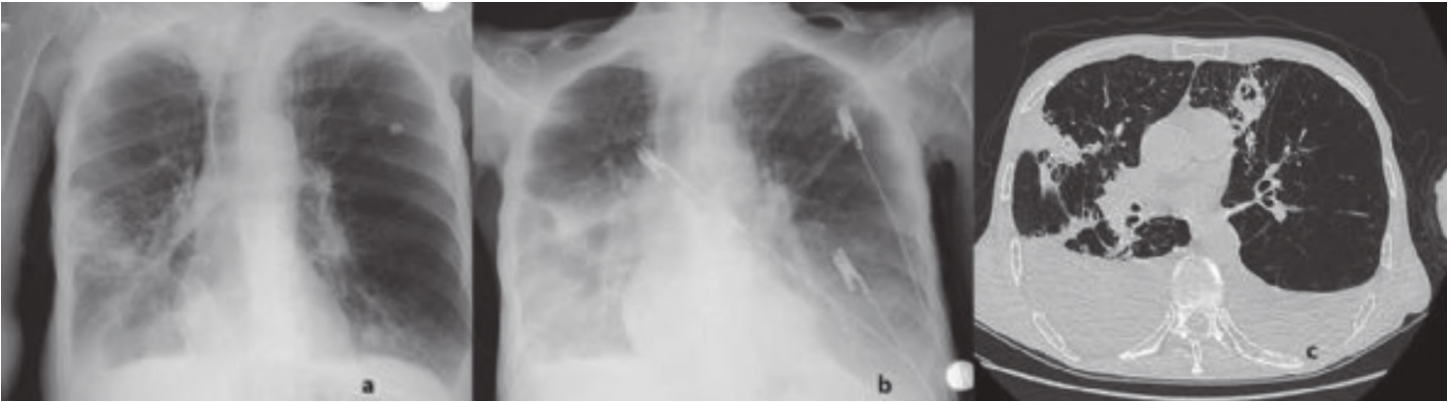
Giriş: *Acinetobacter* spp. özellikle altta yatan immün yetmezlik ve risk faktörleri olan hastalarda sıklıkla hastane kökenli enfeksiyonların önemli bir etkenidir. Hızlı progresyon gösterdiği ve %20-70'e varan mortalite oranları bildirilmektedir. Sıklıkla yamalı bilateral konsolidasyon ve buzlu cam opasiteleri izlenirken nadiren kaviteleşebileceği bildirilmektedir. Olgumuz *A. baumannii*'ye bağlı kaviter pnömoni gelişmesi nedeniyle sunulmaktadır.

Olgu: Yetmiş iki yaşında erkek hasta, KOAH atak ve kronik solunum yetmezliği nedeniyle hastane yatışından bir hafta sonra nefes darlığında artma, öksürük, balgam miktar ve pürülansında artma, ateş, ishal nedeniyle acil servise başvurduğunda sağlık bakımı ilişkili pnömoni tanısı konularak yatırıldı (Şekil 1a). Fizik muayenesinde; solunum seslerinde azalma, ekspiryumda uzama ve sağ akciğer alt zonda inspiratuvar raller oskulte edildi. Oda havasında pulse oksijen saturasyonu %85, nabız 80/dk, ateş: 37,5 °C, tansiyon arteriyel 110/80 mmHg idi. Bilinen vankomisin,

amikasin, levofloksasin ve penisilin alerjileri olan hastanın son 10 gündür metilprednizolon kullanımını mevcuttu. Sigara 30 paket/yıl kullanımı olup bırakmıştı ve alkol kullanımı yoktu. CRP: 266 mg/l, lökosit: 35 K/ul, nötrofil: 32.92 K/ul, karaciğer ve renal fonksiyon testleri normal aralıkta saptandı. Bir hafta önce kullandığı antibiyotikten sonra diyaresi başlamış olup gaita direkt bakısı olağan ve kültüründe üreme saptanmadı. Moksifloksasin tedavisi başlanan hastanın balgam kültüründe *A. baumannii* (sadece kolistin ve yüksek dozda tigesiklin duyarlı) üremesi olması, klinik ve laboratuvar yanıt alınmaması üzerine tigesiklin tedavisine geçildi. İzlemde yanıt alınmaması üzerine tigesiklin stoplanarak kolistin ve meropenem tedavisine geçildi. Yinelene balgam kültüründe *A. baumannii* üredi. Hastanın semptomlarında ve CRP'de azalma olmaması üzerine çekilen akciğer grafisinde enfiltrasyonda progresyon ve bilateral pleval effüzyon izlendi (Şekil 1b). Toraks bilgisayarlı tomografi çekildiğinde; konsolide alanlar ve yeni oluşan kaviter lezyonlar ve bilateral pleval efüzyon izlendi (Şekil 1c). Balgam ARB tetkikleri 3 kez negatif gelen hastanın balgam kültür tekrarında *A. baumannii* üremesi sebat etti. Balgam mantar direkt bakısında etken saptanmadı ve kültürde üreme saptanmadı. Torasentez ile alınan pleval mayi transuda vasfında olup kültürde üreme olmadı. Fiberoptik bronkoskopi yapıldığında endobronşiyal lezyon izlenmedi, yoğun pürülan sekresyon aspire edildi. Bronş lavajında *A. baumannii* üremesi saptandı. Hasta yatışının 35. gününde solunum yetmezliği ve pnömoni nedeniyle eksitus oldu.

Sonuç: Solunumsal komorbiditesi olan, steroid kullanan ve sağlık bakımı ilişkili pnömoni gelişen hastalarda kaviter pnömonilerin ayırıcı tanısında *Acinetobacter* spp. de unutulmalıdır.

Anahtar Kelimeler: *Acinetobacter baumannii*, pnömoni, kavitasyon



Şekil 1. a, b, c) Hastaneye yatışındaki akciğer grafisi, 1b tedaviye rağmen progresyon izlenen akciğer grafisi, 1cg toraks BT'de sol üst lobda kaviter lezyon, sağ orta ve alt lobda konsolidasyon ve bilateral pleval efüzyon izleniyor

[PS-195]

Damar İçi Madde Kullanımı Olan Hastada HBV, HCV, TBC, HIV Koenfeksiyonunun Yönetimi

Saida Ahmadova, Tuna Demirdal

İzmir Katip Çelebi Üniversitesi Tıp Fakültesi, Enfeksiyon Hastalıkları ve Klinik Mikrobiyoloji Anabilim Dalı, Atatürk Eğitim ve Araştırma Hastanesi, İzmir

Giriş: Madde kullanıcılarında edinilmiş immün yetmezlik görülme riski oldukça yüksektir. İnsan immün yetmezlik virüsü (HIV) ile enfekte hastalarda aktif tüberküloz (TBC) enfeksiyonu, önemli bir morbidite ve mortalite nedenidir. HIV ile enfekte kişilerde, ölümlerin 1/3'ü TBC'ye bağlı olmaktadır ve TBC'ye bağlı ölümlerin yaklaşık %30'u HIV ile enfektedir. Madde bağımlılığının yüksek olduğu bölgelerde HIV ve hepatit C virüsü (HCV) gibi viral enfeksiyonların prevalansı da yüksektir. İnfekte hastalara ortak bulaş yollarının olması nedeniyle Hepatit B virüsü (HBV) ile koenfeksiyon sık görülmektedir. HIV ve bir hepatit virüsü ile ko-enfekte olgular siroz ve hepatosellüler karsinom açısından takip edilmelidir. Bu çalışmada mahkum damar içi madde kullanan hastada HIV, HCV, HBV koenfeksiyon tanılı olgumuzu tartışmayı planladık.

Olgu: Halsizlik nedeniyle başvuran 50 yaşında erkek hasta tetkiklerde antiHIV, antiHCV, HBsAg pozitif gelmesi üzerine enfeksiyon hastalıkları polikliniğine yönlendirildi. Hastanın HIV tanısının 2020 yılında konulduğu, ancak 1 yıldır ilacını kullanmadığı öğrenildi. Tetkiklerinde HIV-RNA: 90800 kopya/ml, CD4: %19 271,7 h/mm³, HBV-DNA: 430 IU/ml, HCV-RNA: 25600 IU/ml olarak görüldü. Hastadan detaylı kan tetkikleri, beyin MRI, PA akciğer grafisi, batin ultrasonografi istendi. Emtrisitabin/tenofovir disoproksil 200 mg/245 mg + dolutegravir 50 mg başlandı. PPD test sonucu (11 mm) ve çekilen PA AC grafisinde aktif pnömonik enfiltrasyon saptanmadı, 12 ay latent tüberküloz enfeksiyonu (LTBE) açısından profilaktik izoniazid tedavisi başlandı. HCV tedavisi planlandı ve glecaprevir/pibrentasvir başlandı. Hasta tedavisinin 2. ayında ve ayaktan kontrolleri sorunsuz devam etmektedir.

Sonuç: HIV enfeksiyonu LTBE aktif TBC'ye dönüşmesini 20 kat artırır. Ayrıca HIV enfeksiyonu TBC hastalarında önemli derecede mortalite ve morbidite nedenidir. HIV/HCV ve HIV/HBV koenfeksiyonu olan hastalar her iki enfeksiyonun tedavisi için değerlendirilmeli ve uygun tedavi seçilmelidir. Hastalara mevcut durumları detaylı anlatılmalı ve tedaviye uyumlarının önemi her kontrolde vurgulanmalıdır.

Anahtar Kelimeler: HIV, Hepatit B ve C virüsü, LTBE

[PS-196]

Endikasyonlara Uygun Aşılamanın Gerekliliği ve Önemi

Buse Nur Isınmış, Gülnur Kul, Emin Ediz Tütüncü

Ankara Etlik Şehir Hastanesi, Enfeksiyon Hastalıkları ve Klinik Mikrobiyoloji Kliniği, Ankara

Giriş: İnvaziv pnömokokal hastalık (İPH) *Streptococcus pneumoniae* tarafından oluşturulan ve kan veya diğer steril vücut bölgelerinde üremeye giden (bakteriyemi, sepsis, menenjit gibi) ciddi seyirli enfeksiyon olarak bilinir. Bulaşıcı hastalıklar arasında yer alan İPH çocuklarda ve yetişkinlerde morbidite ve mortalitenin en önde gelen nedenlerinden biridir. Çocukluk çağındaki konjuge pnömokok aşısı uygulaması, İPH insidansını dramatik biçimde düşürmüştür. Ancak farklı serotiplere bağlı

olarak ortaya çıkan enfeksiyonlar pnömokok enfeksiyonlarını ciddi bir tehdit olarak gündemde tutmaktadır.

Olgu: Hidrosefali ve kafa tabanı onarım cerrahisi öyküsü olan 52 yaş kadın hasta acil servise üşüme, titreme, son 2 gündür olan kulakta dolgunluk hissi, 2 haftadır olan burun akıntısı, görmede bulanıklık ve sarı görme şikayeti ile başvurdu. Hasta 6 ay önce kulak burun boğaz bölümüne rinore şikayeti ile başvurmuş. Yapılan takiplerinde burundan toplanan sıvıda beta-2 transferrin bandı izlenmiş. Rinore ile uyumlu olması üzerine hastaya kafa tabanı defekt onarımı yapılmış. Hastaya taburculuğunda pnömokok aşısı önerilmemiş. Hastanın acil servisteki muayenesinde ateş: 39,1 °C, fizik muayenesinde; bilinç kapalı, oryantasyon, kooperasyon kurulamadı, ense sertliği ve meninks irritasyon bulguları saptanmadı. Acilde yapılan lomber ponksiyon sonucunda beyin omurilik sıvısı hücre sayımında; lökosit: 9500/mm³, glikoz: 35,5 mg/dl, eş zamanlı kan şekeri: 95 mg/dl, total protein=2529 mg/l (normal değeri: 150-450 mg/l) gelmesi üzerine menenjit ön tanısıyla hastaya meropenem 3x2 gr İV ve vankomisin 2x1 gr İV başlandı. Hastanın BOS PCR'ında pnömokok pozitifliği saptanması üzerine tedavisi deeskale edilerek meropenem kesildi. Seftriakson 2x2 gr İV + vankomisin 2x1 gr İV tedavisine geçildi. On dört günlük tedavisinin ardından hastaya pnömokok aşısı yapılarak şifa ile taburcu edildi.

Sonuç: Erişkinlerdeki aşılama oranlarının genel olarak istenen düzeye ulaşmadığı bilinmektedir. Sağlık otoritelerinin önerilerine karşın erişkinde pnömokok aşısının uygulanma oranları da düşüktür. Bunun nedenleri arasında, toplumda ve sağlık bakımı verenlerde bilgi eksikliği, aşılama hizmeti veren farklı birimlerin olması ve bu yüzden hizmete ulaşmada güçlük yaratan lojistik sorunlar ve aşılama fırsatlarının kaçırılması olarak gösterilmektedir. Bu sorunların çözümleri için, hekimler başta olmak üzere aşı uygulayıcılarının eğitilmesi ve farkındalığının artırılması yer almaktadır.

Anahtar Kelimeler: Aşı, menenjit, pnömokok

[PS-197]

Çok İlaça Dirençli Pulmoner Tüberküloz ve SSS Tüberkülozu

Duygu Günay¹, Güven Çelebi¹, Nihal Pişkin¹, Füsün Cömert², Murat Bayav³¹Zonguldak Bülent Ecevit Üniversitesi Tıp Fakültesi Hastanesi, Enfeksiyon Hastalıkları ve Klinik Mikrobiyoloji Anabilim Dalı, Zonguldak²Zonguldak Bülent Ecevit Üniversitesi Tıp Fakültesi, Tıbbi Mikrobiyoloji Anabilim Dalı, Zonguldak³Zonguldak Bülent Ecevit Üniversitesi Tıp Fakültesi Hastanesi, Radyoloji Anabilim Dalı, Zonguldak

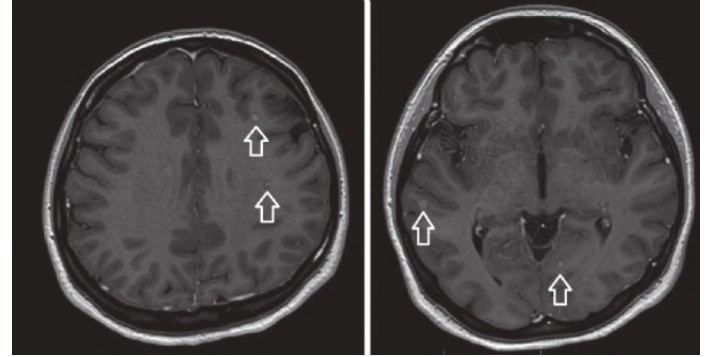
Giriş: Bu bildiride multisistemik tutulum ile seyreden çok ilaca dirençli bir tüberküloz olgusu sunulmuştur.

Olgu: Pulmoner tüberküloz tanısıyla anti-tüberküloz tedavi başlanan 31 yaşındaki kadın hasta, tedavinin dördüncü gününde şiddetli baş ağrısı yakınmasıyla kliniğimize başvurdu. Baş ağrısının yaklaşık 15 gün önce başladığını, zonklayıcı olduğunu, eğilip kalkarken arttığını, ağrının son dört-beş gündür şiddetlendiğini, iki-üç gündür bazen çift gördüğünü, günde bir-iki kez kusması olduğunu, gün içinde 38 °C'yi bulan ateşi olduğunu ifade ediyordu. Hasta bir okulda öğretmenlik yapıyordu, bilinen kronik hastalığı ve sürekli kullandığı ilaç yoktu. Öncesinde tüberküloz geçirme öyküsü yoktu ancak babası 15 yıl önce akciğer tüberkülozu tanısıyla tedavi almış ve iyileşmişti. Bu dönemde hasta dört ay süreyle koruyucu ilaç tedavisi (izoniyazid) kullanmış. Çevresinde son birkaç yıl içinde tüberküloz tanısı alan birey tanımlamıyordu. Hasta 07/10/2022 tarihinde doğum yapmış, gebelik

döneminde 20 kg civarında kilo kaybı olmuş, doğumdan iki hafta sonra ateş, iştahsızlık, üşüme titreme yakınmaları nedeniyle hastanemize yönlendirilmiş. Sol hemitoraksta görülen plevral efüzyon nedeniyle plevra biyopsi alınmış. Balgamda asidorezistan bakteri negatif saptanmış ancak balgam kültürü ve plevral biyopsi kültüründe *Micobacterium tuberculosis* üremiş ve hastaya dörtlü anti-tüberküloz tedavisi başlanmış (Tablo 1). Fizik incelemede; genel durum iyi-orta, bilinç açık, oryantasyon ve kooperasyon tam, ateş: 37,5 °C nabız: 70/dakika, arteriyel tansiyon=120/70 mmHg saptandı. Ense sertliği yoktu, kranial sinir muayenesi normaldi, nörolojik muayenesinde patoloji saptanmadı. Temel laboratuvar testleri ve görüntüleme bulguları tablo 1 içinde sunulmuştur. Kranial manyetik rezonans görüntüleme beyin parankiminde çok sayıda tüberküloz ile uyumlu lezyon saptandı (Şekil 1). Hastaya lomber ponksiyon yapıldı, bulgular tüberküloz menenjit ile uyumluydu. Tedaviye 60 mg intravenöz metilpredizolon eklendi. İzleminde; baş ağrısında ve çift görme şikayetinde artma, bilinç değişikliği ve epileptik nöbet benzeri kasılmaları oldu, Nöroloji Uzmanı tarafından levetirasetam başlandı. Anti-tüberküloz tedavinin 12. gününde hepatotoksitesite gelişti ve mevcut ilaçlar kesilip hepatotoksik olmayan ilaç rejimine geçildi. Tedavinin 18. gününde hastanemiz mikrobiyoloji laboratuvarında izoniyazid, rifampisin ve streptomisine direnç varlığı saptandı. Hasta dirençli tüberküloz tedavi merkezinden yetkili Göğüs Hastalıkları Uzmanı ile konsülte edildi, önerilen tedavi değişikliği yapıldı, sevk işlemi başlatıldı ve tedavinin 21. gününde hastanın nakli gerçekleştirildi.

Sonuç: Çok ilaca dirençli tüberküloz ciddi bir toplum sağlığı sorunudur. Erken tanı, etkili sürveyans sistemi ve uygun tedavi en uygun yaklaşım görünmektedir.

Anahtar Kelimeler: Dirençli tüberküloz, tüberküloz menenjit



Şekil 1. Kontrastlı beyin MRG aksiyel kesitlerde çok sayıda milimetrik boyutlu periferik kontrast tutulumu gösteren tüberkülomlar izlenmekte (beyaz oklar)

Tablo 1. Hastanın klinik bulgu ve aldığı tedavilerin kronolojik seyri

Tedavi günü	Açıklama
1. Gün 28/01/2023	Pulmoner tüberküloz (yayma negatif, kültür pozitif) tanısıyla dörtlü anti-tüberküloz tedavisi (İzoniyazid 300 mg, Rifampisin 600 mg, Pirazinamid 2000 mg, Ethambütol 1500 mg) başlanmış.
4. Gün	Hasta şiddetli baş ağrısı, çift görme atakları, bulantı-kusma, yüksek ateş şikayetleri ile başvurdu ve kliniğimize yatırıldı. Beyin MR görüntülemesinde parankimde tüberküloz ile uyumlu lezyonlar saptandı (Pulmoner tüberküloz + SSS tüberkülozu). Toraks BT: Her iki akciğerde; çok sayıda milimetreli nodüller lezyon mevcut. Rutin laboratuvar testlerinde; lökosit 6300/mm ³ , hemoglobin 13,2g/dl, platelet 32000/mm ³ , ALT 6U/l, AST 16U/l, CRP 0,8mg/dl, prokalsitonin 0,05 ng/ml, eritrosit sedimentasyon hızı: 14 mm/saat, tam idrar incelemesi normal. Tedaviye 10 mg/gün Piridoksin eklendi.
6. Gün	Lomber ponksiyon yapıldı. BOS: görünüm ksantokromik, 90 lökosit/mm ³ (%50 PMNL), 4000 eritrosit/mm ³ , protein 62 mg/dl (15-45 mg/dl), glukoz 28 mg/dl, eş zamanlı kan şekeri 135 mg/dl, ARB negatif, TBC-PCR negatif, Gram-boyamada bakteri görülmedi, rutin kültürde üreme olmadı. Bulgular tüberküloz menenjit ile uyumlu bulundu. Tedaviye metilprednizolon (1mg/kg) eklendi.
7. Gün	Sağ gözde içe kayma ve dışa bakış kısıtlılığı gelişti. Çift görme atakları sıklıkla.
8. Gün	Dört ekstremitede epileptik nöbet benzeri kasılmalar ortaya çıktı. Nöroloji uzmanı tarafından anti-epileptik ilaç (Levetirasetam) başlandı.
12. Gün	Karaciğer enzimleri üst sınırın 8-10 katına yükseldi. INH, RIF ve PZA kesildi. Hepatotoksik olmayan tüberküloz tedavi rejimine geçildi (Moksifloksasin 400 mg İV, Sikloserin 750 mg po, Streptomisin 1 gr im, Ethambütol 1500 mg po). Dirençli Tüberküloz Tedavi Merkezine sevk işlemi başlatıldı. Hastanemiz mikrobiyoloji laboratuvarında izole edilen <i>M. tuberculosis</i> izolatu genotipik direnç testi için Türkiye Halk Sağlığı Kurumu Mikrobiyoloji Referans Laboratuvarına gönderildi.
18. Gün	Hastanemiz mikrobiyoloji laboratuvarında fenotipik yöntemle INH, RIF, S direnci saptandı. Hasta Dirençli Tüberküloz Tedavi Merkezi'nden yetkili Göğüs Hastalıkları Uzmanı ile konsülte edildi, sevk işlemi başlatıldı ve tedavi değişikliği yapıldı (Moksifloksasin 400 mg iv + Sikloserin 750 mg po + Amikasin 1 gr iv + Linezolid 600 mg iv). Piridoksin dozu 250 mg/güne artırıldı.
18-21. Gün	Baş ağrısı tedavinin 15 günü kayboldu. İzleminde hastanın nöbeti olmadı. Sağ gözde içe kayma kısmen düzeldi. Çift görme atakları azaldı. Nörolojik muayenesinde başka patolojik bulgu gelişmedi. Karaciğer enzim seviyesi normal değerlere yaklaştı. İzleminde yatışının 10. gününden itibaren ateş normal sınırlar içerisinde seyretti.
21. Gün	Hasta dirençli tüberküloz tedavi merkezine nakledildi. Hastanın dirençli tüberküloz tedavi merkezinde halen 5 ilaç (Moksifloksasin + Sikloserin + Amikasin + Linezolid + Paraaminosalisilik asit) ile tedavisinin sürdürüldüğü öğrenildi.
	Hastanın babasının yaşadığı ilin Verem Savaş Dispanseri kayıtlarından; babanın 15 yıl önce çok ilaca dirençli tüberküloz nedeniyle tedavi aldığı ve iyileştiği öğrenildi.

[PS-199]

Komplike Enfektif Endokardite Multidisipliner YaklaşımŞükrü Dirik¹, Meral Kayıkçıoğlu², Meltem Taşbakan¹¹Ege Üniversitesi Tıp Fakültesi, Enfeksiyon Hastalıkları ve Klinik Mikrobiyoloji Anabilim Dalı, İzmir²Ege Üniversitesi Tıp Fakültesi, Kardiyoloji Anabilim Dalı, İzmir

Giriş: Nedeni bilinmeyen ateş (NBA) birden fazla ölçümde 38,3 °C'yi geçen, 3 haftadan uzun süredir devam eden ve bir hafta süreyle hastanede yatarak araştırılmasına rağmen tanı konamayan olgular olarak tanımlanır. NBA etiyojileri arasında enfeksiyonlar, kollajen vasküler hastalıklar ve neoplazmlar karşımıza çıkmaktadır. Enfektif endokardit ülkemizde %0-3,8 oranında NBA nedeni olarak bildirilmektedir. Yüksek mortalite ve morbidite oranları nedeniyle oldukça önemlidir. Bu poster sunumunda uzun süre ateş yüksekliği nedeniyle tetkik edilip tanı konamayan, tanı konulduktan sonra ise cerrahi operasyon gerektiren komplike bir enfektif endokardit olgusunun sunulması amaçlanmıştır.

Olgu: Bilinen hipertansiyon ve DM tanıları olan 64 yaşında erkek hasta, tarafımıza yaklaşık 2 aydır olan ateş yüksekliği, halsizlik ve 5-6 kilo kaybı şikayetiyle başvurdu. Bu dönemde çoklu hastane başvurusu olan hastanın amoksisilin-klavulonik asit, moksifloksasin ve seftriakson kullanım öyküleri mevcuttu. Hasta NBA tetkik amacıyla yatırıldı. Yatış sırasında fizik muayenesinde patoloji saptanmadı. CRP 143.13 mg/l (0-5 mg/l), sedimantasyon 58 mm/saat, lökosit 10.580/µl idi. Malignite açısından hematolojiye danışıldı, yapılan tetkikler sonucunda ek öneride bulunulmadı. 1,5 ay önce dış merkezde ateş tetkik amacıyla yatırılan hastanın görülen ekokardiyografisinde vejetasyon saptanmamış. İzlemede ateş yüksekliği olan hastadan 3 set kan kültürü alındı. İzleminin 3. gününde kan kültürlerinde gram pozitif kok sinyali olduğunun öğrenilmesi üzere ampicilin-sulbaktam 4x2 gr başlandı. İzleminin 4. gününde ise kan kültürlerinde *Streptococcus gallolyticus* üremesi olduğu öğrenildi. Hastaya enfektif endokardit ön tanısıyla kardiyoloji tarafından ekokardiyografi yapıldı. Mitral ön kapakta 2x1.4 cm'lik hareketli vejetasyon saptanması üzerine kristalize penisilin 6x4 MU ve gentamisin 3x80 mg başlandı. Kalp damar cerrahisine danışılan hastada acil cerrahi planlandı. Hastaya sağ mini torakotomi ile robot yardımıyla minimal invaziv kapak cerrahisi uygulandı. Tedavisinin 2. haftasında nefes darlığı şikayeti gelişen hastada ekokardiyografi planlandı, vejetasyon saptanmazken 3 cm'lik perikardiyal mayi saptanması üzerine boşaltıcı perikardiyosentez yapıldı. Mevcut antibiyoterapisine devam edilerek tedavisi 6 haftaya tamamlanan hasta taburcu edildi.

Sonuç: Enfektif endokardit, uzun süreli devam eden ateş yüksekliği ve non-spesifik semptomları olan hastalarda akla gelmesi gereken nedenlerden biridir. Tedavisiz kaldığı takdirde ciddi komplikasyonlara yol açabilen enfektif endokarditte erken dönemde tanı konduğu ve gerekli durumlarda cerrahi müdahalede bulunulduğu takdirde oldukça iyi sonuçlar alınabilmektedir. Cerrahi gereken hastalar post-op komplikasyonlar açısından da dikkatlice izlenmeli ve multidisipliner yaklaşımla değerlendirilmelidir.

Anahtar Kelimeler: Ateş, enfektif endokardit, vejetasyon

[PS-200]

Primer Kan Dolaşımı Enfeksiyonlarında İzole Edilen Etkenlerin Değerlendirilmesi: 3 Yıllık Sürveyans VerisiÖzge Tüfek¹, Sude Soğancı¹, Tuğba Arslan Gülen¹, Ebru Oruç¹, Tuba Turunç¹, Derya Özcan Kanat¹, Rabia Yalınız², Seher Özerli²¹Sağlık Bilimleri Üniversitesi, Adana Şehir Eğitim ve Araştırma Hastanesi, Enfeksiyon Hastalıkları ve Klinik Mikrobiyoloji Kliniği, Adana²Sağlık Bilimleri Üniversitesi, Adana Şehir Eğitim ve Araştırma Hastanesi, Enfeksiyon Kontrol Komitesi, Adana

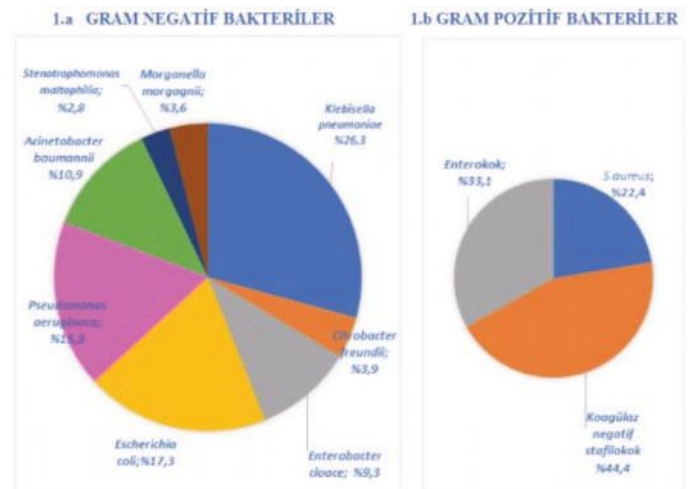
Giriş: Kan dolaşımı enfeksiyonlarının (KDE) görülme sıklığı giderek artmaktadır. Önemli bir mortalite nedeni olması nedeniyle ampirik antibiyotik tedavinin erken başlaması kritik bir değere sahiptir. Çalışmamızda primer KDE'lerinde izole edilen etken mikroorganizma dağılımlarının belirlenmesi amaçlandı.

Gereç ve Yöntem: 1 Ocak 2020-31 Aralık 2022 tarihleri arasındaki hastanemiz erişkin servis ve yoğun bakım ünitelerinde izlenen hastalara ait mikrobiyolojik veriler Enfeksiyon Kontrol Komitesi kayıtları retrospektif olarak incelenerek elde edildi. Primer KDE'lerine neden olan Gram-olumsuz ve Gram-olumlu etkenlerin dağılımı incelendi.

Bulgular: Bu çalışmamızda son 3 yılda hastanemizde toplam 1.095 primer KDE saptandı. Bunların 677'si (%61,8) santral venöz kateter ilişkiliydi. Etken dağılımına bakıldığında %67,3'ü (n=737) Gram-olumsuz bakteriler, %25,6'sı (n=281) Gram-olumlu bakteriler, %7'si (77) ise *Candida* spp. olarak tespit edildi. Gram-olumsuz bakteriler arasında en sık etken *Klebsiella pneumoniae* iken, *Escherichia coli* ve *Pseudomonas aeruginosa* ise ikinci ve üçüncü sırada izlendi (Grafik 1a). Gram-olumlu bakteriler arasında en sık koagülaz negatif stafilokoklar etken olarak bulundu (Grafik 1b).

Sonuç: Çalışmamızda hastanemizdeki primer KDE'lerinde Gram-olumsuz mikroorganizmaların en sık izole edilen etkenler olduğu görüldü. KDE'lerinde de diğer enfeksiyonlardaki gibi lokal epidemiyolojik veriler doğrultusunda etken dağılımı ve antimikrobiyal duyarlılık paterninin izlenmesi uygun ampirik tedavi seçiminde önem arz etmektedir. Sürveyans verileri bu açıdan önem taşımaktadır.

Anahtar Kelimeler: Kan dolaşım enfeksiyonu, sürveyans, antibiyoterapi



Grafik 1. Gram-olumsuz ve Gram-olumlu mikroorganizmaların dağılımı

[PS-201]

Bolu'da Öğrenim Gören Kongolu Bir Erkek Öğrencide İmporte Sıtma Olgusu

Aysun Melikoğlu¹, Sultan Beste Şahin¹, Meryem Sena Toker¹, Yusuf Afşar², Hasan Tahsin Gözdaş¹, Hayrettin Akdeniz¹

¹Abant İzzet Baysal Üniversitesi Tıp Fakültesi, Enfeksiyon Hastalıkları ve Klinik Mikrobiyoloji Anabilim Dalı, Bolu

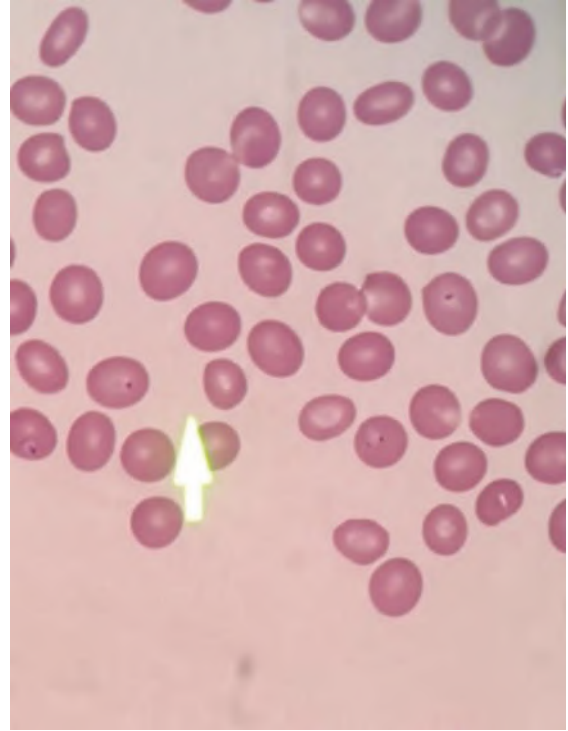
²Abant İzzet Baysal Üniversitesi Tıp Fakültesi, Tıbbi Mikrobiyoloji Anabilim Dalı, Bolu

Giriş: Sıtma, *Plasmodium* cinsi parazitlerin neden olduğu bir zoonozdur. Artan seyahat imkanları neticesinde sıtma epidemiyolojisi zaman içerisinde değişik gösterebilmektedir. Bu bildiride, genç bir erkek öğrencide *Plasmodium* parazitinin neden olduğu sıtma olgusunun sunulması amaçlanmıştır.

Olgu: Yirmi altı yaşında erkek öğrenci acil servise ateş, karın ağrısı, baş ağrısı ve ten renginde sararma şikayetleri ile başvurdu. Hastadan alınan detaylı öyküde Bolu'da yüksek öğrenim gördüğünü ve bir hafta önce memleketi Kongo Cumhuriyeti'nden döndüğünü ifade etmiştir. Ateşi 38,8 °C olan hastanın diğer vital değerleri normaldi. Genel durumu iyi olan hastanın yapılan muayenesinde skleralar ikterik, batin rahat, traube kapalı olarak değerlendirildi. Laboratuvar incelemede beyaz küre: 4,27 k/ul (4,5-11,0), lenfosit: 0,52 k/ul (1,1-5,1), PLT: 22 k/ul (140-400), hemoglobin (HB): 11,9 g/dl (11,5-17,5) CRP: 234,7 mg/l (0-5), AST: 55 u/l (5-34), ALT: 18 u/l (0-55), üre: 56 mg/dl (12-42), kreatinin=1,32 mg/dl (0,72-1,25), direkt bilirubin=1,39 mg/dl (0-0,5), indirekt bilirubin=6,68 mg/dl (0,1-1), LDH: 661 u/l (125-220), total bilirubin=8,07 mg/dl (0,2-1,2), şeklinde sonuçlandı. Sıtma ön tanısı ile kliniğimize yatırılan hastanın kalın damla ve ince damla periferik yaymasında *Plasmodium* trofozoitleri görüldü (Şekil 1). Kongo Cumhuriyeti'nde *P. falciparum* endemik olduğu düşünülerek *artemether lumefantrine* 20/120 mg 2*4 tablet 3 gün boyunca olmak üzere tedaviye başlandı. Aynı zamanda hastada hidrasyon sağlandı. Hastanın takipleri sırasında günde iki kez olan ve 38-39 °C bulan ateşleri oldu. Tedavinin ikinci gününden itibaren semptomları azaldı. *P. falciparum* gametositlerine yönelik primakin tedavisi verildi. Bir haftalık tedavi sonrası yapılan tetkiklerinde beyaz küre: 4,45 k/ul (4,5-11,0), lenfosit: 1,86 k/ul (1,1-5,1), PLT: 178 k/ul (140-400), HB: 8,9 g/dl (11,5-17,5), CRP: 39,3 mg/l (0-5), AST: 143 u/l (5-34), ALT: 32 u/l (0-55), üre: 15 mg/dl (12-42), kreatinin=0,67 mg/dl (0,72-1,25), direkt bilirubin=0,29 mg/dl (0-0,5), indirekt bilirubin=0,32 mg/dl (0,1-1), LDH: 693 u/l (125-220), total bilirubin=0,61 mg/dl (0,2-1,2) şeklinde sonuçlandı. Semptomları geçen hastanın laboratuvar değerleri de düzelmesi üzerine hasta taburcu edildi.

Sonuç: Sıtmanın endemik olduğu bölgelerden ülkemize eğitim amaçlı gelen öğrencilerin importe sıtma kliniği ile gelebileceği akılda tutulmalıdır.

Anahtar Kelimeler: *P. falciparum*, importe sıtma



Şekil 1. Periferik yaymada plasmodium trofozoit formu

[PS-202]

Yetişkin Hastalarda Kandidemi Epidemiyolojisi: 5 Yıllık Sürveyans Verisi

Sude Soğancı¹, Özge Tüfek¹, Tuğba Arslan Gülen¹, Ebru Oruç¹, Tuba Turunç¹, Derya Özcan Kanat¹, Rabia Yalınız², Seher Özerli²

¹Sağlık Bilimleri Üniversitesi, Adana Şehir Eğitim ve Araştırma Hastanesi, Enfeksiyon Hastalıkları ve Klinik Mikrobiyoloji Kliniği, Adana

²Sağlık Bilimleri Üniversitesi, Adana Şehir Eğitim ve Araştırma Hastanesi, Enfeksiyon Kontrol Komitesi, Adana

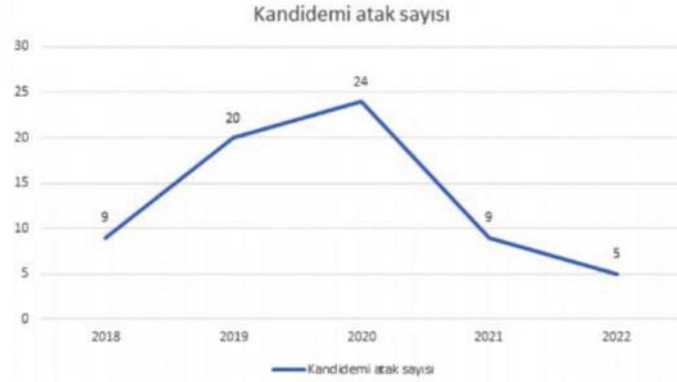
Giriş: Çalışmamızda, hastanemizdeki 1 Ocak 2018-31 Aralık 2022 tarihleri arasında görülen kandidemi insidansı ve tür dağılımının yıllara göre incelenmesi amaçlandı.

Gereç ve Yöntem: Sağlık Bilimleri Üniversitesi Adana Şehir Eğitim ve Araştırma Hastanesi yataklı servis ve yoğun bakım ünitelerinde takip edilen hastalar retrospektif olarak değerlendirildi. Çalışmaya en az bir kan kültüründe kandida üremesi olan 18 yaş ve üzeri erişkin hastalar dahil edildi.

Bulgular: Çalışmaya toplam 67 kandidemi atağı dahil edildi. Atakların yıllara göre dağılımı incelendiğinde, 67 kandidemi atağının 9'u (%13,4) 2018 yılında, 20'si (%29,8) 2019 yılında, 24'ü (%35,8) 2020 yılında, 9'u (%13,4) 2021 yılında, 5'i (%7,4) ise 2022 yılında saptandı (Grafik 1). Otuzunda (%44,7) *Candida albicans*, 37'sinde (%55,2) *albicans* dışı *Candida* etken olarak tespit edildi (Grafik 2). *Albicans* dışı *Candida*'ların dağılımına bakıldığında en sık saptanan suş *Candida parapsilosis* (%48,6) iken, *Candida tropicalis* (%24,3) ve *Candida glabrata* (%21,6) sırasıyla ikinci ve üçüncü sırada yer aldı.

Sonuç: Ampirik antifungal tedaviyi belirlemek için epidemiyolojik veriler çok önemlidir. Optimal tedavinin belirlenmesi için tür düzeyinde tanımlama ve antifungal duyarlılık çalışması gereklidir. Çalışmamızda, COVID-19 pandemisinin etkisiyle 2020 yılında artan atak sayısının daha sonraki yıllarda azaldığı belirlendi. Hastalığın etkisi, invaziv girişimler, hasta yükünün fazlalığı, geniş spektrumlu antibiyotik kullanımı gibi birçok faktörün bunda etkili olduğu düşünüldü.

Anahtar Kelimeler: Kandidemi, sürveyans, COVID-19



Grafik 1. Yıllara göre kandidemi atak sayısı

[PS-203]

Genital Lezyonları Olan Olguda Ayırıcı Tanı: Herpes Genitalis ve Monkeypox

Şükrü Dirik¹, Hüsnü Pullukçu¹, Ayda Acar², Meltem Taşbakan¹

¹Ege Üniversitesi Tıp Fakültesi, Enfeksiyon Hastalıkları ve Klinik Mikrobiyoloji Anabilim Dalı, İzmir

²Ege Üniversitesi Tıp Fakültesi, Dermatoloji Anabilim Dalı, İzmir

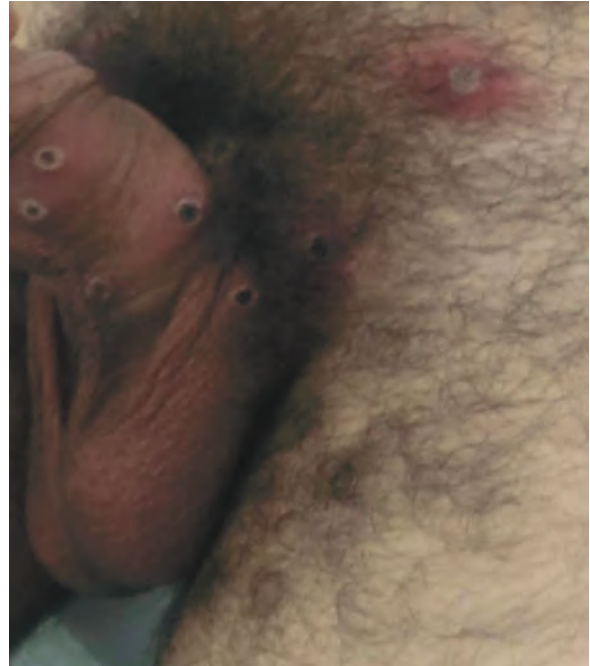
Giriş: Monkeypox, Orta ve Batı Afrika'da endemik olarak görülen zoonotik bir hastalıktır. Bugüne kadar Afrika seyahati ile ilişkili sporadik olgular ABD ve Birleşik Krallık'ta bildirilmiştir. Yedi Mayıs 2022 sonrasında ise seyahat ilişkili olmayan birçok olgu, Avrupa ülkeleri ve ABD'de bildirilmeye başlanmıştır. Başlangıç semptomları ateş, baş ağrısı, miyalji ve lenfadenopatiyi içerir. Bir- beş gün sonra yüz ve ekstremiteler başta olmak üzere döküntüler ortaya çıkar. Oral mukoza ve genital bölge de etkilenebilir. Lezyonlar genelde 0,5-1 cm çapta olup sayısı birkaç taneden binlere kadar değişebilir. Güncel pandemide en çok olgu erkeklerle seks yapan erkeklerde veziküla-püstüler döküntüler ya da genital lezyonlar şeklinde görülmektedir. Genital lezyonlar diğer cinsel yolla bulaşan hastalıkların lezyonları ile (HSV, molluscum contagiosum, yumuşak şankr, granuloma inguinale) ile karışabilmektedir. Bu posterde Ekim 2022'de kliniğimizde tanısı konan, ayırıcı tanıda herpes genitalis düşünülen bir Monkeypox olgusu sunulmuştur.

Olgu: Bir yıl önce HIV tanısı alan ancak tedavi uyumu iyi olmayan 31 yaşındaki erkek hastanın genital bölge ve sol uyluk ön yüzde 1 hafta önce veziküla-püstüler olarak başlayıp sonrasında ortası nekroze hal alan 15-20 adet ağrılı lezyonu olması üzerine tarafımıza başvurdu. Hastanın bir haftadır 39 °C ateş yüksekliği ve baş ağrısı mevcutmuş. Anamnezinde riskli cinsel davranış, yakın zamanda yurtdışı seyahati veya seyahat eden biriyle temas veya çevresinde benzer semptomları olan biriyle temas öyküsü yoktu. Fizik muayenede bilateral inguinal bölgede lenfadenopatisi mevcuttu. Ateş yüksekliği devam eden olgu tetkik amacı ile kliniğimize yatırıldı.

Herpes genitalis ön tanısıyla asiklovir ve sekonder bakteriyel enfeksiyona yönelik tigesiklin tedavisi başlandı. Ayırıcı tanıda Monkeypox düşünülerek örnek alınıp Halk Sağlığı Laboratuvarı'na gönderildi. İzleminin 4. gününde genital bölgedeki lezyonlarındaki nekroze görünümde regresyon ve enflame görünümde azalma olan hastanın asiklovir tedavisi durduruldu. İzleminin 7. gününde lezyonların enflame görünümünde belirgin azalma ve yer yer tamamen iyileşme görülen hasta doksisisiklin tedavisi ile taburcu edildi. Taburcu olduktan iki gün sonra Monkeypox testinin pozitif sonuçlandığı öğrenildi. Genel durumu iyi olan ve aktif şikayeti olmayan hastaya ek tedavi planlanmadı. İki hafta sonra kontrole gelen hastanın herhangi bir şikayetinin olmadığı ve lezyonlarının regrese olduğu görüldü.

Sonuç: Monkeypox'ın ayırıcı tanısında diğer döküntülü hastalıklar ve cinsel yolla bulaşan hastalıklar bulunmaktadır. Klinik bulgular bahsi geçen durumlarla oldukça benzer olabilmektedir. Monkeypox'ın ayırıcı tanısındaki diğer hastalıklar unutulmamalı, ayrıntılı anamnez ve fizik muayene ile geniş çaplı bir sorgulama yapılmalıdır. Ancak anamnez sırasında hastanın eksik bilgi verebileceği de unutulmamalıdır.

Anahtar Kelimeler: Herpes genitalis, maymun çiçeği, monkeypox



Resim 1. Hastanın genital bölgesinde görülen önce veziküler olarak başlayıp sonra ortası nekroze hal alan lezyonlar

[PS-204]

Tedaviye Dirençli Tularemi: Olgu Sunumu

Şükrü Dirik, Cansu Tol, Meltem Taşbakan, Hüsnü Pullukçu

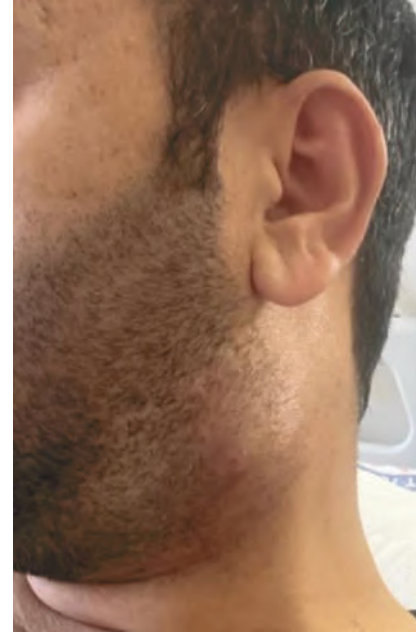Ege Üniversitesi Tıp Fakültesi, Enfeksiyon Hastalıkları ve Klinik Mikrobiyoloji
Anabilim Dalı, İzmir

Giriş: Tularemi, *Francisella tularensis*'in neden olduğu oldukça bulaşıcı olan zoonotik bir hastalıktır. Hastalık insanlara enfekte hayvanlarla doğrudan temas ve kontamine sularla bulaşabilmektedir. Ülseroglandüler, glandüler, oküloglandüler, orofarengal, tifoidal ve pnömonik tipleri görülmektedir. Ülkemizde en sık orofarengal tip görülür. Özellikle penisilin tedavisine yanıt alınmayan tonsillofarenjit ve servikal lenfadenit olgularında orofarengal tularemi ayırıcı tanıda akla getirilmelidir. Tularemi lenf nodu süpürasyonu en sık görülen komplikasyondur ve antibiyotik tedavisine rağmen görülebilmektedir. Tedaviye geç başlanması süpürasyon olasılığını artırmaktadır. Bu posterde tanı konulması geciken ve çeşitli komplikasyonların geliştiği bir olgunun sunulması amaçlandı.

Olgu: Bilinen sistemik hastalığı olmayan 36 yaşında Bodrum'da yaşayan erkek hasta, tatil amacıyla Yozgat'a gitmiş, orada hastanın ateş yüksekliği ve boğaz ağrısı şikayetleri başlamıştır. Dış merkez sağlık kuruluşuna başvuran hasta üst solunum yolu enfeksiyonu olarak değerlendirilerek amoksisilin-klavulonik asit reçete edilmiştir. Tedaviye rağmen ateş yüksekliği sebat eden ve boyunda şişliği gelişen hasta dış merkezde Enfeksiyon Hastalıkları polikliniğine başvurmuş. Hastaya tularemi ön tanısıyla streptomisin ve doksisisiklin tedavisi başlanmıştır. Yapılan boyun ultrasonografi'de (USG) sol submandibuler bölgede en büyüğü 26x18 mm boyutlarında lenf nodları saptanmıştır. Tedavisine başladıktan 4 gün sonra ateş yanıtı alınmıştır. *F. tularensis* mikroaglutinasyon testi 1/640 pozitif saptanmıştır. Tedavisi 21 güne tamamlanan hasta taburcu edilmiştir. Taburculuktan bir hafta sonra hastanın boynundaki şişlikte tekrar artış olması, baş dönmesi ve kusma şikayeti gelişmesi üzerine tarafımıza başvurdu. CRP 40,58 mg/l (0-5 mg/l), sedimentasyon 96 mm/saat, lökosit 9.730/µl saptandı. Daha önce streptomisin ve doksisisiklin tedavisine rağmen şikayetleri tekrarlayan hastada gentamisin ve doksisisiklin başlandı. Yapılan boyun USG'de 6x4,5 mm'lik apse saptandı. Apsenin drenajı uygun olmadığı için cerrahi girişim planlanmadı. *F. tularensis* mikroaglutinasyon testi 1/1.260 pozitif saptandı. Hastanın apsesi izlemede spontan drene oldu ve şikayetleri geriledi. Sekiz gün serviste izlenen hasta intramuskuler gentamisin ve doksisisiklin reçete edilerek taburcu edildi. Üç hafta sonra hasta boyunda geçmeyen ve yer değiştiren şişlik nedeniyle tekrar tarafımıza başvurdu. Boyun USG'de ilgili bölgede kapsüle olmamış yoğun içerikli sıvılar izlendi. Hasta doksisisiklin ve siprofloksasin reçete edilerek taburcu edildi. Bir ay sonraki kontrol randevusunda klinik ve laboratuvar yanıtı alınan hastanın tedavisi sonlandırıldı.

Sonuç: Orofarengal tularemi klinik olarak tonsillofarenjit ve sıklıkla beraberinde servikal lenfadenopati ile karşımıza çıkar. Bu nedenle hekimler ilk planda hastalara penisilin reçete etmekte ve tedavi yanıtı alınamamaktadır. Tanının erken konması komplikasyon gelişimi önleyen en önemli faktördür. Tanı konduktan sonra kulak burun boğaz hastalıkları ile korele çalışılarak olası komplikasyonların yönetilmesi amaçlanmalıdır.

Anahtar Kelimeler: Komplikasyon, tedavi, tularemi



Resim 1. Hastanın sol submandibuler bölgesinde görülen süperatif olmayan şişlik

[PS-205]

***Pseudomonas mosselii*; Salgın mı, Yalancı Salgın mı?**Ertuğrul Güçlü¹, Aslı Vatan¹, Nurselin Can¹, Özlem Aydemir²,
Cemile Atasoy Günel³, Oğuz Karabay¹, Aziz Öğütlü¹¹Sakarya Üniversitesi Tıp Fakültesi, Enfeksiyon Hastalıkları ve Klinik Mikrobiyoloji Anabilim Dalı, Sakarya²Sakarya Üniversitesi Tıp Fakültesi, Tıbbi Mikrobiyoloji Anabilim Dalı, Sakarya³Sakarya Üniversitesi Eğitim ve Araştırma Hastanesi, Enfeksiyon Kontrol Hemşiresi, Sakarya

Giriş: *P. mosselii* 2002 yılında *P. putida* alt türü olarak ilk defa tanımlanmış, 2009 yılında da protez kapak endokarditinde etken olarak saptandıktan sonra patojen bir bakteri olarak ortaya konulmuştur. *Pseudomonas* türleri aerop, hareketli, spor oluşturmeyen, toprakta, suda ve bitkilerde yaşayan non-fermentatif Gram-olumsuz basillerdir ve doğada yaygın olarak bulunurlar. *Pseudomonas* türleri solunum cihazları, solüsyonlar, ilaçlar, dezenfektanlar, lavabolar gibi nemli ortamlarda yaşayabilirler. Sıvı ortamlarda yaşayabilme yetenekleri nedeni ile bu organizmalar hastane ve yoğun bakım ünitelerinde fırsatçı nozokomiyal patojenler olarak dikkati çekmektedirler. Bu çalışmada; hastanemiz Hematoloji servisinde psödoenfeksiyon olarak sonuçlanan bir *P. mosselii* salgın analizi irdelenmiştir.

Gereç ve Yöntem: Hastanemizde 2023 yılı Ocak ayında Hematoloji kliniğinde yatan 6 hastanın hemokültüründe *P. mosselii* üremesi olması nedeniyle olası bir salgın analizi başlatıldı. Kan kültüründe üreme olan hastaların klinik olarak bakteriyemi bulgusu olup olmadığı değerlendirildi. Hastalardan alınan 2 şişe hemokültürden yalnızca 1 şişede üreme olması nedeniyle üremeler öncelikle kontaminasyon açısından incelendi. Hematoloji kliniği odalarının temizlik kontrolleri yapıldı. Bu nedenle hastalardan hemokültür alım sürecindeki basamaklar incelendi. Aynı seride bulunan hemokültür şişeleri, enjektörler, deri antiseptisinde kullanılan klorheksidin ve povidon iyot solüsyonlarından alınan numunelerden kültür gönderildi.

Bulgular: Hematoloji kliniğinde kan kültüründe üreme olan hastaların hiçbirinde klinik olarak bakteriyemi bulgusu olmadığı belirlendi. Altı hastadan alınan hemokültürlerde tek şişede üreyen *P. mosselii* suşlarının duyarlılık paternlerinin aynı olduğu belirlendi. Öncelikle üreme sonuçlarının laboratuvar kaynaklı bir kontaminasyon olmadığı saptandı. Hemokültür şişeleri, enjektörler, povidon iyot solüsyonlarından alınan numunelerde üreme saptanmadı. Hemokültür alınırken deri antiseptisi uygulamasında kullanılan klorheksidin solüsyonlarında *P. mosselii* üremesi oldu. Üreyen suşların duyarlılıklarının hemokültürde üreyen kökenler ile aynı olduğu görüldü. Bunun üzerine hastanedeki diğer ünitelerde kullanılan ve depoda hiç kullanılmamış olan klorheksidin solüsyonlarından da örnekler alınıp incelendi ve bunlarda da aynı etken üretildi.

Sonuç: Çalışmamızda aynı ay içerisinde *P. mosselii* üremesi olan kan kültür üremeleri nedeni ile yapılan salgın analizi ve kaynak araştırması sunulmuştur. Kaynak olarak saptanan klorheksidin solüsyonlarından alınan örneklerdeki üremelerin kan kültüründeki üremeler ile benzerlik göstermesi üzerine bu lot numaralı malzemelerin kullanımı durdurulmuş ve salgın kontrol altına alınmıştır. Salgın analizlerinde, özellikle sıvı ortamda bulunabilen bakteriler için öngörülen tıbbi malzeme ve gereçler incelenmelidir. Çalışmamız, enfeksiyon kontrol ekibinin çalışmalarının ve mikrobiyoloji laboratuvarı ile iş birliği içinde hareket etmesinin, kaynağın saptanması, uygun tedbirlerin alınmasının hastane enfeksiyonlarını önlemede önemini göstermiştir.

Anahtar Kelimeler: Salgın, *pseudomonas*, klorheksidin

[PS-206]

Acıbadem Üniversitesi Atakent Hastanesinde Farklı Klinik Örneklerden İzole Edilen *Candida auris* Suşlarının Değerlendirilmesi

Hülya Güvenç¹, İftihar Köksal², Neval Uyar³, Neriman Tanrıseven¹

¹Acıbadem Üniversitesi Atakent Hastanesi, Mikrobiyoloji Laboratuvarı, İstanbul

²Acıbadem Mehmet Ali Aydınlar Üniversitesi Tıp Fakültesi, Enfeksiyon Hastalıkları ve Klinik Mikrobiyoloji Anabilim Dalı, İstanbul

³Acıbadem Üniversitesi Labmed Klinik Laboratuvarı, İstanbul

Giriş: *Candida auris*, son yıllarda dünyada yaygınlaşan ve nozokomiyal salgınlara neden olabilen, yaşamı tehdit eden bir fungal patojendir. Özellikle kritik hastalarda morbidite ve mortaliteyi önemli ölçüde artırabilmektedir. Kolonizasyon, asemptomatik taşıyıcılık, yüzeylerde uzun süre canlı kalabilme, epidemilerde en önemli bulaşma yollarıdır. Merkezimizde ilk *C. auris* izolasyonu 15.02.2021 tarihinde yapılmıştır. Bu çalışmada Şubat 2021 ile Kasım 2022 tarihleri arasında farklı klinik örneklerden izole edilen *C. auris* suşları değerlendirilmiştir.

Gereç ve Yöntem: Şubat 2021-Kasım 2022 tarihleri arasında yapılan 11.077 *Candida* izolati değerlendirildi. Sabouraud Dextrose Agar besiyerinde üreyen maya kolonilerinin tiplendirilmesi MALDI-TOF Microflex LT/SH Smart MS (Bruker Daltonics-Almanya) cihazı ile yapıldı.

Bulgular: İzole edilen *Candida* tipleri Tablo 1'de özetlenmiş olup *C. auris* izolasyon oranı %1'dir. Kırk bir hastadan alınan 62 farklı klinik örnekte elde edilen *C. auris* izolatlarının 18'i kan, 15'i idrar, 7'si pü, 7'si kateter, 7'si endotrakeal aspirat, 6'sı kültür aerobik ve 2'si balgamdan izole edilmiştir (Tablo 2). Bu hastaların büyük çoğunluğunu yoğun bakım hastaları oluşturmaktaydı. Hastaların risk faktörleri incelendiğinde, Diabetes mellitus, hipertansiyon, iskemik kardiyomyopati, siroz ve maligniteler en sık görülen risk faktörleri olduğu görülmüştür.

Sonuç: *C. auris* yeni bir enfeksiyöz ajan olduğundan, bu ajanla ilgili hala bilinmeyen özellikler bulunmaktadır. Bu patojenin kontrolü için doğru

tanımlama, uygun tedavi yönetiminin seçilmesi ve enfeksiyon kontrol önlemlerinin zamanında ve doğru uygulanması çok önemlidir. *C. auris* konusunda yoğun bakım ünitelerinde çalışan ekibin bilinçlendirilmesi ve bilgilendirilmesi önemlidir. *C. auris* ile ilişkili nozokomiyal enfeksiyonların artışı önlemek için enfeksiyon kontrol ekipleri yardımcı sağlık personeli ve yüksek riskli ünitelerde görev yapan doktorlar ile iş birliği içinde çalışmalıdır.

Anahtar Kelimeler: *Candida auris*, candidemi, enfeksiyon kontrolü

Tablo 1. En çok izole edilen *Candida* suşları

<i>C. albicans</i>	%64,6
<i>C. parapsilosis</i>	%9,3
<i>C. tropicalis</i>	%8,8
<i>C. glabrata</i>	%7,6
<i>C. kefyr</i>	%2,9
<i>C. krusei</i>	%2,8
<i>C. auris</i>	%1
<i>C. lusitanae</i>	%1
<i>C. dubliniensis</i>	%0,6

Tablo 2. *C. auris* izole edilen klinik örneklerin dağılımı

Kan	%29
İdrar	%24
Pü	%11
Kateter	%11
Trakeal aspirat	%11
Aerob kültür	%10
Balgam	%4

[PS-207]

Covid-19 Pandemisi Döneminde Saptadığımız *Legionella Pneumophila Olgusu*

Aysun Melikoğlu, Hasan Tahsin Gözdaş

Abant İzzet Baysal Üniversitesi Tıp Fakültesi, Enfeksiyon Hastalıkları ve Klinik Mikrobiyoloji Anabilim Dalı, Bolu

Giriş: Lejyoner hastalığı, *Legionella pneumophila* bakterisinin neden olduğu nadir fakat ciddi bir pnömoni tablosudur. Doğada sulara yaşayan bu bakterinin insan akciğerine bulaşarak hastalık oluşturabilmesi için bakteri içeren aerosollerin insanlar tarafından solunması veya kontamine suların aspire edilmesi gerekmektedir. Bu bildiride, lejyoner hastalığı gelişen bir olgunun sunulması amaçlanmıştır.

Olgu: Kırk bir yaşında bilinen ek hastalığı olmayan erkek hasta 29.11.2021 tarihinde polikliniğimize ateş, kuru öksürük ve dispne şikayeti ile başvurdu. Hastanın ayrıca baş ağrısı, yorgunluk, iştahsızlık, solunum sıkıntısı, kas ve eklem ağrıları da mevcuttu. Hastanın vital bulguları normaldi. Demir işçiliği yapan hastada pandemi dönemi olduğu için ön planda COVID-19 pnömonisi düşünülerek COVID-19 PCR istendi. Hastanın laboratuvar tetkiklerinde hiponatremi dışında bir özellik saptanmadı: beyaz küre: 7,45 k/ul (4,5-11,0), PLT: 249 k/ul (140-400), hemoglobin: 16,1 g/dl (11,5-17,5), sedimantasyon=13, sodyum: 128 mmol/l (136-145), GFR: 82,94. COVID-19 testi negatif olarak sonuçlandı. PA Akciğer grafide sol orta ve alt zonda heterojen dansite artışı saptandı. Hastada atipik pnömoni düşünüldü.

Dış merkeze gönderilmek üzere serum alındı. Hastaya moksifloksasin 1*400 mg PO 7 gün reçete edildi. *Legionella pneumophila* IgM ve *Legionella pneumophila* SG1-6 IgG IFA yöntemiyle çalışıldı. Hasta balgam çıkaramadığı için kültür için örnek alınamadı. *Legionella pneumophila* IgM pozitif sonuçlandı.

Sonuç: Covid-19 pandemisi döneminde pnömoni kliniği ile gelen olgularda Sars-CoV2 dışında diğer pnömoni etkenlerinin de göz ardı edilmemesi gerekir. Pandemi döneminde *Legionella* pnömonisi saptadığımız bu olgunun bu nedenle önemli olduğunu düşünüyoruz.

Anahtar Kelimeler: Lejyoner hastalığı, *Legionella pneumophila*

[PS-208]

Pandemi Sona Erdi, ancak COVID-19 Halen Gündemde: HIV Pozitif Bir Hastada Pandemi Sonrası Saptanan COVID-19 Pnömonisi

Aysun Melikoğlu, Meryem Sena Toker, Sultan Beste Şahin,
Hasan Tahsin Gözdaş

Abant İzzet Baysal Üniversitesi Tıp Fakültesi, Enfeksiyon Hastalıkları ve Klinik
Mikrobiyoloji Anabilim Dalı, Bolu

Giriş: İnsan Bağışıklık Yetmezliği Virüsü (HIV) pozitifliği çağımızın önemli bir küresel halk sağlığı sorunudur. Antiretroviral tedavi (ART) kullanıma girdikten sonra AIDS ilişkili fırsatçı enfeksiyonların sıklığı dramatik olarak azalsa da halen görebilmekteyiz. HIV pozitif bireylerde pulmoner hastalıklar önemli bir mortalite ve morbidite nedeni olmaya devam etmektedir. Bu

olguda düzenli tedavi alan HIV pozitif bireyde pandemi bittikten sonra görülen COVID-19 pnömonisi ele alınmıştır.

Olgu: Otuz üç yaşında erkek hasta 20.12.2022'de polikliniğimize ateş öksürük, halsizlik ve baş ağrısı şikayetleri ile başvurdu. Hastanın öyküsünde bir yıl önce *Pneumocystis carinii* pnömonisi nedeniyle hastane yatışı esnasında HIV tanısı aldığı öğrenildi. ART ve profilaktik trimetoprim/sulfametoksazol tedavisi alan hastanın ateşi 39 °C derece idi. Diğer vital bulguları normaldi. CD4 sayısı 154/mm³ olan hasta kliniğimize yatırıldı. Pnömoni düşünülen hastanın toraks bilgisayarlı tomografisi her iki alt lob superior segmentte enfeksiyon lehine değerlendirilen buzlu cam nodülleri şeklinde yorumlandı. Nazofarengeal sürüntüde COVID-19 PCR negatif saptandı. Yüksek klinik şüphe üzerine ELISA ile serumda COVID-19 IgM antikoru pozitif saptanması üzerine molnupiravir 2*800 mg PO beş gün süreyle verildi. Takiplerinde semptomları azalan ve laboratuvar değerleri düzleme eğiliminde olan hasta önerilerle taburcu edildi.

Sonuç: Pandemi sona erse de HIV pozitif bireylerde halen COVID-19 pnömonisi görülebileceğini bu olgu vesilesiyle vurgulamak istedik.

Anahtar Kelimeler: Pandemi, HIV, COVID-19

[PS-209]

Listeria monocytogenes Sadece İmmünsüpresif Konakta mı Meydana Gelir?

Elif Özge Damar Mıdık, Ayşe Batirel, Pınar Öngürü

Kartal Dr. Lütfi Kırdar Şehir Hastanesi, Enfeksiyon Hastalıkları ve Klinik Mikrobiyoloji Kliniği, İstanbul

Giriş: *Listeria monocytogene* (*L. monocytogenes*) özellikle yaşlı ve immünsüpresif bireylerde hayatı tehdit edici menenjit etkeni olarak karşımıza çıkmaktadır. Bu çalışmanın amacı hastanemizde 2017-2022 yılları arasında *L. monocytogenes*'i ile takip ettiğimiz altı hastanın klinik özelliklerine ve immün durumlarına dikkat çekmektir.

Olgu: Hastalarımızın ortalama yaşı 52 idi ve yalnızca bir tanesi kadın idi. Üç hastada (%50) hastaneye başlangıçta bilinen herhangi bir immünsüpresif durumları yoktu. Ateş (n=6/6), mental durum değişikliği (n=4/6) ve ense sertliği (n=3/6) görülen en sık semptomlardı. Tüm hastalara kraniyel görüntüleme yapıldı ve sadece bir hastada *L. monocytogenes*, ile ilişkili leptomeningeal kontrastlanma artışına ilişkin bulgu saptandı. Tüm hastaların beyin omurilik sıvısında (BOS) multipleks polimeraz zincir reaksiyonu ile *L.*

monocytogene saptandı. BOS kültüründe üreme yalnızca iki hastada tespit edildi. Hastaların BOS bulguları tablo 1'de, klinik özellikler ve uyguladığımız tedavi tablo 2'de özetlenmiştir. Bir hastamızda tedavi sırasında uygunsuz anti-diüretik hormon salınımı sendromu gelişti. Bir hastamızın multipl skleroz tanısı vardı ve *L. monocytogenes*'den iki hafta önce ikinci doz alemtuzumab tedavisi alma öyküsü mevcuttu. Bir hastamızda morbid obezite dışında *L. monocytogenes* açısından immünsüpresif bir risk faktörü yoktu. Öncesinde bilinen herhangi bir immünsüpresif hastalık tanısı olmayan genç hastamızda ise *L. monocytogenes*'i tedavisi sırasında yapılan ileri incelemeler ile izole IgA eksikliği tanısı kondu. Diğer hastamızda ise kokain kullanımı mevcuttu. Hastalarımızdan iki tanesi yoğun bakım ünitesinde takip edildi. Ortalama hastanede kalış süresi 28,6 gündü. Sonuç olarak 5 hasta şifa ile taburcu edilirken bir hastamız mortalite ile sonuçlandı.

Sonuç: *L. monocytogenes*'i yaşlı ve immünsüpresif bireylerde üçüncü en sık menenjit etkeni olarak karşımıza çıkmasına rağmen sağlıklı erişkinlerde yalnızca anektodal olarak raporlanmıştır. Bizim yaptığımız incelemede ise hastalarımızın yarısında hastaneye başvuru sırasında bilinen herhangi bir immünsüpresif durumları yoktu. Ülkemiz şartlarında *L. monocytogenes* için ampirik tedavi sadece yaşlı ve immünsüpresif gruba önerilse de hastaneye başvuruda mümkünkompetan olduğu bilinen bireylerde de sıklığının fazla olabileceği düşünülerek ampirik tedavi seçenekleri yeniden gözden geçirilmelidir.

Anahtar Kelimeler: *Listeria monocytogenes*, menenjit

Tablo 1. Hastaların beyin omurilik sıvısı (BOS) bulgularının değerlendirilmesi

BOS analizi	Glukoz (mg/dl)	Protein (mg/dl)	Hücre sayısı hücre/mm ³	Eş zamanlı kan şekeri (mg/dl)	% PNL	BOS kültürü	Multipleks PCR
Olgu 1	47	195	260	117	%30 Nötrofil	Üreme yok	pozitif
Olgu 2	38	216	540	142	%80 Nötrofil	<i>Listeria monocytogenes</i>	pozitif
Olgu 3	49	147	320	180	%60 Nötrofil	<i>Listeria monocytogenes</i>	pozitif
Olgu 4	123	217	220	340	%80 Nötrofil	Üreme yok	pozitif
Olgu 5	7	205	600	168	%85 Nötrofil	Üreme yok	pozitif
Olgu 6	77	258	120	97	%60 Nötrofil	Üreme yok	pozitif

Tablo 2. Hastaların klinik ve demografik özellikleri, uygulanan tedaviler ve sonuç

Tablo 2: Hastaların Klinik ve Demografik Özellikleri, Uygulanan Tedaviler Ve Sonuç						
	ÖLĞÜ 1	ÖLĞÜ 2	ÖLĞÜ 3	ÖLĞÜ 4	ÖLĞÜ 5	ÖLĞÜ 6
Yaş	84	46	46	75	28	28
Cinsiyet	Erkek	Erkek	Erkek	Erkek	Kadın	Erkek
Ateş C ⁰	38	40	41	40	38	39
Baş ağrısı	Var	Var	Var	Yok	Var	Bilinmiyor
Ense sertliği	Var	Yok	Yok	Var	Yok	Var
Mental durum değişikliği	Var	Yok	Var	Var	Yok	Var
Başvuru anında GKS ⁵	14	15	14	12	15	5
Nöbet	Yok	Yok	Yok	Yok	Yok	Var
Komorbidite	ICD (Intrakardiyak cihaz)	Multiple skleroz	Obezite	DM ¹ , KBY ² , HT ³ , Hemolitik anemi	İzole * Ig A eksikliği	DEHB ⁴ ve kokain kullanımı
Tedavi	Meropenem + Ampicillin	Ampicilin + Gentamisin	TMP-SMX**	Meropenem + Ampicillin	Meropenem + Ampicillin	Meropenem + Ampicillin
Hastanede kalış süresi	21	21	28	44	28	30
Takip edildiği ünite	Servis	Servis	Servis	Yoğun bakım ünitesi	Servis	Yoğun bakım ünitesi
Sonuç	Taburcu	Taburcu	Taburcu	Exitus	Taburcu	Taburcu

1: Diabetes Mellitus

2: Kronik Böbrek Yetmezliği

3: Hipertansiyon

4: Diakrit Eksikliği ve Hipertansiyon Bozukluğu

5: The Glasgow Koma Skalası

*: *Listeria menenjit* sonrası ileri incelemeler sonucunda tanı konuldu

** : bu hastaya ampicillin alerjisi nedeniyle Trimetoprim-sulfametoksazol (TMP-SMX) tedavisi uygulandı.

[PS-210]

Septik Artrit Nadir Nedeni: *Salmonella*Mehmet Buğra Özkara¹, Dilşah Başkol Elik¹, Alper Özarslan²,
Melekper Elcil Kaya Biçer³, Bilgin Arda¹, Meltem Taşbakan¹¹Ege Üniversitesi Tıp Fakültesi, Enfeksiyon Hastalıkları ve Klinik Mikrobiyoloji
Anabilim Dalı, İzmir²Ege Üniversitesi Tıp Fakültesi, Tıbbi Mikrobiyoloji Anabilim Dalı, İzmir³Ege Üniversitesi Tıp Fakültesi, Ortopedi ve Travmatoloji Anabilim Dalı, İzmir

Giriş: *Salmonella* spp., *Enterobacteriaceae* ailesine üye Gram-olumsuz, hareketli, kapsülsüz, fakültatif anaerob üreyen bakterilerdir. *Salmonella enterica* türünün alt türlerinin neden olduğu gastroenterit, bakteriyemi, lokal enfeksiyonlar, enterik ateş ve asemptomatik taşıyıcılık tablosu görülebilmektedir. Septik artritlerde başta *Staphylococcus aureus* olmak üzere gram pozitif etkenler daha sık izole edilmektedir. Diğer Gram-olumsuz etkenlerle karşılaştırıldığında *Salmonella* spp. nadir rastlanılan bir septik artrit nedenidir.

Gereç ve Yöntem: Bu çalışmada Ege Üniversitesi Tıp Fakültesi Hastanesi'nde 2017-2023 yılları arasında diz ponksiyon sıvısı kültüründe *Salmonella enterica* üremesi olan hastaların retrospektif olarak klinik, laboratuvar ve tedavi sonuçlarının değerlendirilmesi amaçlanmıştır.

Bulgular: Septik artrit tanısı ile kültür alınan dört hastada (bir kadın üç erkek) [yaş ortalaması 50,75 (30-71) yıl] *Salmonella enterica* spp. *enterica* üremesi olmuştur. Üç olgu Enfeksiyon Hastalıkları ve Klinik

Mikrobiyoloji servisinde, bir olgu Ortopedi ve Travmatoloji servisinde yatışı gerçekleştirilerek takip edilmiştir. Tüm olgularda ateş, bir dizinde ağrı, ısı artışı ve diğer dize kıyasla çap farkı mevcuttu. Dört olgunun da öyküsünde immünsüpresif ajan kullanımı (iki olgu uzun süreli yüksek doz prednizolon, bir olgu siklofosfamid, bir olgu temozolomid) vardı. İki olgunun altta yatan malignite öyküsü mevcut (evre 4 glioblastom, metastatik prostat kanseri) olup her iki olgu da kemoterapi ve radyoterapi tedavisi almaktaydı. Olgulara Ortopedi ve Travmatoloji Kliniği tarafından artroskopik debridman işlemi uygulanmıştır. Üç olgunun tedavisine ampirik olarak ampisilin/sülbaktam, bir olgunun tedavisine seftriakson ve siprofloksasin ile başlanmıştır. Kültür sonuçları sonrası antibiyogram sonuçlarına göre iki olgu 21 gün meropenem tedavisi, bir olgu 14 gün seftriakson tedavisi, bir olgu 7 gün siprofloksasin tedavisi almıştır. Üç hasta tedavi sonrası klinik ve/veya laboratuvar sonuçlarında düzelleme sonrası taburcu edilmiş, bir olgu tedavi sonrasında altta yatan hastalıklarının tedavisi amacıyla başka birime sevk edilmiştir.

Sonuç: *Salmonella* ssp. sıklıkla gastroenterit tablosuna sebep olmaktadır. Bakteriyemi ve takibinde lokal enfeksiyonlara rastlanabilmektedir. *Salmonella* gastroenteritlerinde 5 yaş altı çocuklarda, yaşlı hastalarda, immünsüpre hastalarda sistemik enfeksiyona sebep olabilmesi dolayısıyla antibiyoterapi önerilmektedir. Ortak noktaları immünsüpresif ajan kullanımı olan olgularımızda, bakteriyemi sonrası lokal enfeksiyonların nadir de olsa gelişebileceği görülmüştür. Septik artrit tablosunda sıklıkla gram pozitif patojenler izole edilmesine karşılık Gram-olumsuz etkenlerin de tabloya sebep olabileceği göz önünde bulundurulmalı ve eklem sıvıdan örnekleme yapılmalıdır. Cerrahi olarak eklem boşluğunun temizlenmesinin klinik seyri iyileştirdiği ve tedavi başarısını artırdığı görülmüştür.

Anahtar Kelimeler: İmmünsüpresif ajan, *Salmonella*, septik artrit

Hasta numarası	Yaş	Cinsiyet	Altta yatan hastalıklar	İmmünsüpresif ajan	Ponksiyon sıvısı lökosit (hücre/ μ l)	Antibiyogram	Tedavi
1	71	K	Hipertansiyon, diabetes mellitus, astım, kronik enflamatuvar polinöropati	Prednizolon	36497	Meropenem S	Ampisilin/Sülbaktam 3x2 g meropenem 3x1 g İV (toplam 21 gün) Siprofloksasin 2x500 mg PO
2	30	E	Glioblastoma	Temozolomid	9000	Siprofloksasin S	Siprofloksasin 3x400 mg İV (7 gün) Siprofloksasin 2x500 mg PO
3	38	E	Hipertansiyon, bipolar bozukluk, Poliangularis granüloomatosis (Wegener Hastalığı)	Siklofosfamid	38452	Meropenem S	Ampisilin/Sülbaktam 3x2 g > Meropenem 3x1 g İV (toplam 21 gün) Hasta tedavinin 10. gününde başka branşa sevk edildi
4	64	E	Diabetes mellitus, metastatik Prostat kanseri	Prednizolon	30000	Sefotaksim S	Seftriakson 2x1 g İV (14 gün) Siprofloksasin 2x500 mg PO

[PS-211]

Üçüncü Basamak Eğitim ve Araştırma Hastanemizde Yatan Hastalardaki *Staphylococcus aureus* Enfeksiyonlarının İncelenmesi

Zehra Demirbaş Yıldız, Merve Tura, Aslı Haykır Solay,
Gönül Çiçek Şentürk

Sağlık Bilimleri Üniversitesi, Ankara Dışkapı Yıldırım Beyazıt Eğitim ve
Araştırma Hastanesi, Enfeksiyon Hastalıkları ve Klinik Mikrobiyoloji Kliniği,
Ankara

Giriş: *Staphylococcus aureus* (*S. aureus*) komplike olmayan deri ve yumuşak doku enfeksiyonlarından hayatı tehdit edebilen kan dolaşım enfeksiyonlarına (KDE) kadar çeşitli klinik tablolara yol açabilen önemli bir enfeksiyon etkenidir. Biz de yeni faaliyete girmiş olan üçüncü basamak eğitim ve araştırma hastanemizde *S. aureus*'a bağlı gelişen klinik tabloları incelemeyi amaçladık.

Gereç ve Yöntem: 26.10.2022-22.02.2023 tarihleri arasında servisimizde yatan 20 hastada üreyen *S. aureus* suşları ve neden olduğu klinik tablolar incelenmiştir.

Bulgular: Bu değerlendirmemiz sonucunda; servisimizde yatan 260 hastadan 20'sinin (%7,6) kan ve vücut sıvılarından *S. aureus* izole edilmiştir. Bu hastaların yaş ortalaması 58,2; cinsiyet dağılımı 7 kadın 13 erkek şeklindedir. Bu 20 hastanın 6'sında *S. aureus*' a bağlı KDE

mevcuttur. Bu 6 hastanın ise 2'si primer KDE olarak değerlendirilmiş olup diğer 4 hasta ise sekonder KDE olarak değerlendirilmiştir. Sekonder KDE olarak değerlendirilen hastaların 2'sinin yara yeri kültüründe diğer 2'sinin ise kateter içi kan kültüründe *S. aureus* üremesi saptanmıştır. KDE olmayan 14 hastanın 13'ünde deri ve yumuşak doku enfeksiyonu kliniği mevcut olup alınan yara yeri kültürlerinden *S. aureus* izole edilmiştir. Bir hastamızın da balgam kültüründe *S. aureus* izole edilmiştir. Yirmi hastada tanımlanan *S. aureus* suşlarının %25'inde (n=5) metisilin direnci saptanmıştır. Metisilin dirençli *S. aureus* (MRSA) suşlarının hepsi vankomisin ve teikoplanin duyarlıdır. Deri ve yumuşak doku enfeksiyonu olan hastaların 3'ünde MRSA izole edilmiştir. MRSA izolatlarının hepsi trimetoprim + sulfametoksazol (TMP-SMX) duyarlıdır. İzole edilen 20 suşun; %75'i (n=15) klindamisine, %75'i (n=15) levofloksasine, %90'ı (n=18) gentamisine, %95'i (n=19) fusidik asite ve %100'ü (n=20) TMP- SMX'e duyarlı olarak bulunmuştur.

Sonuç: Yakın zamanda *S. aureus* epidemiyolojisinde iki önemli değişiklik meydana gelmiştir. Bunlardan biri toplum kökenli *S. aureus* 'un neden olduğu deri ve yumuşak doku enfeksiyonları görülme sıklığının artması bir diğeri ise giderek artan metisilin direncidir. Bu duruma benzer şekilde kliniğimizde *S. aureus*'a bağlı gelişen klinik tabloların %75'ini deri ve yumuşak doku enfeksiyonları oluşturmaktadır. Aynı zamanda suşlarımızdaki metisilin direnç oranı 2019 yılı CAESAR verileri ile benzerdir. Bununla birlikte yıllar içerisinde giderek artmakta olan metisilin direncinden dolayı ampirik tedavimizde metisilin direnci göz önünde bulundurulmalıdır. Suş sayımız az olmakla birlikte orta ve hafif stafilkokal enfeksiyonların etkene yönelik tedavisinde TMP-SMX'in uygun bir tedavi seçeneği olabileceği akıld tutulmalıdır.

Anahtar Kelimeler: *S. aureus*, metisilin dirençli *S. aureus*

Tablo 1. *S. aureus* üreyen hastaların demografik özellikleri ve suşların antibiyotik duyarlılıkları

Hasta Numarası	Yaş	Cinsiyet	Kültür Mateyali	Üreme	Ampisilin	Klindamisin	Fusidik Asit	Gentamisin	Levofloksasin	Teikoplanin	Tetrasiklin	TMP-SMX	Vankomisin
1	85	Erkek	Balgam	MSSA	Dirençli	Duyarlı	Duyarlı	Duyarlı	Duyarlı	Duyarlı	Duyarlı	Duyarlı	Duyarlı
2	60	Kadin	Yara	MSSA	Dirençli	Duyarlı	Duyarlı	Duyarlı	Duyarlı	Duyarlı	Duyarlı	Duyarlı	Duyarlı
3	57	Erkek	Yara	MSSA	Dirençli	Duyarlı	Duyarlı	Duyarlı	Dirençli	Duyarlı	Duyarlı	Duyarlı	Duyarlı
4	57	Erkek	Yara	MSSA	Dirençli	Duyarlı	Duyarlı	Dirençli	Dirençli	Duyarlı	Dirençli	Duyarlı	Duyarlı
5	90	Erkek	Yara	MSSA	Dirençli	Duyarlı	Duyarlı	Duyarlı	Duyarlı	Duyarlı	Duyarlı	Duyarlı	Duyarlı
6	61	Kadin	Yara	MSSA	Dirençli	Duyarlı	Duyarlı	Duyarlı	Duyarlı	Duyarlı	Duyarlı	Duyarlı	Duyarlı
7	50	Kadin	Yara	MRSA	***	Dirençli	Dirençli	Duyarlı	Duyarlı	Duyarlı	Dirençli	Duyarlı	Duyarlı
8	64	Erkek	Yara	MRSA	***	Duyarlı	Duyarlı	Duyarlı	Duyarlı	Duyarlı	Duyarlı	Duyarlı	Duyarlı
9	72	Kadin	Yara	MSSA	Dirençli	Duyarlı	Duyarlı	Duyarlı	Duyarlı	Duyarlı	Duyarlı	Duyarlı	Duyarlı
10	62	Erkek	Yara	MSSA	Dirençli	Duyarlı	Duyarlı	Duyarlı	Dirençli	Duyarlı	Duyarlı	Duyarlı	Duyarlı
11	55	Erkek	Yara	MSSA	Dirençli	Duyarlı	Duyarlı	Duyarlı	Duyarlı	Duyarlı	Duyarlı	Duyarlı	Duyarlı
12	64	Kadin	Yara	MSSA	Dirençli	Dirençli	Duyarlı	Dirençli	Dirençli	Duyarlı	Dirençli	Duyarlı	Duyarlı
13	26	Kadin	Yara	MSSA	Dirençli	Duyarlı	Duyarlı	Duyarlı	Duyarlı	Duyarlı	Duyarlı	Duyarlı	Duyarlı
14	60	Erkek	Yara	MSSA	Dirençli	Duyarlı	Duyarlı	Duyarlı	Duyarlı	Duyarlı	Duyarlı	Duyarlı	Duyarlı
15	43	Erkek	Yara-Kan	MRSA	***	Duyarlı	Duyarlı	Duyarlı	Dirençli	Duyarlı	Duyarlı	Duyarlı	Duyarlı
16	66	Erkek	Yara-Kan	MSSA	Dirençli	Dirençli	Duyarlı	Duyarlı	Duyarlı	Duyarlı	Duyarlı	Duyarlı	Duyarlı
17	68	Erkek	Kan (Primer)	MRSA	***	Dirençli	Duyarlı	Duyarlı	Duyarlı	Duyarlı	Dirençli	Duyarlı	Duyarlı
18	80	Erkek	Kan (Primer)	MRSA	***	Duyarlı	Duyarlı	Duyarlı	Duyarlı	Duyarlı	Duyarlı	Duyarlı	Duyarlı
19	38	Kadin	Kateter-Kan	MSSA	***	Duyarlı	Duyarlı	Duyarlı	Duyarlı	Duyarlı	Duyarlı	Duyarlı	Duyarlı
20	66	Erkek	Kateter-Kan	MSSA	Dirençli	Dirençli	Duyarlı	Duyarlı	Duyarlı	Duyarlı	Duyarlı	Duyarlı	Duyarlı

[PS-212]

Doksisisiklin Sonrası Fototoksik Dermatit ve Fotoonikoliz Gelişen Bruselloz Olguları

Riyad Boran¹, Hüsameddin Atay²

¹Bitlis Devlet Hastanesi, Enfeksiyon Hastalıkları ve Klinik Mikrobiyoloji Kliniği, Bitlis

²Van Yüzüncü Yıl Üniversitesi, Enfeksiyon Hastalıkları ve Klinik Mikrobiyoloji Anabilim Dalı, Van

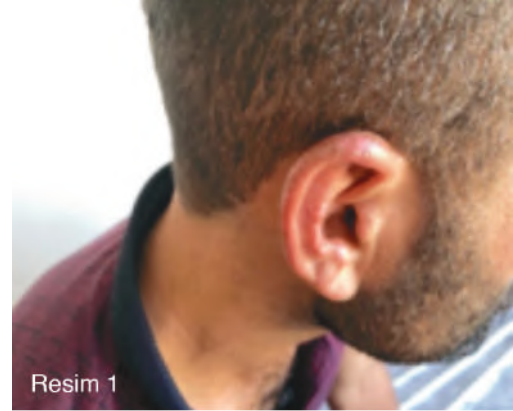Giriş: Fototoksik dermatit, fotosensitif ajanın sistemik alınımından sonra güneş gören yerlerde gelişen reaksiyondur. Fototoksik reaksiyon ve fotoonikolizden en çok sorumlu olan ilaçlar tetrasiklin grubu (özellikle doksisisiklin, demeklosiklin), non-steroid antienflamatuvar ilaçlar (propionik asit türevleri) ve florokinolonlardır. Biz de bruselloz tedavisi başlanan 2 olgumuzda doksisisiklin sonrası görülen yan etkileri vurgulamayı amaçladık.

Olgu 1: Kırk yaşında erkek hasta, halsizlik, ateş ve eklem ağrısıyla tarafımıza başvurdu. Yapılan tetkiklerinde Wright testi 1/320 pozitif saptanması üzerine Bruselloz tanısıyla doksisisiklin 2x100 mg tablet, rifampisin 1x600 mg tablet tedavisi başlandı. Tedaviden 2 hafta sonra burun, kulak kepçesi, el dorsum ve el parmakları gibi güneşe maruz kalan yerlerde kaşıntısız eritemli plaklar oluşmuş ve bu eritemli plaklar yer yer hipopigmente, yer yer hiperpigmente maküler lezyonlara dönüşmüş (Resim 1, Resim 2). Doksisisikline bağlı fotosensitivite düşünülerek doksisisiklin kesilip ko-trimoksazol, rifampisin tedavisine geçildi. İlaç kesildikten 2 hafta sonra bu lezyonlar da iz bırakmadan iyileşti.

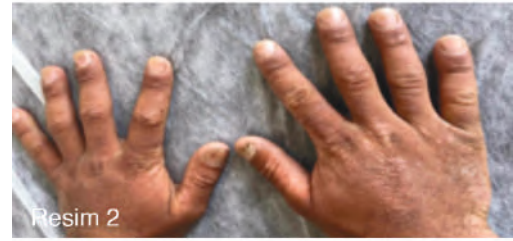Olgu 2: Bilinen komorbidi olmayan 23 yaşında erkek hasta; dış merkeze testiste şişlik ve kilo kaybı şikayetleri ile başvurmuştur. Ultrason incelemesi sonrası epididimoorşit nedeniyle interne edilip 8 günlük seftriakson 1x2 gr tedavisi ile yanıt alınamamış ve rose bengal testi pozitif gelince merkezimize sevk edilmiştir. Wright testi 1/640 titrede pozitif saptandı ve hastaya doksisisiklin 2x100 mg ve rifampisin 1x600 mg tedavileri başlandı. Tedavinin 82. gününde ellerde fotoonikoliz (Resim 3) gelişen hastanın tedavisinde doksisisiklin stoplandı tedaviye ko-trimoksazol, rifampisin tedavisi ile devam edildi. Hasta uyumsuzluğu ve tedaviye ara vermesi sebebiyle tedavi yaklaşık 6 aya tamamlanıp durduruldu.

Sonuç: Ülkemiz bruselloz açısından endemik bir bölge olup, bruselloz tedavisinde doksisisiklin yaygın olarak kullanılmaktadır. Bu nedenle özellikle yaz aylarında, tedavi öncesinde hastaların yan etkiler konusunda iyi bilgilendirilmesi, tedavi kullanımı sırasında güneş koruyucuların kullanılması tavsiye edilmelidir.

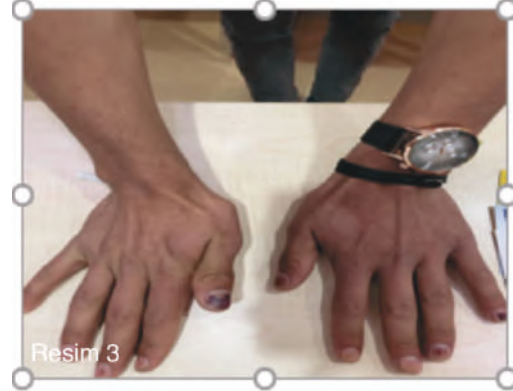Anahtar Kelimeler: Fotosensitivite, fotoonikoliz, doksisisiklin



Resim 1



Resim 2



Resim 3

Resim 1, 2, 3.

[PS-213]

Sağlık Çalışanlarının İklim Değişimi ve İltihali Muhtemel Gelecek Pandemiler Hakkında Görüşleri

Elmas Pınar Kahraman Kılbaş¹, Muhammet Raşit Aydın²,
Gamze Aktaş Kırat³, Sevil Öztaş⁴, Mustafa Altındış⁵

¹Fenerbahçe Üniversitesi, Sağlık Hizmetleri Meslek Yüksekokulu, Tıbbi Laboratuvar Teknikleri Programı, İstanbul

²Sakarya Üniversitesi Eğitim ve Araştırma Hastanesi, Aile Hekimliği, Sakarya

³Fenerbahçe Üniversitesi, Sağlık Hizmetleri Meslek Yüksekokulu, Diyaliz Programı, İstanbul

⁴Karabük Üniversitesi, Sağlık Hizmetleri Meslek Yüksekokulu, Tıbbi Laboratuvar Teknikleri Programı, Karabük

⁵Sakarya Üniversitesi Tıp Fakültesi, Tıbbi Mikrobiyoloji Anabilim Dalı, Sakarya

Giriş: Bu çalışmanın amacı, sağlık çalışanlarının iklim değişikliği ve sonrasında bununla da ilgili muhtemel gelecek pandemiler hakkında görüşlerinin değerlendirilmesi ve farkındalıklarının artırılmasıdır.

Gereç ve Yöntem: Çalışma verileri Türkiye'nin çeşitli illerinde görev yapan sağlık çalışanlarından online anket kullanılarak elde edilmiştir. Katılımcılara demografik bilgiler, iklim değişikliği ve yaşayabilecek olduğumuz muhtemel pandemilerle ilgili görüşlerini değerlendirmeye yönelik toplam 24 soru sorulmuştur. Sonuçlar elektronik tablolara aktarılarak Microsoft Excel ve SPSS istatistik paket programı kullanılarak değerlendirilmiştir.

Bulgular: Çalışmaya dahil olan toplam 112 katılımcının %58,9'u kadın, %41,1'i erkek olup bunların %81,3'ü hekim, %9,8'i hemşire/ebedir. Katılanların %54,5'i 18-30, %28,6'sı 31-40 yaşındadır ve katılımcıların %51,8'inin mesleki deneyimi 0-5 yıl, %25,9'unun 21 yıl ve üzeridir. Sağlık çalışanlarının %72,3'ü büyük şehirde, %16,1'i küçük şehirde yaşadıklarını bildirmişlerdir. Ayrıca katılımcıların %17'sinin kronik hastalığı bulunduğu bildirilmiştir. Katılımcıların %43,8'i yaşadıkları yerde hava kalitesinin orta düzeyde, %23,2'si iyi, %20,5'i kötü düzeyde olduğu ifade etmişlerdir. Sağlık çalışanlarının %64,3'ü düşük hava kalitesine bağlı hastalıkların, %50'si doğal afetlerin yol açtığı anksiyete, depresyon veya diğer zihinsel psikiyatrik hastalıkların, %39,3'ü ülkemizdeki ekonomik zorluklar nedeniyle artan yoksulluk ve bunun sonucunda ortaya çıkan sağlık sorunlarının, %54,4'ü küresel ısınma nedeniyle meydana gelen sıcaklık artışı ve kuraklığa bağlı ortaya çıkan hastalıkların, %46,5'i vektör kaynaklı bulaşıcı hastalıkların önümüzdeki yıllarda daha fazla görüleceğini düşündüklerini belirtmişlerdir. Ayrıca katılımcılar, iklim değişikliği nedeniyle ileride meydana gelebilecek pandemilerin muhtemel olarak en fazla; %73,7 influenza virüs ailesi, %64,9 koronavirüsler, %66 tüm RNA virüsleri ve %44,7 parazitler nedeniyle ortaya çıkabileceğini, katılımcıların %96,5'i muhtemel pandemilerin damlacık/aerosol yoluyla bulaşacağını ifade etmişlerdir.

Sonuç: Bu anket çalışmasına katılanlar büyük ölçüde iklim değişikliklerinin meydana geldiğini ve bu değişikliğin yaşadıkları yerlerde ortaya çıkan/çıkarılabilecek hastalıkların önemli ve artarak devam etmekte olan bir nedeni olarak gördüklerini ifade etmişlerdir. Konuyla ilgili katılımcıların bir çoğu, sadece bireysel alışkanlıkların değişmesiyle iklim değişikliklerine adapte veya engel olunamayacağını farkındadırlar. Yine katılımcılar, sağlık sektöründe çeşitli eğitim programlarıyla global iklim krizinin beraberinde getirebileceği hastalıklar için önleyici tedbirler alınabileceğini belirtmişlerdir. İklim değişikliklerinin yol açtığı toplum sağlığı sorunlarının yönetimi açısından sağlık profesyonellerinin eğitiminin desteklenmesi gerekmektedir.

Anahtar Kelimeler: İklim değişikliği, pandemi, vektör

[PS-214]

Erişkinlerde Akılda Tutulması Gereken Bir Etken: *S. pyogenes*

Bedirhan GÜLDOĞAN, Gülnur Kul, Gönül Çiçek Şentürk,
Emin Ediz Tütüncü

Sağlık Bilimleri Üniversitesi, Ankara Etlik Şehir Hastanesi, Enfeksiyon Hastalıkları ve Klinik Mikrobiyoloji, Ankara

Giriş: A grubu beta hemolitik streptokoklar genel olarak, her yaş grubunda tonsillofarenjite neden olabilen Gram-olumlu kok bakterilerdir. Asemptomatik taşıyıcılıktan, selülit, erizipel, bakteriyemi ve toksik şok sendromu gibi hayatı tehdit eden enfeksiyonlara kadar geniş bir yelpazede klinik sendromlara neden olur.

Olgu 1: Bilinen diabetes mellitus, opere meme kanseri tanıları olan 73 yaşında kadın hasta bir haftadır sağ kolunda şişme, ısı artışı, ağrı ve sağ el üzerinde yeni gelişen yara şikayeti ile merkezimize başvurdu. Fizik muayenede sağ kol ödemli, sağ el üzerinde ekimotik alanlar mevcuttu. Hastaya lenfanjit tanısıyla piperasilin-tazobaktam 3x4,5 gr İV başlandı ve yara kültürü alındı. Kültür sonucunda *S. pyogenes* üremesi üzerine tedavisi deeskaile edilerek penisilin 3x4 milyon ünite İM ve klindamisin 3x900 mg PO başlandı. Hastanın mevcut tedavisi ile klinik iyileşme gözlemlendi. Toplam tedavisi 21 güne tamamlanarak poliklinik kontrolü önerilerek hasta taburcu edildi.

Olgu 2: Bilinen alzheimer tanısı olan 69 yaşında kadın hasta uykuya meyil, konuşma bozukluğu, bulantı ve kusma şikayetleri ile başvuruyor. Fizik muayenesinde genel durumu orta, kooperasyon kısıtlı, ense sertliği saptanmadı. Koopere olmadığı için orofarenks değerlendirilemedi ve diğer sistem muayeneleri değerlendirilemediği kadarıyla doğaldı. Santral sinir sistemi enfeksiyonu ön tanısıyla acil serviste yapılan lomber ponksiyon sonucunda BOS hücre sayımında lökosit görülmedi, beyin omurilik sıvısı (BOS) glukoz: 80 mg/dl, eş zamanlı kan şekeri 138 mg/dl. BOS protein: 446 mg/l (150-450 mg/l) saptandı. Hastada Santral sinir sistemi enfeksiyonu düşünülmüdü. Hasta yakınlarından sık üriner sistem enfeksiyonu geçirme öyküsü olduğu öğrenildi. Acil servis değerlendirmesinde tam idrar tetkikinde piyüri olan ve bilinç durumu nedeniyle semptom tarifleyemeyen hastaya bakteriyel enfeksiyon dışlanmadığı için ampirik olarak seftriakson 2x1 gr İV başlandı. Takibinde, 24 saat sonra hastanın bilinci açılınca yapılan fizik muayenesinde tonsillerde kripler görüldü. Hastadan alınan boğaz kültürü sonucunda *S. pyogenes* üremesi oldu. Tedavisi 10 güne tamamlanan hasta iyileşerek taburcu edildi.

Sonuç: *S. pyogenes*; her yaş grubunda deri, yumuşak doku enfeksiyonlarının yanı sıra deriden, tonsillerden veya üst solunum yollarından deri altı, kas, akciğerler veya kan dolaşımı gibi daha derin dokulara ulaşarak, çok ağır klinik tablolara yol açabilir. Buna karşılık penisilin duyarlılığı nedeni ile kolay tedavi edilebilen bir enfeksiyondur. Sıklıkla 5-15 yaş grubu çocuklarda boğaz kültüründen izole edilen bu bakterinin tedavi başarısının yüksek olması sebebiyle erişkin yaş grubunda da akılda tutulması gerekmektedir.

Anahtar Kelime: *S. pyogenes*

[PS-215]

Subakut Troidit Tanısı Alan Nedeni Bilinmeyen Ateş Olgusu

Melih Ayberk Kapıcı, Sena Şakir, Zehra Karacaer, Ertuğrul Yazıcı,
İsmail Yaşar Avcı

Sağlık Bilimleri Üniversitesi, Gülhane Eğitim ve Araştırma Hastanesi,
Enfeksiyon Hastalıkları ve Klinik Mikrobiyoloji Kliniği, Ankara

Giriş: Tiroid bezinin enflamatuvar bir hastalığı olan subakut tiroidit sıklıkla ateş, halsizlik, boyun ağrısı ve/veya hassasiyet, tiroid fonksiyonlarında dönemsel değişimler ile karakterize etiyolojisinde koksaki virüsü, kabakulak virüsü, adenovirüs gibi virüslerin suçlandığı genellikle üst solunum yolu enfeksiyonu sonrası gelişen ve ateş etiyolojisi araştırılan hastalarda akla gelmesi gereken bir hastalıktır. Biz de bu raporda nedeni bilinmeyen ateş (NBA) etiyolojisini araştırmak amacıyla hospitalize edip subakut troidit tanısı koyduğumuz bir hastayı sunmayı amaçladık

Olgu: Yaklaşık bir aydır olan halsizlik, boğaz ağrısı, yutma güçlüğü, kuru öksürük ve ateş şikayeti ile hastanemize başvuran otuz dokuz yaşında mimarlık yapan erkek hastanın bilinen bir hastalığı ve operasyon öyküsü yokmuş. Hastadan alınan anamnezde yaklaşık bir aydır boğaz ağrısı, kuru öksürük, halsizlik şikayetlerinin olduğunu, bu şikayetlerine son iki haftadır olan üşüme titreme ile yükselen, gece sabaha kadar iki atlet değiştirmesine sebep olan 38,9 °C'yi bulan, parol ile 37,5 °C'ye düşen ateş ve son bir haftada ortaya çıkan; dispne, eklem ağrıları, yutma güçlüğü şikayetlerinin eklendiğini öğrendik. Hasta şikayetlerinin şiddetlendiği son iki haftada 2 kilo kaybetmiş. İki haftadır ara ara olan ishal şikayeti varmış. Çevresinde benzer şikayetleri olan birey tariflememi. Hasta endemik bölge seyahati, arthropod tarafından ısırılma, piknik-kamp yapma, kontamine su teması, avcılık, hayvancılık, çiftçilik ve evcil hayvan besleme öyküsü tariflememi. Bakılan vital değerlerinde ateşi 37,4 °C, tansiyonu 113/78 mm/Hg, nabızı 91/dk idi. Fizik muayenesinde orofarenks ve tonsilleri doğaldı. Boyun orta hat troid lojunda ağrılı şişlik mevcuttu. Batını rahat defansı reboundu yoktu. Dizürisi ve döküntüsü yoktu. Laboratuvarında lökosit: 8.400/µl, sedimentasyon=103 mm/h, CRP: 91,4 mg/l idi. Tiroid fonksiyon testleri ise serbest triiyodotironin (T3) 10,3 pg/ml, serbest tiroksin (T4) 6,8 pg/ml ve tiroid stimulan hormon 0,0051 µU/ml idi. Hastada subakut tiroidit ön tanısını düşündük bundan dolayı tiroid ultrasonografisi (USG) yaptırıldı ve tiroid USG'sinde her iki tiroid lob parankimi heterojen ekoda ve ödemli görünümdeydi, loblarda prob basısıyla hassasiyet mevcuttu. Mevcut bulgular eşliğinde endokrin hastalıkları ile de görüşülerek hastaya subakut tiroidit tanısı koyduk ve metil prednisolon 32mg/gün tablet tedavisi, metil prednisolon doz ayarı için haftalık endokrin hastalıkları poliklinik kontrolü önererek hastayı taburcu ettik.

Sonuç: Nedeni bilinmeyen ateşin (NBA) etiyolojisinde enfeksiyon hastalıkları başta olmak üzere kollajen doku hastalıkları, maligniteler ve romatolojik hastalıklar ön planda yer almaktadır. Subakut tiroiditler ise NBA nedenleri arasında nadir olarak görülen genellikle gözden kaçabilen ancak ayrıntılı fizik muayene ve uygun tetkikler sonucunda kolaylıkla tanısı konulabilen bir hastalık grubudur.

Anahtar Kelimeler: Subakut tiroidit, ateş

[PS-216]

Atipik Q Ateşi: Bir Olgu Sunumu

Gamze Şanlıdağ, Oğuz Reşat Sipahi, Meltem Taşbakan
Ege Üniversitesi Tıp Fakültesi, Enfeksiyon Hastalıkları ve Klinik Mikrobiyoloji
Anabilim Dalı, İzmir

Giriş: *Coxiella burnetii* (Q ateşi), insanlarda akut enfeksiyondan fatal seyirli kronik enfeksiyonlara kadar oldukça değişkenlik gösteren klinik tablolara neden olmaktadır. Tüm dünyada yaygın olarak görülmesine rağmen ülkemizdeki durum tam olarak bilinmemekte ve ön planda düşünülmemektedir. Bu olguda ise atipik seyirli bir Q ateşi sunularak konuya dikkat çekilmek istenmiştir.

Olgu: Kronik hastalığı olmayan ve kırsal bölgede yaşayan 57 yaşındaki erkek hastada bir hafta önce sol bacadaki ağrı ve şişlik sonrası yeni başlayan subklavian bölgede şişlik, kızarıklık ve ateş yüksekliği olması üzerine acil servise başvurdu. Anamnezinde birkaç yıl önce de sol bacadaki şişlik yakınması olmuş ve lenfödem olarak değerlendirilmiştir. Hastanın fizik muayenesinde vücut sıcaklığı 38 °C, sağ pektoral alanda şişlik, ısı artışı ve hiperemik lezyon izlendi. Tetkiklerinde aspartat aminotransferaz: 36 U/l, alanin aminotransferaz: 49 U/l, kreatinin=0,8 mg/dl, C-reaktif protein (CRP): 206 mg/l (normal: 0-5), lökosit: 12,82 10³/µl, nötrofil: %70,3, hemoglobin=11,3g/dl saptanmıştır. Yüzeysel doku ultrasonografisi "sağ pektoral kas içinde yoğun içerikli yaklaşık 8x4 cm sıvı koleksiyonu izlenmekle birlikte apse veya hematoma ayırımı net yapılamadı" olarak raporlandı. Olası apse tanısı ile ampisilin-sulbaktam 4*2 gr başlandı. Tüm vücut bilgisayarlı tomografisi de sağ akciğer üst lobta infiltrasyon şeklinde raporlandı. Hastanın CRP'de regresyon olmaması nedeni ile mevcut tedavisine moksifloksasin 1*400 mg eklendi. Cerrahi branşlar tarafından değerlendirilen hastaya örnekleme ve drenaj yapılmadı. Kan kültürlerinde üreme olmayan hastanın transtorasik ekokardiyografisinde de patoloji saptanmadı. Yumuşak doku dansitesinin tanımlanması için yapılan toraks manyetik rezonans görüntüleme (MRG) apse olarak raporlandı. Girişimsel radyoloji tarafından örnekleme yapıldı. Bakteriyojisi, mikoloji, mikobakteriyoloji ve patoloji için örnek gönderildi. *Brucella* ve sifiliz serolojisi negatif olarak sonuçlandı. Ayrıca *Coxiella burnetii* ve *Borrelia burgdorferi* tanısına yönelik seroloji testleri istendi. Hastanın izlemde ateş yüksekliği tekrarlamadı, apse drenajı sonrası moksifloksasin ile taburcu edilerek poliklinik kontrolü önerildi. Poliklinik başvurusunda değerlendirilen hastanın serolojisi *Coxiella burnetii* IgG (Faz I): 1/64 pozitif, *Coxiella burnetii* IgG (Faz II): 1/256 pozitif, *Coxiella burnetii* IgM (Faz II): negatif olarak sonuçlanmıştır. Hastanın tedavisi mevcut sonuçları ile doksisisiklin olarak düzenlendi. Hastanın izlemde yakınmaları geriledi. Ancak pandemi nedeni ile hastada seroloji testlerinin tekrarı yapılamadı.

Sonuç: Geçmiş yıllarda yapılan çalışmalarda yüksek seropozitiflik oranı bildirilen Q ateşi özellikle kırsal kesimde yaşayan, hayvancılıkla uğraşan hastalarda akla gelmesi gereken bir ayırıcı tanıdır. Tüm dünyada farklı yaygın şekillerde görülen bu hastalığın özellikle atipik seyirli hastalarda değerlendirilmesi gerekmektedir.

Anahtar Kelimeler: Q ateşi, *Coxiella burnetii*, apse

[PS-217]

Santral Sinir Sistemi Enfeksiyonu Tanısında Menenjit Multipleks PCR Sonuçlarının Değerlendirilmesi

Esin Nagihan Öztürk¹, Murat Öcal², Banu Bayraktar²,
Nazife Duygu Demirbaş¹, Dilek Yıldız Sevgi¹

¹Sağlık Bilimleri Üniversitesi, Şişli Hamidiye Etfal Eğitim ve Araştırma Hastanesi, Enfeksiyon Hastalıkları ve Klinik Mikrobiyoloji Kliniği, İstanbul
²Sağlık Bilimleri Üniversitesi, Şişli Hamidiye Etfal Eğitim ve Araştırma Hastanesi, Tıbbi Mikrobiyoloji Kliniği, İstanbul

Giriş: Santral sinir sistemi (SSS) enfeksiyonu tanımlı hastalarda hızlı tanı ve tedavi mortalite ve morbiditeyi azaltmada önemlidir. Menenjit multipleks PCR paneli (MMP) ile beyin-omurilik sıvısından (BOS) 14 farklı patojene hızlı tanı koymak mümkündür. Çalışmada MMP'nin SSS enfeksiyonu tanısındaki yerinin gösterilmesi amaçlanmıştır.

Gereç ve Yöntem: Sağlık Bilimleri Üniversitesi, Şişli Hamidiye Etfal E.A.H.'de Aralık 2020 ile Mart 2023 arasında başvuran yetişkin hastalardan 85'ine MMP uygulanmıştır. Yirmi biri tekrarlayan olgu, 7'si ayakta hasta olduğundan 57 hastanın verileri toplanmış, demografik ve klinik özellikleri, BOS bulguları retrospektif olarak değerlendirilmiştir. Hastaların kliniği, BOS/kan kültürleri, BOS hücre sayımı ve biyokimya bulgularıyla tanı doğrulanmış ve MMP sonuçları ile uyumluluğuna bakılmıştır.

Bulgular: Çalışmaya alınan 57 hastanın 36'sı (%63,1) erkek, 4'ü (%7) yabancı uyruklu olup yaş ortalaması 51'dir (min:21 maks: 92). Hastaların 12'si (%21) HIV pozitif olup 35'inde (%61,4) immünsüpresif bir hastalık mevcuttur. Hastaların 28'inde (%49,1) BOS bulguları SSS enfeksiyonu ile uyumlu bulunmamış olup 29 hastanın (%51) klinikleri uyumludur. Toplam 15 hastada (%26,3) MMP'de etken saptanmış, hastalardan ikisinde iki farklı etken saptanmıştır. CMV saptanan iki hasta (%3,5) edinsel immün yetmezlik sendromu (EİYS) tanımlı olup bu hastalarda CMV'ye ek bir etken daha saptanmıştır (VZV ve *Cryptococcus neoformans/gattii*). Saptanan sonuçlar klinik ve laboratuvar olarak etken kabul edilmiştir. MMP ile dört hastada (%7) *Cryptococcus neoformans/gattii* saptanmıştır. Bu hastalar EİYS tanımlı olup dört hastada da BOS'ta üreme görülmüş ve BOS kriptokok antijeni pozitif saptanmıştır. Üç hastada (%5,2) *Listeria monocytogenes* pozitif sonuçlanmış; ikisinde kan, birinde BOS kültüründe etken izole edilmiştir. *Streptococcus pneumoniae* saptanan üç hastanın (%5,2) ikisinde BOS kültüründe etken gösterilmiş olup, bir hasta klinik olarak uyumlu bulunmuştur. İki hastada (%3,5) VZV, bir hastada (%1,75) enterovirüs saptanmış olup sonuçlar etken olarak değerlendirilmiştir. *Escherichia coli K1* ve *Haemophilus influenzae* saptanan birer hasta görülmüş olup hastaların BOS bulguları ve kliniği değerlendirildiğinde sonuçlar etken kabul edilmemiştir. Hastalardan biri tüberküloz menenjit, diğeri ise leptomeningeal metastazlı lenfoma tanısı almıştır. Çalışmamızda HSV 1-2, HHV-6, Human parechovirus, *Neisseria meningitidis*, *Streptococcus agalactiae* pozitifliği saptanmamıştır.

Sonuç: Çalışmamız MMP ile SSS enfeksiyonlarının daha hızlı tanı aldığını göstermiştir. Saptanan pozitifliklerden yalnızca ikisi (%3,5) klinik verilere göre yalnızca pozitiflik olarak değerlendirilmiştir. Özellikle *Cryptococcus neoformans* ve *Listeria monocytogenes* gibi immünsüprese hastalarda görülen, mortalitesi yüksek etkenlerin tanısının hızlı konulabilmesi, etkin tedavinin erken başlatılması açısından önemlidir.

Anahtar Kelimeler: Menenjit, PCR, tanı

[PS-218]

Diyabetik Ayak Enfeksiyonu Nedeniyle Yatarak İzlediğimiz Hastaların Vasküler Yönden Değerlendirilmesi

Mehmet Kaan Sarı, Sevgi Karayığit, Sultan Akkuş,
Ömer Emre Göktaş, Tülay Görmüş, Fatma Yılmaz Karadağ,
Derya Öztürk Engin

Sağlık Bilimleri Üniversitesi, Şehit Prof. Dr. İlhan Varank Eğitim ve Araştırma Hastanesi Enfeksiyon Hastalıkları ve Klinik Mikrobiyoloji Kliniğini, İstanbul

Giriş: Diyabetik ayak enfeksiyonu diyabetin majör komplikasyonu olup, morbidite ve mortalitesi yüksektir. Diyabetik hastalarda yara gelişimi için vasküler hastalık ve nöropati başta olmak üzere çok sayıda faktör etkilidir. Diyabetik ayak enfeksiyonu yazılmalıdır. ile mücadele edebilmek için vasküler yönden hastanın değerlendirilmesi önemlidir. Bu çalışmada kliniğimizde yatarak takip edilen diyabetik ayak enfeksiyonlu 61 olgunun vasküler yönden değerlendirilmesi amaçlanmıştır.

Gereç ve Yöntem: Bu çalışma Sağlık Bilimleri Üniversitesi, Sancaktepe Şehit Prof. Dr. İlhan Varank Eğitim ve Araştırma Hastanesi Enfeksiyon Hastalıkları ve Klinik Mikrobiyoloji Kliniği'de 2021 ve 2023 yılları arasında yatan hastalarda yapıldı. Hastalara ait veriler, standart hazırlanan formlara girilerek retrospektif olarak değerlendirildi.

Bulgular: Çalışmaya katılan 61 hastanın ortalama yaşı 62,5±10,9 (min: 23- maks: 82) olup, %81,9'u erkek idi. Diyabetin süresi 15,6±7,8 (min: 5-maks: 35) yıl olarak belirlendi. Hastaların 28'i (%45,9) tedavide sadece insülin kullanırken, 14'ü (%22,9) insülin ile birlikte başka hipoglisemik ilaç kullanmaktaydı. Ortalama hemoglobin A1C düzeyi 8,5±2,1 (min: 5,1; maks: 14,2) mmol/mol olarak belirlendi. Hastaların 42'sinde (%68,8) hipertansiyon, 27'sinde (%44,2) hiperlipidemi, 7'sinde (%11,4) diyalize girme öyküsü vardı. On dokuz hasta (%31,1) vasküler cerrahi geçirmişti. Hastaların 19'unda (%31,1) koroner arter hastalığı, 26'sında (%42,6) periferik arter hastalığı, birinde (%1,6) serebrovasküler olay tanısı vardı. Hastaların 26'sında (%42,6) sağ ayak, 28'inde (%45,9) sol ayak, 7'sinde (%11,4) her iki ayakta da enfeksiyon belirlendi. Hastaların 56'sına (%91,8) doppler, 20'sine (%32,7) anjiyografi yapıldı. Doppler sonucuna göre monofazik akım 40 (%71,4) hastada, bifazik akım altı (%10,7) hastada saptandı. On sekiz (%32,1) hastada dorsalis pedis, yedi (%12,5) hastada tibialis posterior, altı (%10,7) hastada popliteal, üç (%5,3) hastada tibialis anterior da oklüzyon olduğu belirlendi. Venöz Doppler sonucunda yedi (%12,5) hastada venöz tromboz saptandı.

Sonuç: Literatürde diyabet ve ayak ülseri olan hastaların %50'sinde periferik arter hastalığının olduğu, diyabetin vasküler komplikasyonlarının diyabetik ayağı olan hastalarda %33 oranında görüldüğü bildirilmektedir. Kliniğimizde takip ettiğimiz hastaların hem öyküsünde hem de takip sırasındaki değerlendirilmesinde çok sayıda vasküler sorunları olduğu belirlendi. Diyabetik ayak enfeksiyonlarının tedavisinde vasküler alanın değerlendirilmesi, karşılaşılabilecek sorunların giderilebilmesi açısından önemlidir.

Anahtar Kelimeler: Diyabetik ayak enfeksiyonu, vasküler komplikasyonlar

[PS-219]

Listeria MenenjitCemal Dere, Güven Çelebi, Hande Aydemir, Nihal Pişkin

Zonguldak Bülent Ecevit Üniversitesi Tıp Fakültesi Hastanesi, Enfeksiyon Hastalıkları ve Klinik Mikrobiyoloji Kliniği, Zonguldak

Giriş: Listeriosis, *Listeria monocytogenes*'in neden olduğu toplumda nadir görülen bir enfeksiyon hastalığıdır. *L. monocytogenes* genellikle yüksek riskli hastaları, özellikle yaşlılar, bağışıklığı baskılanmış hastalar ve gebeleri enfekte eden bir bakteridir. Burada diabetes mellitus hastalığı olan 64 yaşında erkek hastada *L. monocytogenes*'e bağlı menenjit gelişen bir olgu sunulmaktadır.

Olgu: İki gündür olan bulantı, kusma, ateş şikayetleri ile acil servise başvuran 64 yaş erkek hastanın geliş fizik muayenesinde genel durumu orta, uykuya meyilli ve bilinç bulanık idi. Ateş: 38,9 °C, nabız: 93/dk, TA: 160/100 mmHg, ense sertliği pozitif, Kerning ve Brudzinski bulguları negatif olarak saptanmıştı. Laboratuvar incelemelerinde lökosit sayısı 15.700/mm³, C-reaktif protein=119 mg/dl, prokalsitonin 0,39 ng/dl, kan glikozu: 239 mg/dl ve diğer biyokimyasal parametreleri normaldi. Merkezi sinir sistemi (MSS) enfeksiyonu öntanısıyla lomber ponksiyon yapılan hastanın beyin omurilik sıvısı (BOS) incelemesinde; görünüm bulanık, 1600 lökosit/mm³ (%60 polimorfonükleer lökosit), BOS glikoz 66 mg/dl, protein 389,4 mg/dl saptanması üzerine MSS enfeksiyonu tanısıyla yoğun bakım ünitesine (YBÜ) yatırıldı ve ampirik olarak seftriakson (2x2 g/gün, IV) ampisilin (4x3 g/gün, IV) ve asiklovir (3x750 mg/gün, IV) tedavileri başlandı. Kranial görüntülemelerinde patolojik görünüm saptanmayan, BOS Gram-boyamasında mikroorganizma görülmeyen hastanın BOS multipleks PCR testinde *L. monocytogenes* DNA'sı pozitif olarak saptandı. Kan kültürlerinde üreme olmadı ve yatışının 4. gününde BOS kültüründe *L. monocytogenes* üremesi bildirilen hastada seftriakson ve asiklovir tedavileri kesildi, ampisilin tedavisine devam edildi ve gentamisin (3x100 mg/gün) eklendi. Genel durumu düzelen hasta YBÜ yatışının 5. gününde enfeksiyon hastalıkları servisine devir alındı ve tedavisi ampisilin 4x3 g/gün ve gentamisin 3x100 mg/gün olarak üç haftaya tamamlandı. Şifa ile taburcu edilen hastanın üç aylık ayaktan takibinde komplikasyon gözlenmedi.

Sonuç: Özellikle yaşlı ve bağışıklığı baskılanmış hastalarda gelişen MSS enfeksiyonlarında *L. monocytogenes*'in etken olarak akla getirilmesi ve ampirik antimikrobiyal tedavinin bu etkeni kapsayacak şekilde düzenlenmesi hastalığa bağlı morbidite ve mortaliteyi azaltacaktır.

Anahtar Kelime: *Listeria*

[PS-220]

Kan Kültürü ile Tanısı Konulan Fatal Seyirli *Cryptococcus neoformans*'ın Neden Olduğu Bir Meningoensefalit OlgusuKübra Kumluca, Fatma Yılmaz Karadağ, Ayşe Şabablı Çetin, Dilara Ekinci, Aysel Şeker, Derya Öztürk Engin

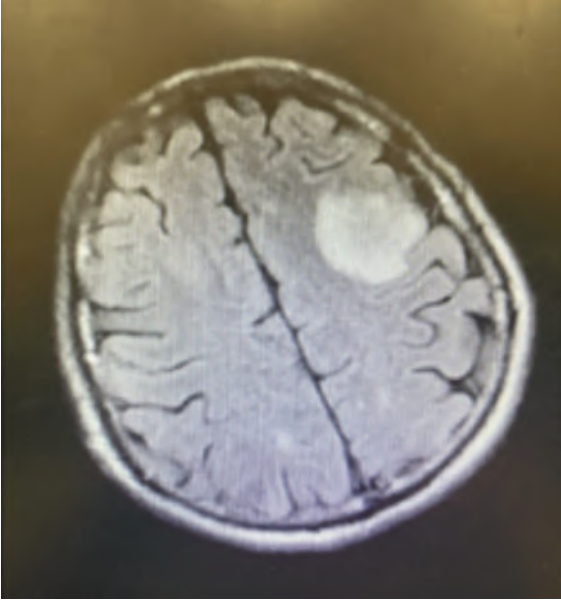
Sağlık Bilimleri Üniversitesi, Şehit Prof. Dr. İlhan Varank Eğitim ve Araştırma Hastanesi, Enfeksiyon Hastalıkları ve Klinik Mikrobiyoloji Kliniği, İstanbul

Giriş: *Cryptococcus neoformans* (*C. neoformans*) meningoensefalit ve akciğer enfeksiyonları başta olmak üzere çok farklı klinik tablolar oluşturabilir. Kriptokokoz HIV enfekte bireylerde en yaygın fungal enfeksiyondur. AIDS ile ilişkili ölümlerin %15'inden kriptokok enfeksiyonları sorumludur. Hastanemiz yoğun bakım ünitesinde takip edilen, kan kültüründe *C. neoformans* üremesi nedeniyle tanısı konulabilen HIV enfekte bir olgunun sunulması amaçlanmıştır.

Olgu: On gün öncesinde başlayan ateş yüksekliği ve baş ağrısı olan 40 yaşında erkek hasta, bilinç değişikliği gelişmesi üzerine acile getirilmiştir. Genel durum kötü, oryantasyon ve kooperasyon kurulamaması nedeniyle yoğun bakım uzmanı tarafından değerlendirilip, yoğun bakım ünitesine yatırılıp yatırılmıştır. Hastaya lomber ponksiyon yapılması planlandı. Ancak çekilen beyin tomografisinde sol frontoparietal lobda öncelikle kronik süreçler düşündürülecek hipodens saha izlendiği, MR'da ise sol parietal lobda beyaz cevherde yaklaşık 3-5 cm çaplı ödem ile uyumlu sinyal artışı (kitle?) belirlendi (Şekil 1). Herniasyon riski olduğu belirtilen hastaya, lomber ponksiyon yapılamadı. Laboratuvar incelemesinde lökosit sayısı 4880/mm³ (lenfosit sayısı 680), trombosit sayısı 305000/mm³, CRP 3,14 mg/dl (<5 mg/dl) olarak belirlendi. Anti-HIV testi pozitif olarak geldi. Toraks tomografisi normal olarak değerlendirildi. Kan kültürleri alınarak hastanın tedavisi trimetoprim-sulfametoksazol + linezolid + meropenem olarak başlandı. Yatışının ikinci gününde kliniği kötüye giden hastaya antitüberküloz tedavi ve lipozomal amfoterisin B tedavileri eklendi. Yatışının üçüncü gününde çekilen difüzyon MR'da sol frontal lobda periferik yerleşimli ve sağ kaudat nükleus düzeyinde metastaz ile uyumlu olduğu düşünülen kitlesel lezyon belirlendiği rapor edildi. MR spektroskopisinin çekilmesi planlandı. Hastanın HIV-RNA 2102867 IU/ml, CD4+ T-lenfosit sayısı 150 olarak geldi. Yatışının altıncı gününde yapılan beyin BT'sinde sol frontoparietal korteks düzeyinde gri cevhere göre hafif hiperdens subaraknoid hemoraji alanları, diffüz serebral ödeme sekonder 3. 4. ve her iki lateral ventrikülün daralmış görünümde olduğu belirtildi. Hastanın yatışında alınan kan kültüründe *C. neoformans* ürediği bildirildi. Tedavisi lipozomal amfoterisin B ve flukonazol olarak değiştirildi. Ancak hasta yoğun bakım ünitesindeki yatışının dokuzuncu gününde kaybedildi.

Sonuç: Kriptokok meningoensefalitli hastalarda bilinç değişikliğinin olması, beyin omurilik sıvısında lökosit sayısının düşük, antijen titresinin yüksek olması durumunda prognozun kötü olduğu belirtilmektedir. HIV enfekte hastalarda kan kültürünün olguların üçte birinde pozitif olabileceği bildirilmektedir. Hastamızda olduğu gibi lomber ponksiyon yapılamayan durumlarda kan kültürü ile kriptokok enfeksiyonu teşhisini koymak mümkün olabilmektedir.

Anahtar Kelimeler: *C. neoformans*, HIV enfeksiyonu



Şekil 1. Hastanın yatışında çekilen MR görüntüsü

[PS-221]

Sel Sonrası Başvuran Geriatrik Hastada Leptospira Enfeksiyonu

Dilek Yekenkuru, Kenan Beşbaş, Nevin İnce, Ayşe Melek Önder

Düzce Üniversitesi Tıp Fakültesi, Enfeksiyon Hastalıkları ve Klinik Mikrobiyoloji Anabilim Dalı, Düzce

Giriş: Leptospiroz, leptospira cinsi spiroketlerin neden olduğu bir zoonozdur. Bilinen bulaş yolları; inhalasyon, hayvan dokuları ve idrarıyla direkt temas, mukoza, konjonktiva ya da bütünlüğü bozulmuş derinin

kontamine su ve toprakla temasıdır. Gelişmekte olan ülkelerde su baskınları ve yağış sonrasında salgınlara yol açabilmektedir. Düzce iline bağlı bir köyde yaşayan, dağdan gelen kaynak suyunu kullanan, sel sonrası ateş ve akut böbrek yetmezliği (ABY) kliniği ile başvuran leptospiroz olgusu sunulmuştur.

Olgu: Bilinen astım ve hipertansiyon tanıları bulunan 80 yaşında kadın hasta, 4-5 gündür olan ateş, nefes darlığı, baş ağrısı şikayetleriyle acil servise başvurdu. Bilinen kemirgen teması olmadığı, ancak köyde bahçeli bir evde yaşadığı ve dağdan gelen kaynak suyunu kullandığı, yakın zamanda köyünde yoğun yağış ve sel olduğu öğrenildi. Acil servisteki vital bulgularında ateşi olmayan (36,6 °C) hastanın, solunum sayısı 20/dk, nabız 80/dk, tansiyon değerleri 100/60-80/40 mmHg aralığında ölçüldü. Fizik muayenesinde hepatosplenomegali dışında patolojik bir bulgu saptanmadı. Laboratuvar tetkiklerinde beyaz küre 13.990/mm³ (%51 nötrofil), hemoglobin 11,9 g/dl, trombosit 79.000/mm³, CRP 40,69 mg/dl, kreatinin 2,14 mg/dl, üre 87 mg/dl, ALT 35 U/ml, AST 51 IU/l, total bilirubin 1,48 mg/dl, direkt bilirubin 0,77 mg/dl, LDH 334 U/l olarak tespit edildi. İdrar çıkışının 50 cc/saat olduğu görülen hasta dahiliye bölümüne danışıldı; mevcut ABY tablosu enfeksiyona sekonder olarak düşünüldü. Enfeksiyon hastalıkları kliniğine ateş etiyojisi, sepsis, hantavirüs enfeksiyonu ön tanılarıyla yatırıldı. Kan, idrar, balgam, boğaz kültürlerinde; tam idrar tetkikinde ve akciğer görüntülemelerinde patolojik bir sonuç görülmedi. Batın ultrasonografisinde hafif hepatosplenomegali görüldü. Piperasilin tazobaktam ve teikoplanin tedavileri böbrek dozunda başlandı. Leptospira, hantavirüs, coxiella, batı nil virüsü ve tularemi enfeksiyonları açısından tetkikleri istendi. Yatışının 4. gününde kreatinin, üre, CRP değerleri ve semptomları geriledi. Bilirubin artışı olmadı. Antibiyoterapinin 8. gününde CRP 1,47 mg/dl'ye, kreatinin 0,88 mg/dl'ye geriledi. Diğer tetkiklerinde anormal bir değeri olmayan hasta, şifayla taburcu edildi. Zoonotik hastalıklar için gönderilen tetkiklerin geç çıkması sebebiyle kontrol önerildi. Poliklinik kontrolünde herhangi bir patolojik sonucunun olmadığı görülen hastanın, diğer zoonotik hastalık tetkiklerinin negatif olduğu, ancak leptospira PCR tetkikinin pozitif olduğu görüldü.

Sonuç: Leptospiroz genellikle hafif, kendini sınırlayan, sistemik hastalık tablosuyla (%90) seyretmekle birlikte; %10 oranında mortal seyredebilmektedir. Özellikle yağışın bol olduğu, dağdan gelen kaynak suyunun kullanıldığı bölgelerde yaşayan, ateş şikayetiyle başvuran, karaciğer veya böbrek yetmezliği olan olguların ayırıcı tanısında leptospiroz akılda tutulmalıdır.

Anahtar Kelimeler: Akut böbrek yetmezliği, leptospiroz, sel

[PS-223]

Kahramanmaraş Depreminin Ardından Gelen Hastaların Enfeksiyonlarından İzole Edilen Patojenik Bakteriler

Esmâ Saatçi¹, İlhami Çelik²¹Kayseri Şehir Hastanesi, Enfeksiyon Hastalıkları ve Klinik Mikrobiyoloji Kliniği, Kayseri²Sağlık Bilimleri Üniversitesi Kayseri Tıp Fakültesi, Enfeksiyon Hastalıkları ve Klinik Mikrobiyoloji Anabilim Dalı, Kayseri

Giriş: Altı Şubat 2023 günü Kahramanmaraş merkezli meydana gelen iki büyük deprem; on binlerce vatandaşımızın ölümüne neden olmuş, yaklaşık 13 milyon insanın yaşamını etkileyen çok büyük bir alanı etkileyen büyük bir felaket yaşanmıştır. Bu çalışmanın amacı depremden sonra izole edilen patojenlerin spektrumundaki ve ilaç direncindeki değişiklikleri belirleyerek yazılmalıdır. Deprem sonrası acil tedaviye temel oluşturmaktır.

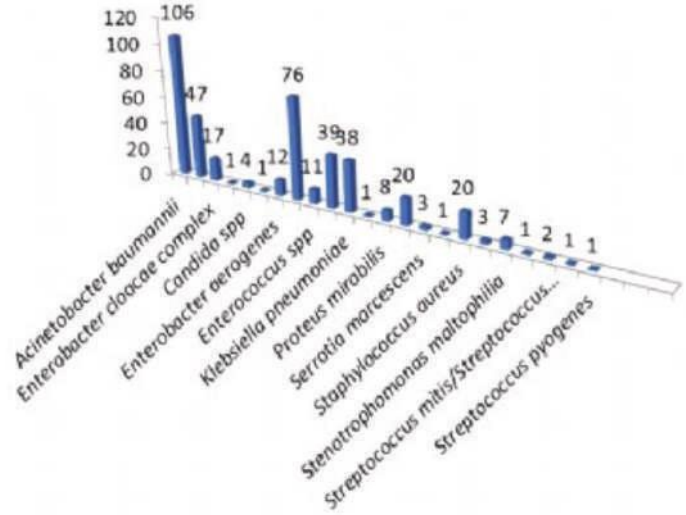
Gereç ve Yöntem: Depremin ilk gününden itibaren Kayseri Şehir Eğitim ve Araştırma Hastanesi'ne 7 Şubat-1 Mart 2023 tarihleri arasında yaşları 0-101 arasında olan 7123 hasta muayene edilmiş olup, 4540 hasta ayaktan tedavi edilmiş, 1572 gününbirlik yatış, 1011 yatış yapılmıştır. Bu hastaların 1183 kültüründe üreme olmamış; 458 kültüründe üreme olmuştur.

Bulgular: İzole edilen ilaca dirençli bakteri oranı deprem olgularında hastanede yatan genel olgulara göre daha yüksekti. Çok ilaca dirençli *A. baumannii*, deprem sonrası olgularda deprem öncesine göre daha yüksek oranda izole edildi. Depremde yaralanan olgularda metisiline dirençli *Staphylococcus aureus* (11) ve genişletilmiş spektrumlu *E. cloacae* (5), *E. coli* (11) ve *K. pneumoniae* (14) izole edilmiştir. Ayrıca üreyen 76 enterokok suşunun 35'i VRE pozitif rektal sürüntü olarak üremiş ve bu hastaların 3 tanesinde eş zamanlı kan kültüründe de VRE üremesi gözlenmiştir.

Sonuç: On bir ili etkileyen bu büyük deprem felaketinin ardından travma hastalarında genel profilin aksine yara kültürü üremesi ve enfeksiyon profilleri, hastanemizde tipik olarak gözlenenlerden önemli ölçüde farklıydı, çünkü hasta popülasyonlarındaki patojenik bakterilerin dağılımı önemli ölçüde değişmişti. Bundan başka *A. baumannii*, yara enfeksiyonlarıyla ilişkili en yaygın patojendi (depremden önce hastanemizde gözlemlenenin tam aksine) ve patojenlerin çoğu, travmaya bağlı yaraların tedavisini zorlaştıran çoklu antibiyotiklere dirençliydi. Bu nedenle, uygun antibiyotiklerin seçimi kültür sonuçlarına göre yönlendirilmeli ve bu mümkün değilse, olası nedensel ajanlar önceki çalışmalara dayanarak düşünülmeli ve buna göre tedavi uygulanmalıdır.

Anahtar Kelimeler: Maraş depremi, bakteri dağılımı, üreme bölgeleri

ÜREME GÖRÜLEN KÜLTÜR SAYISI



Grafik 1. Üreyen kültürlerin bakteri dağılımı

Tablo 1. Üreyen bakterilerin örnekleme bölgeleri

<i>Acinetobacter baumannii</i> : 106 Yara: 72 Kan=16 ETA: 7 Kateter: 5 İdrar: 4 Balgam: 1 BOS: 1
KNS: 47 Yara: 5 Kan=35 Kateter: 7
<i>Enterobacter cloacae</i> kompleksi: 17 Yara: 12 Kan=3 İdrar: 2
<i>Burkholderia cepacia</i> : 1 Periton=1
<i>Candida spp.</i> : 4 İdrar 4
<i>Citrobacter braakii</i> : 1 Yara: 1
<i>Enterobacter aerogenes</i> : 1 Kan= 1
<i>Enterococcus faecium/faecalis</i> : 76 Rectal VRE: 35 (kan + VRE 3) Yara: 22 Kan=10 İdrar: 7 Kateter: 2
<i>Enterococcus spp.</i> : 11 Rectal VRE: 7 Yara: 3 Kan=1

Tablo 1. Devamı

<i>Escherichia coli</i> : 39 İdrar: 18 Yara: 14 Kan=5 Balgam:1 Periton:1
<i>Klebsiella pneumoniae</i> : 38 Yara: 18 İdrar: 10 Kan=5 Kateter: 2 ETA: 2 Balgam: 1
<i>Morganella morganii</i> : 1 İdrar:1
<i>Proteus mirabilis</i> : 8 Yara: 5 İdrar:2 ETA: 1
<i>Pseudomonas aeruginosa</i> : 20 Yara: 18 İdrar: 1 Kan=1
<i>Sphingomonas paucimobilis</i> :1 Yara:1
<i>Serratia marcescens</i> : 3 Yara:3
<i>Staphylococcus aureus</i> : 20 Yara: 10 Kan=5 ETA: 2 İdrar: 2 Kateter: 1
MRSA: 3 Yara:3
<i>Stenotrophomonas maltophilia</i> : 7 Yara: 4 Kan=3
<i>Streptococcus agalactiae</i> : 1 Yara: 1
<i>Streptococcus mitis</i> / <i>Streptococcus oralis</i> : 2 Kan:2
<i>Streptococcus pneumoniae</i> :1 ETA:1
<i>Streptococcus pyogenes</i> : 1 Yara:1

[PS-224]

Torakal Yerleşimli Brusella Spondilodiskit Olgusu

Dilek Yekenkuru, Ayşe Melek Önder, Nevin İnce, Kenan Beşbaş
Düzce Üniversitesi Tıp Fakültesi, Enfeksiyon Hastalıkları ve Klinik Mikrobiyoloji
Anabilim Dalı, Düzce

Giriş: Bruselloz birçok ülkede endemik seyreden zoonotik bir hastalıktır. Vücutta birçok sistemi etkileyebildiğinden çeşitli belirtilerle ve atipik tutulumlarla kendini gösterebilir. En sık tutulum görülen sistem kas-iskelet sistemidir. Vertebral tutulumlarda ise en sık tutulum yeri lumbal vertebralardır. Bruselloz riski açısından eksik anamnez bilgisi veren, torakal vertebrada brusella spondilodiskit olgusu sunulmuştur.

Olgu: Bilinen hipertansiyon tanısı olan, 64 yaşında, hayvancılık ve taze süt tüketme gibi herhangi bir risk faktörü ve antibiyotik kullanma öyküsü olmayan kadın hasta, 20 gündür olan halsizlik, yorgunluk, ateş yüksekliği, sırt ağrısı şikayetleriyle başvurdu. Genel durumu iyi, vitalleri stabildi. Fizik muayenesinde torakal 6-7-8. vertebra seviyesinde hassasiyet dışında patolojik bulgusu yoktu. Hastanın laboratuvar tetkiklerinde; beyaz küre 8200/ul, nötrofil 6050/ul (%73,6), lenfosit 1470/ul (%17,8), hemoglobin 12,9 g/dl, trombosit 313.000/ul, CRP 2,92 mg/dl, sedimentasyon 83 mm/saat, LDH 225U/l, ALT 36 U/ml, AST 25 IU/l, kreatinin 0,99 mg/dl saptandı. Çekilen torakal vertebra manyetik rezonans görüntülemesi torakal 7-8 düzeyinde spondilodiskitle uyumlu yorumlandı. Tutulum yeri ve anamnez bulgularına göre tüberküloz spondilodiskiti ön tanısıyla yatırıldı. Akciğer tüberkülozu açısından göğüs hastalıkları bölümüne konsülte edildi; akciğer tüberkülozu düşünülmedi (PPD: 6 mm). Görüntülemelerinde lenfadenopati, hepatosplenomegali saptanmadı. Beyin cerrahisi ve girişimsel radyoloji bölümü spondilodiskit için biyopsiyi uygun görmedi. Kan kültürü, brusella tüp agglütinasyonu ve Rose Bengal tetkikleri istendi. Rose Bengal ve brusella tüp agglütinasyonu negatif sonuçlandı, kan kültüründe üreme olmadı. Ampirik olarak 2. günde teikoplanin 400 mg/gün ve siprofloksasin 800 mg/gün başlandı. Takiplerinde ateşi olmayan hastanın yatışının 5. gününde ateş yüksekliği oldu, kan kültürü ve diğer tetkikleri tekrarlandı. Rose Bengal ve brusella tüp agglütinasyonu (1/320) pozitif sonuçlandı, kan kültürlerinde *Brucella melitensis* üredi. Anamnez derinleştirildiğinde hayvancılık yapan oğlunun hergün giysilerini yıkadığı, ancak yakın oturmadığı, hayvan teması olmadığı öğrenildi. Hastanın antibiyoterapisi rifampisin 1x600 mg + siprofloksasin 2x500 mg + doksisisiklin 2x100 mg olarak revize edildi. Şikayetleri gerileyen hasta önerilerle taburcu edildi. Poliklinik kontrolünde altı ay aynı tedaviler kullanıldı. Tedavi sonrası klinik ve laboratuvar yanıtı alınan hastanın tedavisi kesildi.

Sonuç: Spondilodiskitin torakal yerleşimli olması, kan kültürü ve Rose Bengal testinin başlangıçta negatif sonuçlanması ayırıcı tanıyı zorlaştırmış olsa da tanı ve tedavisi tamamlanan brusella spondilodiskit olgusu sunulmuştur. Brusellozun torakal vertebra tutulumu da yapabileceği unutulmamalıdır. Ayrıca spondilodiskit etiyolojisinde şüpheli hasta anamnezi olmasa dahi ülkemiz gibi endemik bölgelerde bruselloz akılda tutulmalıdır.

Anahtar Kelimeler: Brusella, spondilodiskit, torakal vertebra

[PS-225]

Sağlık Çalışanları Adaylarına ve Stajyer Öğrencilere Akılcı HBV Tetkik İstemi Nasıl Yapılmalı?

Selma Tosun

Sağlık Bilimleri Üniversitesi, Bozyaka Eğitim ve Araştırma Hastanesi, Enfeksiyon Hastalıkları ve Klinik Mikrobiyoloji Kliniği, İzmir

Giriş: Sağlık çalışanlarına/adaylarına/staj yapan sağlık okulu öğrencilerine HBV açısından tetkik yapılmalı, negatif olanlar aşılanmalıdır. Aşılama öncesi tetkiklerde çoğunlukla HBsAg ve anti-HBs, bazen de anti-HBcIgG bakılmaktadır. Ancak ulusal HBV aşılamamız ve catch-up aşı uygulama programı gözönünde bulundurularak herkese üç göstergenin bakılması -aile öyküsü/riskli durum yoksa- şart değildir. Bu çalışmada ulusal HBV aşılaması sonrası doğan kişilerin HBsAg ve anti-HBs sonuçlarının değerlendirilmesi ve yaşlara göre dağılımlarının incelenmesi amaçlanmıştır.

Gereç ve Yöntem: Hastanemize son 7 yıl içinde staj için gelen öğrencilerin (sağlık meslek lisesi, sağlık yüksek okulu, hemşirelik yüksek okulu ve üniversite öğrencileri) doğum yıllarının 1995-2006 arasında değişmekte olduğu belirlenmiştir. Bu nedenle hastanemizin otomasyon sisteminden bu yıllar arasında doğmuş olan ve HBV açısından tetkik yapılmış olan kişilerin tetkik sonuçları çıkartılmış; HBsAg ve anti-HBs sonuçlarının yaşlara göre dağılımı değerlendirilmiştir.

Bulgular: Çalışmaya 4136 kişinin HBsAg, 2383 kişinin de anti-HBs verileri dahil edilmiştir. HBsAg pozitifliği %0,8 olup en yüksek oranın 1997 doğumlularda olduğu (%1,3), daha önceki yıllarda doğmuş olanlardada %1 civarında olduğu gözlenmiştir; 1999 ve sonrasında doğanlar arasında 2001 yılında iki, 2002 yılında doğan 1 kişi dışında hiç HBsAg pozitifliği saptanmamıştır. Anti-HBs açısından değerlendirildiğinde ise 2383 kişinin %81,7'sinde anti-HBs pozitifliği saptanmıştır (Tablo 1).

Sonuç: Ülkemizde 1998 yılında başlanan ulusal HBV aşı programı kapsamında tüm yenidoğanlar aşılanmaktadır. Ayrıca 2005-2009 yılları arasında uygulanan catch-up aşı programları ile ilköğretim okullarındaki öğrenciler ve adölesanlar (çoğunluğu 1994-1999 arası, bir kısmı 1991-1993 doğumlu) HBV için aşılanmıştır; 2000 ve sonrasında doğan çocuklara yaşının ilk yılında uygulanan HBV aşılarından sonra aşı uygulanmamaktadır; bu nedenle genç yaşta sağlık çalışanlarında/stajyerlerde anti-HBs titreri azalmış hatta saptanamaz olabilir. Bazen bu durum yanlış yorumlanıp kişiler hiç aşısız kabul edilerek 3 doz aşı başlandığı görülmektedir. Oysa çalışma verilerimizde de görüldüğü gibi 1995-2006 yılları arasında doğmuş olan kişilerde HBsAg pozitifliği ortalama %0,8 olup özellikle 1999 yılından sonra doğmuş olanların hemen hiçbirinde HBsAg pozitifliği olmadığı saptanmıştır. Anti-HBs pozitifliği de %81,7'dir. Sonuçta ulusal HBV aşılaması ve catch-up kampanya döneminden sonra doğmuş olan kişilere öncelikle sadece anti-HBs bakılması ve negatif saptanırsa tek doz rapel yapıp 1 ay sonra anti-HBs bakılması, yanıtızlık durumunda anti-HBcIgG (aile öyküsü varsa ayrıca HBsAg) bakılması ve sonuca göre aşıya devam edilmesi ya da HBV yönünden ileri inceleme yapılması daha akılcı ve ekonomik olacaktır.

Anahtar Kelimeler: HBV, aşılama, stajyer

Tablo 1. 1995-2006 yılları arasında doğanların HBsAg ve anti-HBs pozitifliklerinin dağılımı

Doğum yılı	Hbsag pozitif	Hbsag negatif	Toplam	Doğum yılı	Anti-Hbs ≤9 lu/ml	Anti-Hbs ≥10 lu/ml	Toplam
1995	4 (%1)	386	390	1995	31	290 (%90,3)	321
1996	7 (%0,9)	747	754	1996	67	488 (%87,9)	555
1997	15 (%1,3)	1158	1173	1997	56	392 (%87,5)	448
1998	5 (%0,9)	514	519	1998	47	283 (%85,7)	330
1999	0	307	307	1999	51	168 (%76,7)	219
2000	0	192	192	2000	54	81 (%60)	135
2001	2 (%1,1)	179	181	2001	29	51 (%63,7)	80
2002	1 (%0,7)	138	139	2002	25	39 (%61)	64
2003	0	150	150	2003	29	34 (%53,9)	63
2004	0	148	148	2004	17	48 (%73,8)	65
2005	0	125	125	2005	12	45 (%78,9)	57
2006	0	58	58	2006	18	28 (%60,9)	46
Toplam	34 (%0,8)	4102 (%99,2)	4136	Toplam	436 (%18,29)	1947 (%81,7)	2383

[PS-226]

COVID-19'a Bağlı Akut İnme OlgusuÖmür Gündoğ, Yasemin Kırık*Fethi Sekin Şehir Hastanesi, Enfeksiyon Hastalıkları ve Klinik Mikrobiyoloji Kliniği, Elazığ*

Giriş: Akut serebrovasküler hastalık, özellikle iskemik inme, COVID-19'un ciddi bir komplikasyonu olarak ortaya çıkabilmektedir. COVID-19 ile ilişkili iskemik inmenin patogenezi ve optimal yönetimi hala belirsizliğini korumaktadır, ancak ortaya çıkan kanıtlar, sitokin fırtınası ile tetiklenen koagülopati ve endotelioyopatiden kaynaklanmış olabileceğini düşündürmektedir. Dünya İnme Örgütü tarafından yapılan bir inceleme, COVID-19 sırasında iskemik inme riskinin %5 civarında olduğunu bildirmiştir.

Olgu: On dokuz yaşında erkek hasta COVID PCR pozitifliğinin 3. gününde düşmeyen ateş, şiddetli baş ağrısı, baygınlık sonrası sol ayağa basamama şikayetleri nedeniyle acil servise başvurmuştur. Hasta acil servisten yatırıldı. FM'de bilinci açık, koopere oryante olup ense sertliği mevcuttu. Hastanın yatış beyaz küre: 17,2 CRP: 79,2 D-dimer 0,85 olup acilde çekilen sol bacak grafisinde kemik patolojisi yoktu. Ense sertliği olan hasta sol ayağını ve sol

kolunu oynatamaması üzerine acil nöroloji ile konsülte edildi. Acil beyin BT ve difüzyon MRI çekildi. Hastaya lomber ponksiyon yapıldı. BOS makroskopik görünümü bulanık olup BOS protein=366; glukoz: 1,3; klor: 128 olarak sonuçlandı. BOS mikroskopide; bol lökosit görüldü; kültürde üreme olmadı. Hastanın beyin BT normal olarak yorumlandı. Difüzyon MRI "sağda internal kapsül arka bacak düzeyinde difüzyon kısıtlanması izlenmektedir" şeklinde raporlandı. Hastanın geriye dönük yaklaşık 4,5 ay önce baş ağrısı nedeniyle çekilen beyin MRI görüntülemesinde sinüzit dışında patoloji yoktu. Hastaya seftriakson 2x2 gr vankomisin 2x1 gr ampirik ponksiyon sonrası başlandı. Nöroloji önerisi ile mannitol, nootropil, clexane ve ecopirin tedavisi eş zamanlı başlandı. BOS kültüründe üreme olmayan hastanın vankomisin tedavisi stoplandı. Hastanın 72 saatin sonunda ateşi düştü ense sertliği geriledi. Sol bacağını kaldırmaya başladı. Hastanın kliniğinin toparlaması üzerine 7. günü fizik tedavi ile konsülte edilerek egzersiz hareketleri başlandı. Antibiyoterapisi 14 güne tamamlanan hasta taburculuk öncesi nöroloji ve fizik tedavi önerileri alınarak taburcu edildi. Daha sonraki takiplerinde fizik tedavi programı ve nörolojinin başladığı ecopirin nootropil tedavileri devam eden hasta sekelsiz iyileşti.

Sonuç: COVID-19 hastalığı seyrinde inme görülebilir. Patogenez henüz tam aydınlatılmamış olup; sitokin fırtınası ve koagülopati, kan beyin bariyerinin bozulması patogeneizde suçlanmaktadır.

Anahtar Kelimeler: COVID-19, akut inme

[PS-228]

Bir Yoğun Bakım Ünitesinde İnvaziv Araç İlişkili Enfeksiyon Önlem Paketi Uygulamalarının Analizi

Dilek Yekenkurul¹, Ayşe Danış², Türkey Akbaş³

¹Düzce Üniversitesi Tıp Fakültesi, Enfeksiyon Hastalıkları ve Klinik Mikrobiyoloji Anabilim Dalı, Düzce

²Düzce Üniversitesi Tıp Fakültesi, Enfeksiyon Kontrol Komitesi, Düzce

³Düzce Üniversitesi Tıp Fakültesi, İç Hastalıkları Anabilim Dalı, Düzce

Giriş: İnvaziv araçların yoğun bakım ünitelerinde sıklıkla kullanılması nedeniyle, invaziv araç ilişkili enfeksiyonlar sık görülmektedir. Enfeksiyonların önlenmesi ve kontrol edilmesi amacıyla uygulanan önlem paketlerinde uyum oranlarının incelenmesi amaçlanmıştır; ön çalışma olarak sunulmuştur.

Gereç ve Yöntem: Hastanemizde invaziv araç ilişkili enfeksiyonların önlenmesine yönelik önlem paketleri Ulusal Enfeksiyon Önleme ve Danışma Kurulu'nun hazırladığı parametrelerden oluşturulan forma günlük kaydedilerek takip edilmektedir. Üçer aylık dönemlerde önlem paketlerine uyum oranı analizleri yapılmaktadır. VİO önlem paketi için entübasyon ve mekanik ventilasyon gerekliliği, yatak başının 30-45 derece yüksekte tutulması ve ağız bakımı yapılması; SKİ-KDE önlem paketi için kateter gerekliliği, kateter bağlantı noktalarının dezenfeksiyonu ve kateter pansumanlarının uygun sıklıkta aseptik tekniklerle uygun yapılması; Kİ-İYE

önlem paketi için kateter gerekliliği, kateter drenaj sistemi ve torbasının mesane seviyesinin altında yerden yüksekte tutulması ve zemin ile temas etmemesi ile ilgili parametreler günlük olarak takip edilmekte, hastanın bakım ve tedavisinden sorumlu hemşiresi tarafından mevcut formlara kaydedilmektedir. Formlar günlük olarak Enfeksiyon Kontrol Komitesi tarafından denetlenmektedir. Değerlendirilen parametrelerden herhangi birinin eksik olması durumu, uyumsuzluk olarak kabul edilmiştir. Hastanemizde üçüncü basamak, dokuz yataklı bir yoğun bakım ünitesi olan Dahili Yoğun Bakım Ünitesi'nde Ocak 2022-Aralık 2022 tarihleri arasında uygulanan önlem paketleri uyum oranları retrospektif olarak Enfeksiyon Kontrol Komitesi kayıtlarından elde edilmiştir.

Bulgular: Bir yıllık inceleme sonucunda; Kİ-İYE önlem paketi uyum oranlarının en yüksek, SKİ-KDE önlem paketi uyum oranlarının en düşük olduğu görülmüştür. Ayrıca SKİ-KDE önlem paketi uyum oranının zamanla artışı, Kİ-İYE önlem paketi uyum oranlarının azaldığı görülmüştür. VİO önlem paketi uyum oranının ortalama %75, SKİ-KDE önlem paketinin %67,5, Kİ-İYE önlem paketinin %91,2 olduğu belirlenmiştir. Tespit edilen eksikliklerle ilgili eğitimler planlanmıştır.

Sonuç: SKİ-KDE önlem paketi uyum oranlarının en düşük olduğu ve Kİ-İYE önlem paketi uyum oranlarının zamanla azaldığı görülmüştür. Önlem paketi uyum analizleri ile hangi parametrelerde yetersizlik olduğu tespiti yapılabilir; gerekli eğitim ve denetimler planlanabilir. Bu açıdan invaziv araç ile ilişkili enfeksiyon önlem paketi uygulamalarının yararlı olduğu kanaatindeyiz.

Anahtar Kelimeler: İnvaziv araç ilişkili enfeksiyonlar, önlem paketi, yoğun bakım

Tablo 1. Dahili yoğun bakım ünitesi önlem paketi uyum oranları

VİO önlem paketi	Ocak-Mart	Nisan-Haziran	Temmuz-Eylül	Ekim-Aralık
(Uygun şekilde gerçekleştirilen eylem sayısı/incelenen toplam eylem sayısı) x 100	%74	%76	%74	%76
SKİ-KDE önlem paketi	Ocak-Mart	Nisan-Haziran	Temmuz-Eylül	Ekim-Aralık
(Uygun şekilde gerçekleştirilen eylem sayısı/incelenen toplam eylem sayısı) x 100	%60	%69	%69	%72
Kİ-İYE önlem paketi	Ocak-Mart	Nisan-Haziran	Temmuz-Eylül	Ekim-Aralık
(Uygun şekilde gerçekleştirilen eylem sayısı/incelenen toplam eylem sayısı) x 100	%97	%91	%88	%89

[PS-229]

Gaziantep Üniversitesi Tıp Fakültesi Hastanesi'nde Seftazidim/Avibaktam Deneyimi

Kübra Koçak, Duran Furkan Uçar, Ayşe Özlem Mete, İlkay Karaoğlan
Gaziantep Üniversitesi Tıp Fakültesi, Enfeksiyon Hastalıkları ve Klinik Mikrobiyoloji Anabilim Dalı, Gaziantep

Giriş: Bakterilerdeki antibiyotik direnci prevalansındaki artış halk sağlığı problemi haline gelmiştir. Karbapenem dirençli *Acinetobacter baumannii*, *Pseudomonas aeruginosa*, *Enterobacteriaceae*, Dünya Sağlık Örgütü'ne göre insan sağlığını tehdit eden etkenler arasında en üst sırada yer almaktadır. Bu amaçla yeni ilaçların keşfi gündeme gelmiştir. Günümüzde, dünyada ve ülkemizde çoklu ilaca dirençli Gram-olumsuz etkenlere bağlı gelişen sağlık bakımı ilişkili enfeksiyonların tedavisinde seftazidim/avibaktam kullanımı önem kazanmıştır. Bu çalışma ile hastanemizde seftazidim/avibaktam kullanan hastaların değerlendirilmesi amaçlanmıştır.

Gereç ve Yöntem: 1 Haziran 2021 ile 20 Şubat 2023 tarihleri arasında Gaziantep Üniversitesi Tıp Fakültesi Hastanesi'nde seftazidim/avibaktam başlanan hastalar hastane otomasyon sistemi kullanılarak geriye dönük olarak incelenmiştir.

Bulgular: Hastanemizde takip edilen ve seftazidim/avibaktam tedavisi başlanan 24 hasta belirlendi. Hastaların 11'i (%45,8) erkek, 13'ü (%54,2) kadındı. Hastaların yaş ortalaması 55,5'ti. Üç hasta serviste, 21 hasta ise yoğun bakım ünitesinde takip edilmekteydi. Hastalardan alınan kültürlerin 20'si endotrakeal aspirat, 3'ü kan, 1'i ise idrar örneklerinden alınmıştı. Üreme sonuçlarına göre etken olarak 17 hastada *Klebsiella pneumoniae*, 6 hastada *Pseudomonas aeruginosa*, 1 hastada *E. coli* üremesi mevcuttu. Hastaların ortalama tedavi süresi 9,45 gündü. Tedavi öncesi ortalama CRP: 131,75 iken tedavi sonrası ortalama CRP: 116,08 olarak tespit edildi. Hastaların kontrol üremelerine bakıldığında 3 hastanın kontrol kültürleri alınmamıştı. Kontrol kültür alınan 21 hastanın ise 3'ünde üreme olmadığı, 18 hastada ise üremenin devam ettiği görüldü. Tedavi sonuçları değerlendirildiğinde 6 (%20,9) hasta tedavi sonucunda iyileşirken, 19 (%79,1) hastanın eksitus olduğu ve eksitus olan hastaların tamamının yoğun bakım ünitesinde takip edildiği izlendi.

Sonuç: Çoklu ilaca dirençli Gram-olumsuz bakteriler hastanemizde de önemli bir mortalite nedeni olarak görülmektedir. Buna bağlı olarak kullanıma giren yeni ajanların elimizi güçlendirmesi beklenmektedir. Çalışmamız sonucunda mortalitenin yüksek olması, yeni bir ajan olarak hayatımıza giren seftazidim/avibaktam tedavisinin çok yüz güldürücü olmadığını düşündürmüştür. Ayrıca ülkemizdeki geri ödeme koşulları göz önüne alındığında, eksitus olan hastaların tamamının yoğun bakım ünitesinde takip edilen hastalar olması, aklımıza "seftazidim/avibaktam tedavisine erken dönemde mi başlamalı?" sorusunu getirmiştir. Daha fazla hastanın dahil edildiği randomize kontrollü çalışmalara ihtiyaç olduğu da aşikardır.

Anahtar Kelimeler: Mortalite, seftazidim/avibaktam, yoğun bakım

[PS-230]

Kronik Lenfositik Lösemili Bir Hastada İbrutinib Tedavisi Altında Hepatit B Enfeksiyon Reaktivasyonu

Çağla Bozkurt, Gülay Okay, Bülent Durdu, Yasemin Akkoyunlu, Turan Aslan
Bezmi Alem Vakıf Üniversitesi Tıp Fakültesi, Enfeksiyon Hastalıkları ve Klinik Mikrobiyoloji Anabilim Dalı, İstanbul

Giriş: İbrutinib, tekrarlayan ya da dirençli kronik lenfositik lösemisinin (KLL) tedavisinde endike olan bir Bruton tirozin kinaz inhibitörüdür. İbrutinib ile hepatit B (HBV) aktivasyon insidansı tam olarak bilinmemektedir. Literatürde olgu sunumları olarak ibrutinib tedavisi altında hepatit B reaktivasyonları bildirilmiştir. Bu yazıda KLL tanısı ile ibrutinib tedavisi altında hepatit B enfeksiyon reaktivasyonu gelişen bir olgu sunulmuştur.

Olgu: Ocak 2009 tarihinde kronik lenfositik lösemi tanısı alan 74 yaş kadın hastaya, Ağustos 2018'de rituksimab-bendamustin tedavisi başlanması planlanarak enfeksiyon hastalıkları polikliniğine yönlendirilmiştir. Hastanın kemoterapi öncesi Temmuz 2018'de bakılan HBV serolojisi şu şekildedir: HBsAg negatif, anti-HBc IgG pozitif, anti-HBs pozitif. Hastaya profilaksi olarak entekavir tedavisi başlanmıştır. Uluslararası rehberler önerisine paralel olarak entekavir profilaksisi, son kemoterapiden 1 yıl sonra kesilmiştir. Kasım 2021'de KLL nüksü gelişmesi üzerine ibrutinib tedavisi başlanan hastanın tedavi öncesi Ocak 2019'da bakılan HBV serolojisi şu şekildedir: HBsAg negatif, anti-HBc IgG pozitif, anti-HBs pozitif. 5 Ocak 2023 tarihinde karaciğer enzim yüksekliği, HBs Ag pozitifliği saptanan hasta enfeksiyon hastalıkları polikliniğine yönlendirilmiştir. Bakılan tetkiklerinde HBV-DNA: 127000000 IU/ml, HBe Ag: pozitif, aspartat aminotransferaz (AST): 387, alanin aminotransferaz (ALT): 392. Hepatobiliyer ultrasonografide karaciğer boyutu normal, konturları düzenli saptanmıştır. Hastaya HBV reaktivasyon düşünülerek entekavir tedavisi başlanmıştır.

Sonuç: Kronik HBV taşıyıcılığı veya geçirilmiş HBV enfeksiyonu durumunda hastalarda immünsüpresyon, viral reaktivasyona neden olabilmektedir. Hastamızda ibrutinibden yaklaşık 1 yıl sonra HBV reaktivasyonunun görülmesi, ibrutinibi olası reaktivasyon nedeni yapmaktadır. İbrutinib alan hastalarda hepatit B profilaksisi her zaman akılda tutulmalıdır. Antiviral profilaksi başlanması ile ilgili rehberlere girmiş kesin bir öneri bulunmamaktadır ve bu konuda uluslararası bir uzlaşma ihtiyacı vardır.

Anahtar Kelimeler: Hepatit B reaktivasyonu, ibrutinib, kronik lenfositik lösemi

[PS-231]

İmmünkompetan Genç Hastada Nadir Bir Beyin Apsesi Etkeni: *Streptococcus constellatus*

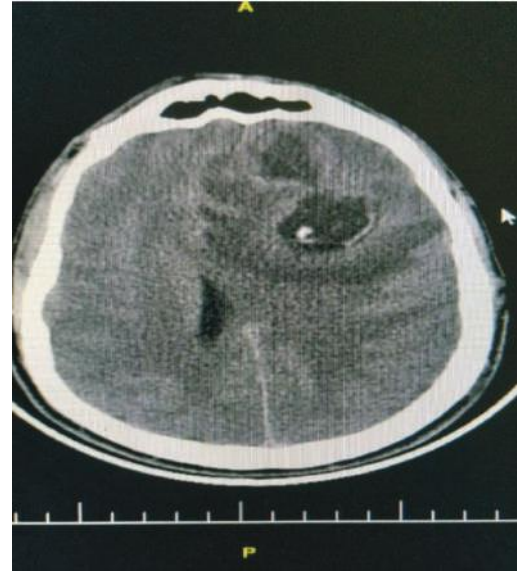
Esra Yüksekaya¹, Bek Akylbekov², Fatih Esmer¹¹Şanlıurfa Mehmet Akif İnan Eğitim ve Araştırma Hastanesi, Enfeksiyon Hastalıkları ve Klinik Mikrobiyoloji Kliniği, Şanlıurfa²Şanlıurfa Mehmet Akif İnan Eğitim ve Araştırma Hastanesi, Beyin ve Sinir Cerrahisi Kliniği, Şanlıurfa

Giriş: *Streptococcus constellatus* (*S. constellatus*), *Streptococcus intermedius* ve *Streptococcus anginosus*'un da dahil olduğu *Streptococcus milleri* grubunda yer alan bir bakteridir. Bu gruptaki bakteriler insanda oral kavite, farinks ve gastrointestinal sistem, vajen florasında bulunabilir. Nadir olarak derin doku apsesi, organ apselerine (beyin, karaciğer) neden olurlar. Bu çalışmada, *S. constellatus*'un neden olduğu sinüzit sonrası gelişen nadir bir beyin apsesi olgusu sunulmuştur.

Olgu: Yirmi bir yaşında genç erkek hasta acile yeni gelişen bilinç değişikliği, epileptik nöbet ile başvurdu. Hastanın fizik muayenesinde bilinci kapalı, Glaskow Koma Skalası 7 idi. Beyin görüntülemesinde sol frontal lobta sağa doğru şifte neden olmuş apse (Şekil 1) ile uyumlu görünüm olması nedeniyle acil operasyona alındı. Operasyonda sol frontotemporal kraniyektomi yapılarak beyin apsesi boşaltıldı ve intraoperatif kültür gönderildi. Özgeçmiş sorgulamasında bilinen herhangi bir hastalığı yoktu ancak son bir aydır baş ağrısı nedeniyle nöroloji bölümüne başvurduğu ve çekilen beyin manyetik rezonans (MR) görüntülemesinde paranasal sinüzit bulgusunun olduğu saptandı. Laboratuvar tetkiklerinde; CRP: 17 mg/l, hemoglobin=13,9 g/dl, hematokrit: %42, lökosit: 41800/mm³ (%84 nötrofil), ALT: 21 U/l, AST: 21 U/l, üre: 20 mg/dl ve kreatinin: 0,99 mg/dl idi. Hasta operasyon sonrası entübe olarak yoğun bakıma alındı, meropenem 3x2 g IV ve vankomisin 2x1 g IV tedavisi başlandı. Ayrıca beyin ödemi bulguları nedeniyle tedavisine deksametazon 2x4 mg IV eklendi. Hastadan alınan apse kültürünün ekildiği kanlı ve çikolatamsı agar plaklarında üçüncü günün sonunda hemolizsiz, kum gibi silik vasıfta küçük koloniler gözlemlendi. Gram-boyamasında Gram-olumlu zincir yapmış kok olduğu görüldü. VITEK2 (BioMérieux, Fransa) tam otomatize sistemde *S. constellatus* olarak tanımlandı. Bu bakteri penisilin, eritromisin, vankomisin ve teikoplanin dirençli, levofloksasin ve linezolid duyarlı idi. Hastanın meropenem ve vankomisin tedavisini alırken yeni bir epileptik nöbeti gelişti. Beyin görüntülemesinde operasyon lojunda tekrar apse oluştuğu fark edildi. İkinci bir operasyonla beyin apsesi boşaltıldı. Antibiyotik duyarlılık sonuçları ve tedaviye klinik yanıtızlık göz önüne alınarak meropenem, vankomisin tedavisi kesildi, levofloksasin 1x500 mg IV ve linezolid 2x600 mg IV tedavisi başlandı. Hasta üç haftalık intravenöz tedavi sonrası oral levofloksasin tedavisi ile taburcu edildi. Toplam tedavisi 12 haftaya tamamlanan hastada tam şifa sağlandı.

Sonuç: Beyin apseleri beyinin parankim dokusunda gelişen süperatif enfeksiyonlardır. *S. constellatus*'un neden olduğu beyin apsesi çok nadirdir. Literatürde bildirilen *S.constellatus serebral* enfeksiyon olgularında genellikle, altta yatan bir patoloji veya immünsüpresyon öyküsü saptanmıştır. Bizim olgumuzda ise herhangi bir immünsüpresyon saptanmamış olup paranasal sinüzite sekonder gelişmiş bir olgu olarak değerlendirilmiştir.

Anahtar Kelimeler: Beyin apsesi, streptokok



Şekil 1.

[PS-232]

Staphylococcus lugdunensis'e Bağlı Agresif Seyirli Sağ ve Sol Kapak Efektif Endokarditli İki Olgu

Ali Ilgın Olut¹, Hacer Deniz Özkaya¹, Deniz Yüce Yıldırım¹, Ahmet Daylan², Mehmet Ceylan¹¹Bakırçay Üniversitesi Çiğli Eğitim ve Araştırma Hastanesi, Enfeksiyon Hastalıkları ve Klinik Mikrobiyoloji Kliniği, İzmir²Bakırçay Üniversitesi Çiğli Eğitim ve Araştırma Hastanesi, Kalp ve Damar Cerrahisi Kliniği, İzmir

Giriş: *Staphylococcus lugdunensis* endokarditi çoğunlukla sol kalp kapakçıklarını tutar, apse oluşumu ve hızlı kapak destrüksiyonu ile karakterizedir. Bu yazıda iki tane doğal kapak EE olgusu sunulmuştur.

Olgu 1: Son altı yıldır kronik böbrek yetmezliği olan 43 yaşındaki erkek hasta böbrek nakli operasyonu için yatırılmışken; önceden kateter enfeksiyonu (iki yıl içinde iki kez femoral kateter enfeksiyonu) öyküsü üzerine çekilen transtorasik ekokardiyografide (TTE) triküspit kapakta 23x9 mm ve pulmoner kapakta 12x9 mm mobil vejetasyon gözlenmiştir. Fizik muayenede triküspid odakta 3/6 diyastolik üfürüm ve her iki alt ekstremitede yaygın peteşiyal döküntüler saptanmıştır. Periferik kan ve kateter kültürleri alındıktan sonra -hastanın penisilin alerjisi olduğu da göz önünde bulundurularak- ampirik vankomisin 1 gram dört günde bir ve levofloksasin 500 mg i.v. gün aşırı olarak başlanmıştır. Üç adet periferik kan ve kateter kültürlerinin tümünde beşinci günde *S. lugdunensis* (oksasilin duyarlı) üremiş, hastanın santral kateteri çekilmiş, 15. gününde alınan kan kültürlerinde üremenin sebat etmesi üzerine tedavi daptomisin gün aşırı 10 mg/kg i.v. ve klindamisin 1800 mg/gün olarak değiştirilmiştir. Takibinde 21. günde kan kültürü negatifleşmiş ancak kontrol TTE'de belirgin triküspit kapak hasarı saptanınca kalp cerrahisi tarafından kapak replasman operasyonuna alınmıştır. Genel durumu stabil hale gelen olgu daptomisin + klindamisin tedavisi 8 haftaya tamamlanarak şifa ile taburcu edilmiştir.

Olgu 2: Son 3 ay içinde 17 kg kilo kaybı, halsizlik, ateş yüksekliği yakınmaları ile başvuran 54 yaşındaki erkek hastada TTE'de mitral kapakta 26x15 mm ebatlarında mobil vejetasyon gözlenmiştir. Ampirik olarak vankomisin 2x1,5

gr ve seftiakson 2x2 gr i.v tedavi başlanan hastadan alınan üç adet kan kültüründe *S. lugdunensis* üremesi saptanmıştır. Tedavinin beşinci gününde sağ femoral arterden nabız alınamaması üzerine embolektomi yapılan hastada trombüs materyalinde de *S. lugdunensis* üremesi saptanması ve ekstremitelerde peteşiyal tarzda döküntü gözlenmesi üzerine vankomisin tedavisi kesilip daptomisin 10mg/kg başlanmıştır. Hastanın tedavisinin 16. gününde bu kez sağ kolda nabız alınamaması üzerine sağ brakial-radial-ulnar arter embolektomi yapılmıştır. Vejetasyon boyutu ve tekrarlayan emboliler nedeniyle kapak replasmanı uygulanan hastanın kardiyak ve enfeksiyon açısından stabilizasyonu sağlanarak daptomisin + seftrikason tedavisi 60 güne tamamlanmıştır.

Sonuç: *S. lugdunensis* endokarditlerinin, diğer KNS endokarditlerine göre daha agresif ve komplikasyonlarla seyrettiği, daha sık doğal kapak tutulumu olduğu bildirilmektedir. Olgularımız literatürle uyumlu olarak agresif seyretmiş ve kapak replasmanına ihtiyaç duyulmuştur. Her iki hastada görülen peteşiyal döküntüler dikkat çekicidir.

Anahtar Kelimeler: Enfektif endokardit, *Staphylococcus lugdunensis*

[PS-233]

Akut Böbrek Hasarıyla Başvuran Burkitt Lenfoma Tanısı Alan AIDS Olgusu

Bahar Kandemir, İbrahim Erayman, Rukiyye Bulut,
Sümeyye Atasever Yüce

*Necmettin Erbakan Üniversitesi Meram Tıp Fakültesi, Enfeksiyon Hastalıkları
Anabilim Dalı, Konya*

Giriş: Akut böbrek hasarı (ABH) HIV enfekte kişilerde sık görülmekte olup artmış mortalite ve morbiditeyle ilişkilidir. HIV enfekte hastalarda ABH insidansının gelişmekte olan ülkelerde %35'e, hastaneye yatışı olan kritik durumdaki hastalarda ise %66'ya kadar yükselebilen verileri mevcuttur. ABH bu hastalarda HIV ilişkili veya HIV'den bağımsız sebeplerle ortaya çıkabilmektedir. Bu olgu bildiriminde ABH tablosu ile başvurup Burkitt lenfoma tanısı alan antiretroviral tedavi başlanması sonrası renal fonksiyonları normalleşen bir AIDS olgusundan bahsedilmektedir.

Olgu: Otuz dört yaşında erkek hasta acil servise 1,5 aydır olan karın ağrısı, bulantı, kusma, idrar miktarında azalma, bacaklarda ödem şikayetleri ile başvurdu. Bir ay önce de pankreatit sebebi ile yatırıldığı öğrenildi. Epigastrik hassasiyet ve bilateral eser miktarda pretibial ödem haricinde anormal fizik muayene bulgusu yoktu. Hastanın laboratuvar tetkiklerinde kreatinin 10 mg/dl, üre 136 mg/dl, GFR 7,03 ml/dk, amilaz 799 u/l, lipaz 804 u/l olması üzerine hasta ABH ve kronik pankreatit ön tanıları ile yatırılarak hemodiyaliz programına alındı. Bu süreçte hastanın 1 ay önceki yatışında yapılan anti-HIV testinin pozitif saptandığı görüldü. Bir ay önceki yatışında yapılan endoskopik ultrasonografide pankreas baş kısmında 2 cm kitle lezyonu, midede büyük kurvatür ve korpusta mukozadan kabarık lezyon izlenip biyopsi alınmış olduğu, PET-BT incelemesi planlanarak taburcu edildiği öğrenildi. PET-BT'de mide ve pankreastaki kitle lezyonlarına ek olarak karaciğerde, lenf nodlarında, iskelet sisteminin çeşitli yerlerinde de metastatik tutulumlar saptandı. Pankreastaki lezyonundan da biyopsi alındı. Hastanın antiretroviral tedavisi tenofovir adefenamid 50 mg, emtrisitabin 200 mg ve biktetgravir 25 mg olarak başlandı. ART başlangıcında HIV-RNA düzeyi 587.000 IU/ml, mutlak CD4 sayısı 91 saptanan hastaya PJP ve *T. gondii* profilaksisi amaçlı trimetoprim/sulfametoksazol başlandı. Hastada antiretroviral tedavinin ikinci haftasından itibaren GFR düzeyinde artış, kreatinin seviyesinde düşüş izlendi. Bu süreçte pankreas biyopsi sonucu Burkitt lenfoma ile uyumlu geldi. Hastaya hematoloji tarafından kemoterapi

başlandı. Antiretroviral tedavinin 30. gününde kreatinin normale döndü, hasta rutin hemodiyaliz programından çıkarıldı. Tedavinin 1. ayında CD4 sayısı 188; 4. ayında CD4 sayısı 152 saptandı. Hastanın HIV-RNA düzeyi antiretroviral tedavinin 5. ayında negatif saptandı.

Sonuç: HIV pozitif hastalarda akut böbrek hastalığı riski olabilmektedir. ABH klinik tablosu ile başvuran hasta tedavi almıyorsa antiretroviral tedavi başlanması uygun bir yaklaşımdır, hasta eğer antiretroviral tedavi altında ise toksisite açısından ilaçları gözden geçirilerek gerekliyse tedavi değiştirilmelidir.

Anahtar Kelimeler: AIDS, akut böbrek hasarı, HIV

[PS-234]

Kandidemi Olgularının Değerlendirilmesi ve Yıllar İçerisinde Değişen Tür Dağılımı ve Antifungal Direnç Paterni

Gülşen İskender¹, Duygu Mert¹, Elif Özgür Orman², Zühal Avcı²,
Tuba Dal¹, Mustafa Ertek¹

¹*Sağlık Bilimleri Üniversitesi, Dr. Abdurrahman Yurtaslan Ankara Onkoloji Eğitim ve Araştırma Hastanesi, Enfeksiyon Hastalıkları ve Klinik Mikrobiyoloji Kliniği, Ankara*

²*Sağlık Bilimleri Üniversitesi, Dr. Abdurrahman Yurtaslan Ankara Onkoloji Eğitim ve Araştırma Hastanesi, Enfeksiyon Kontrol Hemşireliği, Ankara*

Giriş: Kandidemi, sağlık hizmetleriyle ilişkili dördüncü en sık kan dolaşımı enfeksiyonudur. Çoğunlukla etken hastanın kendi florasından kaynaklanmaktadır. Yalnız santral venöz kateter (SVK) kullanımı, kontamine intravenöz sıvılar, total parenteral nutrisyon veya sağlık personelinin elleriyle nozokomiyal bulaş da gelişebilmektedir. Burada 3. basamak bir eğitim ve araştırma hastanesinde bir yıllık süreçte kandidemi olguları değerlendirilmiş, tür dağılımı ve antifungal direnç oranları önceki yıllara ait verilerle karşılaştırılmıştır.

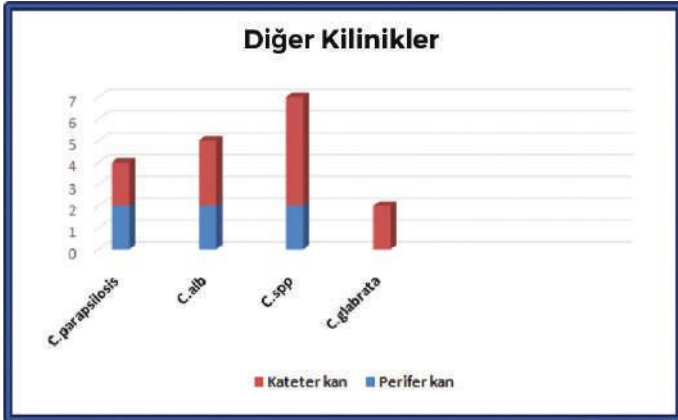
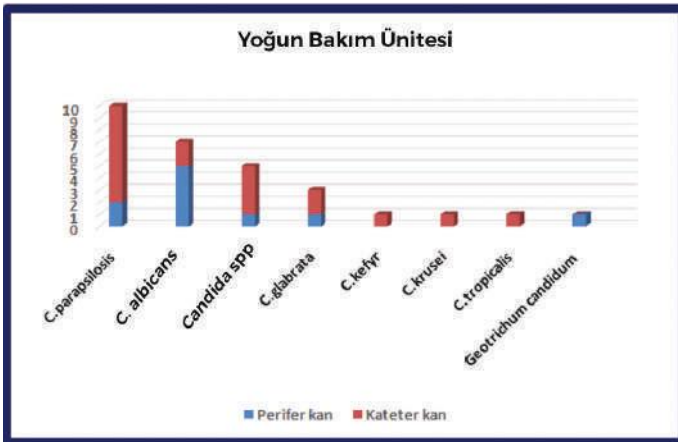
Gereç ve Yöntem: Çalışmada 1 Ocak-31 Aralık 2022 tarihleri arasında hastanemizde yatan hastalarda gelişen kandidemiler değerlendirildi. Hastaların demografik, klinik ve mantar kültür verileri hastane bilgi işlem sisteminden, Enfeksiyon Kontrol Komitesi surveyans kayıtlarından ve mikrobiyoloji laboratuvarı raporlarından retrospektif olarak elde edildi. Kandidemi etkenlerinin tür dağılımı ve antifungal direnci hastanemizde 2012-2016 yıllarında yaptığımız kandidemi çalışmasının sonuçlarıyla karşılaştırıldı (bu çalışma Acta Medica Mediterranea, 2017;33:815 yayınlanmıştır).

Bulgular: Çalışmaya toplam 47 kandidemi olgusu dahil edildi. Kandidemilerin %61,70'i yoğun bakım ünitesinde saptandı. Hastaların %63,82'i erkek, yaş ortalaması 63.5106 ±2.435 idi. Hastaların %63,82'sinde malignite mevcuttu. Hastaların %65,95'inde SVK/port vardı, önceki çalışmamızda da olguların %65'inde SVK mevcut idi. Kateter kaynaklı kandidemiler yoğun bakım ve diğer kliniklerde sırasıyla %65,51 ve %66,66 idi (Şekil 1). Toplam 47 olguda en sık izole edilen kandida türleri; *C. parapsilosis* %29,78, *C. albicans* %25,53, *Candida* spp. %25,53 ve *C. glabrata* %10,63 şeklinde idi. Yoğun bakım ünitesinde en sık izole edilen kandida türleri *C. parapsilosis* %34,48, *C. albicans* %24,1 ve *C. spp.* %17,24, diğer kliniklerde ise en sık izole edilenler *Candida* spp. %38,88, *C. albicans* %27,77 ve *C. parapsilosis* %22,22 olmuştur. Önceki çalışmamızda kandidemi etkenlerinde en sık izole edilenler; *C. albicans* %48,3, *C. glabrata* %13,3, *C. parapsilosis* %10,0, *C. krusei* %8, *C. tropicalis* %8,3 ve *Candida* spp. %5 olmuştur. Geçen 5 yıllık süreçte *C. parapsilosis*, üçüncü sıradan ilk sıraya geçmiş, *C. albicans*

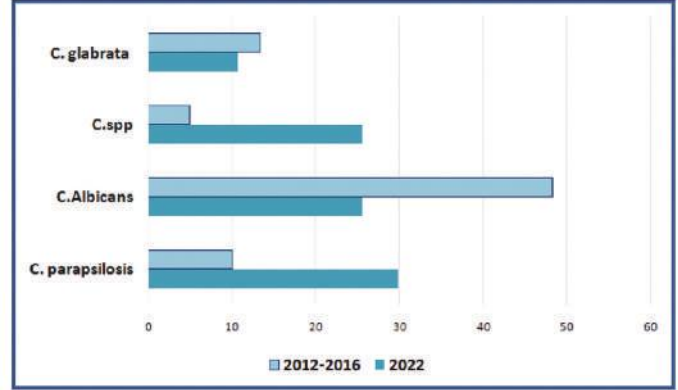
ve *Candida* spp. ise ikinci sırada yer almıştır. Antifungal direnç oranları *C. parapsilosis*: Amfoterisin B: %14,2, vorikonazol: %35,7, flukonazol: %21,4 ve ekinokandin direnci %7 olarak saptandı. Önceki çalışmamızda bu türde amfoterisin B ve flukonazol direnci saptanmamıştı. *C. glabrata* izolatlarında caspofungin direnci %40 olarak saptandı.

Sonuç: Çalışmamızda kandidemi olguları ağırlıklı olarak yoğun bakım ünitesinde, maligniteli hastalarda ve SVK kaynaklı olarak saptanmıştır. Etkenlerin tür dağılımında yıllar içerisinde *C. parapsilosis* ön plana çıkmıştır. *C. parapsilosis* ve *C. glabrata* suşlarında yıllar içinde antifungal direnç oranlarında artış saptanmıştır. Albicans dışı kandidaların sıklığında ve direnç oranlarındaki artış azol grubu antifungallerin sık kullanımı, SVK kullanımı ve abdominal cerrahi gibi faktörlerle ilişkilendirilmiştir ki bu risk faktörler maligniteli hastaların tedavi edildiği hastanemizde mevcuttur.

Anahtar Kelimeler: Antifungal direnç, kandida, kandidemi



Grafik 1. İzole edilen kandidaların tür dağılımı



Grafik 2. Kandida izolatlarında yıllar içinde değişen tür dağılımı (2022 vs 2012-2016)

Tablo 1. Kandidemi saptanan hastaların özellikleri ve izole edilen kandida türleri

Kandidemi gelişen toplam 47 hasta	
Cinsiyet	
Erkek	30 (%63,82)
Kadın	17 (%36,18)
Toplam	47 (%100)
Yaş ortalaması	63.5106 ±2.435
Malignite tanısı	30 (%63,82)
Kandidemi gelişen klinik	
Yoğun bakım	29 (%61,70)
Diğer klinikler	18 (%38,30)
Santral venöz kateter kaynaklı kandidemiler	31 (%65,95)
Yoğun bakım	19 (%61,29)
Diğer klinikler	12 (%38,70)
Üreyen kandida Türleri (n=47)	
Yoğun bakım ünitesi	29 (%61,70)
<i>C. parapsilosis</i> n= 10 (%34,48)	
<i>C. albicans</i> n= 7 (%24,13)	
<i>C. spp</i> n= 5 (%17,24)	
<i>C. glabrata</i> n= 3 (%10,34)	
<i>C. kefyr</i> n= 1 (%3,44)	
<i>C. krusei</i> n= 1 (%3,44)	
<i>C. tropicalis</i> n= 1 (%3,44)	
<i>G. candidum</i> n= 1 (%3,44)	
Diğer klinikler	18 (%38,29)
<i>C. spp</i> n=7 (%38,88)	
<i>C. albicans</i> n=5 (%27,77)	
<i>C. parapsilosis</i> n=4 (%22,22)	
<i>C. glabrata</i> n=2 (%11,11)	

[PS-236]

Yoğun Bakım Ünitesinde Yatan ve Malignite Tanısı Olan Hastalarda Gelişen Kandida Kan Dolaşım Enfeksiyonları Risk Faktörlerinin İncelenmesi

Ertuğrul Güçlü¹, Aslı Vatan¹, Nurselin Can¹, Gökçe Doğan²,
Cemile Atasoy Günel², Öğuz Karabay¹, Aziz Öğütlü¹

¹Sakarya Üniversitesi Tıp Fakültesi, Enfeksiyon Hastalıkları ve Klinik Mikrobiyoloji Anabilim Dalı, Sakarya

²Sakarya Üniversitesi Eğitim ve Araştırma Hastanesi Enfeksiyon Kontrol Hemşireliği, Sakarya

Giriş: Kandidalar deri, mukoza ve gastrointestinal sistemin normal flora üyesidir. Konak savunması zayıfladığında veya herhangi bir risk faktörünün varlığında enfeksiyon tablosu oluşturabilmektedir. Yoğun bakım ünitelerinde çoğunlukla genel durumu bozuk hastaların izlenmesi, geniş spektrumlu antibiyotiklerin kullanılması, üriner kateter, santral kateter, entübasyon ve parenteral beslenme ürünlerinin sık kullanılması sonucu fungal enfeksiyonların insidansında artış görülmektedir. Çalışmamızda yoğun bakım ünitelerinde yatan malignite tanısı olan hastalarda gelişen kandidemi risk faktörlerinin değerlendirilmesi amaçlanmıştır.

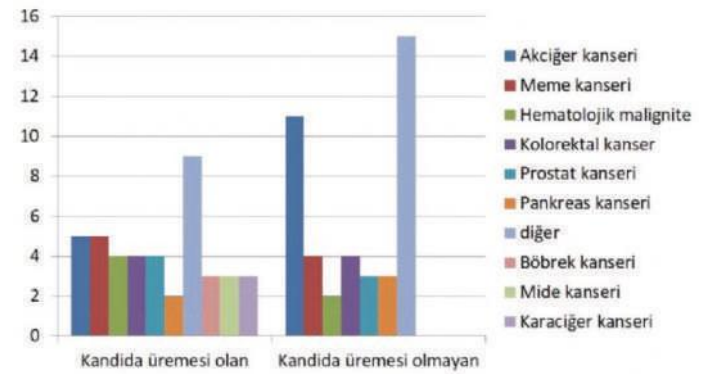
Gereç ve Yöntem: Çalışmamıza Temmuz 2017-Ekim 2022 tarihleri arasında Sakarya Üniversitesi Eğitim ve Araştırma Hastanesi Yoğun Bakım Üniteleri'nde yatan malignite tanısı olan ve kan kültüründe kandida üremesi olan 42 hasta ve malignite tanısı olup kan kültüründe kandida üremesi olmayan 42 hasta alındı. Olgular epidemiyolojik, klinik ve mikrobiyolojik özellikleri açısından retrospektif olarak değerlendirildi.

Bulgular: Kandida üremesi olan hastaların 23'ü kadın 19'u erkekti, yaş ortalaması 58'di. Hastaların malignite türleri dağılımı Şekil 1'de verilmiştir. Hastaların ortalama yoğun bakım yatış süresi 37,2 gün, kandidemi tanısı alma zamanı ortalama yoğun bakım yatışının 23. günüyüdü. Kan kültürlerinde etken olarak 21 hastada *Candida albicans*, 21 hastada non-albicans kandida üremesi oldu. Çalışmamızda kandidemi gelişen

hastaların antibiyotik kullanım süresinin gelişmeyen hastalara kıyasla daha uzun olduğu bulundu ($p=0,006$). Ayrıca kullanılan antibiyotik türlerine bakıldığında karbapenem kullanımı olan hastaların kandidemi gelişme riski kullanmayanlara oranla istatistiksel olarak anlamlı yüksek bulundu ($p=0,04$). Çalışmamızda kan kültüründe kandida üremesi olan ve olmayan malignite tanılı hastaları karşılaştırdığımızda TPN tedavisi, SVK, cerrahi girişim öyküsü ve mortalite açısından istatistiksel olarak anlamlı bir fark görülmüdü. Hastalara ait demografik özellikler Tablo 1'de verilmektedir.

Sonuç: Nozokomiyal kandidemili hastalarda yapılan eşleştirmeli bir olgu-kontrol çalışmasında en güçlü risk faktörünün hastaya uygulanan antibiyotik sayısı olduğu saptanmıştır. Bizim çalışmamızda da antibiyotik kullanım süresinin malignite tanılı hastalarda kandidemi riskini artırdığı bulundu. Kandidemi grubunda yapılan bir diğer çalışmada ise karbapenem kullanımının kandidemi riskini artırdığı saptanmıştır. Geniş spektrumlu antibiyotik kullanımının kandida kolonizasyonunu artırarak buna yol açtığı düşünülmektedir. Bizim çalışmamızda da karbapenem kullanımının kandidemi riskini artırdığı saptandı. Kandidemi yoğun bakımda yatan hastalarda önemli bir mortalite sebebi olup kandidemi gelişiminde rol oynayan predispozan faktörlerin düzeltilmesi, hasta sağkalımını artırmada ve sağlık ilişkili maliyet azaltmada önem teşkil etmektedir.

Anahtar Kelimeler: Kandidemi, malignite, karbapenem



Şekil 1. Malignite türleri dağılımı

Tablo 1. Hastalara ait demografik özellikler

	Total n (%) 84 (%100)	Candidemi var n (%) 42 (%65)	Candidemi yok n (%) 42 (%35)	p
Yaş (yıl, ortalama, SS)	64±14	58±14	70,7±12	<0,001
Cinsiyet (kadın, n (%))	42 (%21,5)	23 (%21,1)	19 (%21,9)	0,51
Hipertansiyon, n (%)	27(%63,7)	12 (%66,1)	15 (%60,5)	0,64
Diabetes mellitus, n (%)	22 (%5,4)	11 (%8)	11 (%2,2)	1,00
KOAH, n (%)	10 (%10)	5 (%14,1)	5 (4,8%)	1,00
Santral venöz kateter n (%)	56 (66%)	32 (%31,4)	24 (%28,7)	0,10
Mekanik ventilasyon öyküsü, n (%)	65 (%70,7)	33 (%72,4)	32 (%68,4)	1,00
Diyaliz, n (%)	16 (%19)	8 (%19)	8 (%19)	1,00
Cerrahi girişim öyküsü, n (%)	40 (%47,6)	15 (%35,7)	25 (%59,5)	0,05
KBY/ABY öyküsü, n (%)	21 (%25)	10 (%23,8)	11 (%26,1)	1,00
Radyoterapi/kemoterapi, n (%)	37 (%44)	22 (%52,3)	15 (%35,7)	0,18
TPN tedavisi, n (%)	71 (%84,5)	36 (%85,7)	35 (%83,3)	1,00
İmmünsüpresif ilaç kullanımı, n (%)	39 (%46,4)	24 (%57,1)	15 (%35,7)	0,07
Steroid kullanımı, n (%)	52 (%61,9)	25 (%59,5)	27 (%64,2)	0,82
Toplam yatış süresi, gün	22/33/64	25/38/64	20/29/64	0,37
Antibiyotik kullanma süresi, gün	8/13/26	10/16/29	6/10/18	0,006
Prokalsitonin	0,7/2,7/8,9	0,8/2,9/7,8	0,6/2,6/10,9	0,73
Karbapenem kullanımı, n (%)	42 (%50)	26 (%61,9)	16 (%38)	0,04
Ölüm, n (%)	75 (%89,2)	40 (%95,2)	35 (%83,3)	0,15

[PS-237]

BOS Kültüründe *Stenotrophomonas maltophilia* Üremesi: Etken mi? Kontaminasyon mu?

Duran Furkan Uçar¹, Kübra Koçak¹, Şahin Acar¹, Onur Kalyenci¹, Ayşe Özlem Mete¹, Yasemin Zer²

¹Gaziantep Üniversitesi Tıp Fakültesi, Enfeksiyon Hastalıkları ve Klinik Mikrobiyoloji Anabilim Dalı, Gaziantep

²Gaziantep Üniversitesi Tıp Fakültesi, Tıbbi Mikrobiyoloji Anabilim Dalı, Gaziantep

Giriş: *Stenotrophomonas maltophilia* (*S. maltophilia*), Gram-olumsuz fermente olmayan bir basildir. Neden olduğu enfeksiyonlar içinde bakteriyemi, idrar yolu enfeksiyonları, solunum yolu enfeksiyonları, deri ve yumuşak doku enfeksiyonları, endokardit, menenjit ve oküler enfeksiyonlar gibi enfeksiyonlar yer alırken, genellikle bağışıklığı baskılanmış kişilerde daha sık görülür. Bununla birlikte *S. maltophilia*'ya bağlı menenjit olguları oldukça nadirdir. Bu çalışmamızda hastanemizde takip edilen ve beyin omurilik sıvısı (BOS) kültürlerinde *S. maltophilia* üremesi olan hastalar incelenmiştir.

Gereç ve Yöntem: Gaziantep Üniversitesi Tıp Fakültesi Hastanesi'nde 1 Ocak 2021-1 Şubat 2023 tarihleri arasında beyin omurilik sıvısı (BOS) kültürlerindeki *S. maltophilia* üremesi olan hastalar hastane otomasyon sistemi kullanılarak incelendi.

Bulgular: Hastanemizde takip edilen BOS materyalinden alınan kültürde *S. maltophilia* üremesi olan 6 hasta tespit edildi. Bu 6 hastanın 2'si yetişkin, 4'ü ise 18 yaş altı çocuktur. 2 yetişkinin 2'si de erkekti. Hastaların tamamında nöroşürirjikal cerrahi işlem öyküsü mevcuttu. Dört hasta hidrosefali, 1 hasta anevrizma, 1 hasta ise SSS lenfomasi nedeniyle opere olmuştu. Dört hastada operasyon sonrası ekstrasventriküler drenaj kateteri, 2'sinde ventriküloperitoneal (VP) şant takılma öyküsü vardı. Bu hastalardan alınan tekrar eden BOS örneklemeleri incelendiğinde 15'inde *S. maltophilia* üremesi olduğu görüldü. Hastalar özelinde incelendiğinde ise hastaların 2'sinde 6 kere, 2'sinde 4 kere, 2'sinde ise 1'er kere üreme olduğu tespit edildi. Antibiyotik duyarlılık paternleri incelendiğinde ise hastaların 4'ünde trimetoprim/sulfametaksazol (TMP/SMZ) duyarlı, 2'sinde ise orta duyarlı tespit edilirken diğer antibiyotikler açısından değişken duyarlılık mevcuttu. Hastaların takip ve tedavilerinin sonucunda 4 hasta şifa ile taburcu olurken, 2 hastada eksitus gerçekleşti. Eksitus olan hastaların tamamı yetişkin hastalardı. Çalışmamızda elde edilen bulgular Tablo 1'de gösterilmiştir.

Sonuç: Farklı antibiyotiklere karşı yüksek düzeyde içsel veya kazanılmış direnç paterni göstermesinden dolayı invaziv *S. maltophilia* enfeksiyonlarının tedavisi zordur dolayısıyla mevcut tedavi seçeneklerini azaltır. Ayrıca yapılan çalışmalara göre bakterinin etkenden çok kontaminasyon olduğu, bağışıklığı baskılanmış bireyler dışında patojenite potansiyelinin düşük olduğu sonucuna varması da hastaların tedavi edilebilirliğini zorlaştırmıştır. Bununla birlikte çalışmamızda tekrarlayan üremelerin varlığı mevcut patojenin etken olduğunu düşündürürken, enfeksiyon kontrolünün de önemini göstermiştir.

Anahtar Kelimeler: Menenjit, kontaminasyon, *S. maltophilia*

Tablo 1. BOS kültürlerinde *S. maltophilia* üremesi olan hastaların değerlendirme sonuçları

Hasta No	Yaş/Cinsiyet	SSS Patolojisi	Yapılan Nöroşürirjikal Müdahale	Üreme sayısı	Antibiyotik Duyarlılığı	Tedavi (Tedavi Süresi)	Sonuç
1	58/E	Anevrizma	EVD	4	TMP/SMZ (H), Levofloksasin(H), Meropenem (D), Seftazidim (D)	Levofloksasin, Meropenem (15 gün)	Exitus
2	47/E	SSS Lenfomasi	EVD	1	TMP/SMZ (H)	Ceftazidim (3 gün)	Exitus
3	1/E	Hidrosefali	VP Şant	4	TMP/SMZ (H), Levofloksasin(H), Meropenem (D), Seftazidim (D)	TMP/SMZ (17 gün)	Şifa
4	9/E	Hidrosefali	VP Şant	6	TMP/SMZ (O), Levofloksasin(H), Seftazidim (D)	Levofloksasin, Meropenem (18 gün)	Şifa
5	1/K	Hidrosefali	EVD	1	TMP/SMZ (H)	Meropenem, TMP/SMZ (21 gün)	Şifa
6	2/K	Hidrosefali	EVD	6	TMP/SMZ (O), Levofloksasin(O), Meropenem (D), Seftazidim (D)	Meropenem, Vancomisin, Amikasin (IV/IT) (21 gün)	Şifa

E: Erkek, K: Kadın, SSS: Santral Sinir Sistemi, EVD: Ekstrasventriküler Drenaj, VP: Ventriküloperitoneal, H: Hassas, O: Orta Duyarlı, D: Dirençli, TMP/SMZ: Trimetoprim/Sulfametaksazol, IV: İntravenöz, IT: İntratekal

[PS-238]

Sıtma Tedavisi Alan Bir Hastada Artemisin Derivelere Bağlı Gelişen Hemolitik Anemi

Şeyda Yanık, Serpil Erol, Seniha Şenbayrak, Asuman İnan

Sağlık Bilimleri Üniversitesi, Haydarpaşa Numune Eğitim ve Araştırma Hastanesi, Enfeksiyon Hastalıkları ve Klinik Mikrobiyoloji Kliniği, İstanbul

Giriş: Sıtma etkenlerinden *P. falciparum* eritrositlerin tüm formlarını enfekte eden ve ilaç direnci geliştirebilmesi nedeniyle prognozu en kötü olanıdır. *P. falciparum*'un monoterapilere karşı direnç geliştirmesini önlemek için Dünya Sağlık Örgütü artemisinin bazlı kombine tedavi (AKT) önermektedir. AKT'ler içerisinde en fazla artemeter-lumefantrin (AL) tercih edilmektedir. Şiddetli sıtmanın tedavisinde artesunat ilk tercihtir. Bu olguda artesunat ve AL kullanılan bir hastada gelişen gecikmiş hemolitik anemi olgusu sunulmuştur.

Olgu: Kırk altı yaş erkek hasta, acil servise ateş, üşüme, titreme, halsizlik şikayetleri ile başvurdu. Öyküsünde 3 hafta önce Kamerun'a gittiği, 10 gün kaldığı ve döndükten bir hafta sonra şikayetlerinin başladığı öğrenildi. Seyahat öncesinde sıtma profilaksisi almadığını belirtti. Hipertansiyon tanısı ve geçirilmiş lomber disk herni operasyonu mevcuttu. Vitallerinde vücut sıcaklığı: 37,9 nabız: 110/dk, kan basıncı: 100/60 mmHg, solunum sayısı 17/dk. Genel durum iyiydi. Fizik muayenesinde bilinci açık oryantasyonu ve kooperasyonu tamdı. Ense sertliği ve meningeal irritasyon bulgusu yoktu. Solunum sistemi ve kardiyovasküler sistem muayenesi normal, batin muayenesi rahattı. Hepatomegalisi yoktu. Traube kapalıydı. Laboratuvar tetkiklerinde lökosit: 7200/mm³, hemoglobin=15,1 g/dl, hematokrit: %43,1 trombosit: 14.000/mm³ ALT: 96 IU/l, AST: 61 IU/l, total bilirubin=3,59 mg/dl, direkt bilirubin=1,96 mg/dl, kreatinin=1,3 mg/dl. Periferik yaymasında yoğun *P. falciparum* trofozitleri görüldü. Hızlı antijen testi mik sıtma olarak sonuçlandı. Hastada kötü prognoz kriterleri olması nedeniyle intravenöz artesunat ve primakin tedavisi başlandı. Takibinde ateşi olmadı. G6PD enzim eksikliği saptanmadı. Tedavisinin 3. gününde laboratuvar tetkiklerinde ALT: 105 IU/l, AST: 43 IU/l, total bilirubin=1,07 mg/dl, direkt bilirubin=0,57 mg/dl, kreatinin=0,9 mg/dl, trombosit: 170.000/mm³ değerlerinde düzelme olmasıyla intravenöz artesunat tedavisi kesildi oral artemeter-lumefantrine geçildi tedavisi 7 güne tamamlandı. Primakin tedavisi ayaktan 7 gün daha devam edecek şekilde hasta taburcu edildi. Taburculuktan iki gün sonra

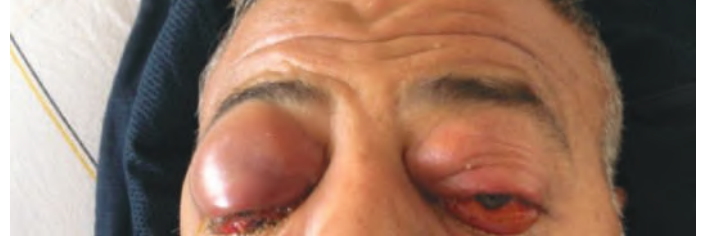kanlı idrar şikayetiyle acil servise başvurdu. Laboratuvar tetkiklerinde hemoglobin=8,5 g/dl, hemotokrit: %25,7 trombosit: 283.000/mm³, total bilirubin=2,91 mg/dl, LDH:1767 IU/l, direkt Coombs pozitif olarak geldi. Periferik yaymasında anizositoz görüldü, parazitemi saptanmadı. Hızlı antijen testinde *Plasmodium* saptanmadı. Toplam 2 ünite eritrosit süspansiyonu replase edildi. Kontrol hemoglobin=6,6 g/dl olarak geldi, yapılan kontrol periferik yaymalarında parazitemi saptanmadı. Artemisin derivelerine bağlı hemolitik anemi düşünüldü. Hastaya 80 mg metil prednisolon tedavisi başlandı. Takibinde hemoglobin=11,7 g/dl, hemotokrit: %36,9 olan hastanın prednol tedavisi azaltılarak kesildi ve taburcu edildi.

Sonuç: Artemisin deriveleri ile tedavi sonrasında gelişen anemide ilaca bağlı gecikmiş hemolitik anemi olabileceği akılda tutulmalıdır. Hemoliz semptom ve bulgularının takibi, uygun destekleyici tedaviyi sağlamak için hastalar 4 haftaya kadar yakından izlenmelidir.

Anahtar Kelimeler: Artemisin bazlı tedavi, hemolitik anemi, *P. falciparum*

etkene ve klinik bulgulara yönelik laboratuvar ve görüntüleme tetkikleri istendikten sonra hızla geniş spektrumlu antibiyotik tedavisine başlanmalıdır. Subperiostal ve orbital apse gelişimi açısından hasta yakından takip edilmeli ve tedavisi bu bulgulara göre planlanmalıdır.

Anahtar Kelimeler: Orbital sellülit, kavernöz sinüs trombozu



Resim 1. Orbital sellülit

[PS-239]

Komplikasyonlarla Seyreden Orbital Sellülit: Olgu Sunumu

Elif Zelal Çiftçi, Saim Dayan, Yakup Demir

Dicle Üniversitesi Tıp Fakültesi, Enfeksiyon Hastalıkları ve Klinik Mikrobiyoloji Anabilim Dalı, Diyarbakır

Giriş: Orbital sellülit, orbital septumun arkasını tutan bir enfeksiyondur. En sık nedeni orbitaya komşu sinüslerdeki enfeksiyonun lokal yayılım göstermesidir. Venöz anastomozlar ve anatomik yakınlık nedeniyle orbita içindeki enfeksiyonlar, kavernöz sinüs trombozu ve beyin apsisi gibi morbidite ve mortaliteyi artırıcı komplikasyonlara neden olabilir. Bu yazıda kavernöz sinüs trombozu ve retroorbital apse ile komplike olan ciddi seyirli bir orbital sellülit olgusunu sunmayı amaçladık.

Olgu: Bilinen HT tanılı 47 yaşında erkek hasta ateş, sağ göz kapağında kızarıklık ve şişlik, görmede bulanıklık, bulantı kusma şikayetleriyle hastanemiz acil servisine başvurdu. Başvuru esnasında genel durumu kötü, şuuru açık ve koopereydi. Ateş: 38,5 °C, TA: 107/67 mmHg idi. Laboratuvar parametrelerinde; lökosit: 17.380/mm³ (%86 polimorfonükleer lökosit), trombosit: 19.000/mm³, Hct: %38,1, glukoz: 263,5 mg/dl, üre: 189,5 mg/dl, kreatinin: 5,75 mg/dl, CRP: 19,27 mg/dl, prokalsitonin 24 ng/ml idi. Hasta ABY, sepsis, orbital sellülit öntanılarlarıyla meropenem 1x0,5 gr ve daptomisin 1x700 mg (48 saatte bir) başlanarak interne edildi. Hastanın çalışılan orbital bilgisayarlı tomografisi sinüzit ile uyumlu iken orbital yapılar doğal olarak sonuçlandı. Takiplerinde sol gözünde de kızarıklık ve şişlik gelişen hastaya acil kontrastlı orbitokranial MR planlandı. Rinoskopik muayede krutları olan ve görüntülemeye sinüzit bulguları olan hastaya KBB tarafından mukormikozis ön tanısıyla acil operasyon planlandı ve tedavisine liposomal amfoterisin B 5 mg/kg/gün eklendi. Kontrastlı kraniyal MR sonucu her iki orbital bölgede yaygın enfeksiyon, sağda retroorbital bölgede apse, sol transvers sinüs distali sigmoid sinüs, juguler vende, sağ sigmoid sinüste, süperior sagittal sinüste küçük boyutlu SVT ve kavernöz sinüste her iki tarafta da tromboz açısından şüpheli heterojenite olarak raporlandı. Mevcut bulgularla nöroloji görüşü alınan hastaya DMAH başlandı. KBB tarafından tekrar opere edilerek apse drenajı yapıldı. Daptomisin tedavisi kesilerek vankomisin 1x1 gr başlandı. Çalışılan tüm kültürleri negatif olarak sonuçlanan, klinik ve laboratuvar olarak iyileşen hasta antibiyotik tedavisi yirmi bir güne tamamlanarak taburcu edildi.

Sonuç: Orbital sellülit, görmeyi ve hatta yaşamı tehdit eden komplikasyonları olabileceğinden hızlı tanı konması ve tedavi uygulanması gereken bir enfeksiyondur. Orbital sellülit bulgularıyla gelen hasta hastaneye yatırılmalı,

[PS-240]

Geçirilmiş COVID-19 Enfeksiyonu Öyküsü Olan Hastada *Candida tropicalis* Septik Artriti

Bahar Kandemir, İbrahim Erayman, Rukiyye Bulut, Nagehan Genç

Necmettin Erbakan Üniversitesi Meram Tıp Fakültesi, Enfeksiyon Hastalıkları ve Klinik Mikrobiyoloji Anabilim Dalı, Konya

Giriş: İnvaziv kandida enfeksiyonları için geniş spektrumlu uzun süreli antibiyotik kullanımı, kalıcı santral kateter olması, nötropenik olmak, steroid kullanımı, kemoterapi almak, yüksek glukoz konsantrasyonu içeren hiperalimentasyon kullanımı risk faktörleridir. *Candida albicans* en yaygın patojendir ancak *Candida glabrata*, *Candida tropicalis*, *Candida parapsilosis* gibi diğer türler de etken olabilir. *Candida* türlerinin sebep olduğu septik artrit nadirdir. Bu olguda COVID-19 enfeksiyonu geçirme öyküsü olan hastada gelişen *Candida tropicalis* septik artritinin sunulması amaçlanmıştır.

Olgu: Alzheimer, hiperlipidemi, atriyal fibrilasyon, periferik arter hastalığı öyküleri olan 83 yaşında erkek hasta 2020 yılı Ağustos ayında COVID-19 enfeksiyonu sonrası genel durumu düşkünlü mobilizasyonu azalmış USOT kullanmaya başlamıştır. COVID-19 enfeksiyonu sonrası sık sık göğüs hastalıkları kliniğine yatış ve geniş spektrumlu antibiyotik kullanımı olmuştur. Ekim 2021'de göğüs hastalıkları kliniğinde pnomoni nedeniyle yatışı esnasında sağ dizde şişlik kızarıklık ısı artışı olması nedeniyle ortopedi kliniği tarafından ponksiyon yapılmıştır. Hemorajik vasıfta geleni olan hastanın eklem sıvısının Gram-boyamasında lökositler görülmüş mikroorganizma görülmemiş, septik artrit düşünülmüştür. Taburculuktan 2 hafta sonra tekrar acil servise sağ dizde ağrı, şişlik şikayeti ile gelmiştir. Septik artrit ön tanısı ile tekrar ponksiyon yapılarak ampirik seftriakson teikoplanin tedavisi başlanmış, ortopedi kliniğine yatırılmıştır. İki gün sonra drenaj kültüründe *Candida tropicalis* üremesi sonucunda antibiyotikler kesilerek flukonazol tedavisi başlanmıştır. Flukonazol tedavisi ile taburcu edilmiştir. Hasta 2 hafta sonra tekrar dizde ağrı şişlik şikayeti ile kliniğimize başvurdu. ortopedi kliniği ile konsülte edilerek drenaj yapıldı. Drenaj kültüründe tekrar *Candida tropicalis* (geniş duyarlı) üredi. Flukonazol tedavisine devam edildi. Enfeksiyon hastalıkları kliniğine yatışı öncesi 18 gün oral flukonazol tedavisi alan hasta yatışında 21 gün parenteral flukonazol tedavisi aldı. Kontrol drenajında üremenin devam etmesi sebebiyle flukonazol tedavisi kesilerek amfoterisin B tedavisine başlandı ve ortopedi kliniği tarafından intraartikuler amfoterisin B ile yıkama yapıldı. Amfoterisin B tedavisi altında eklem sıvısında üremenin devam etmesi

üzerine vorikonazol tedavisi de eklendi. Amfoterisin B tedavisi 21 güne tamamlanan klinik iyileşme sağlanan hasta vorikonazol tablet ile taburcu edildi. Kırk beş gün oral vorikonazol tedavisi aldı. Takiplerinde kontrol ponksiyon yapıldı geleni olmadı.

Sonuç: *Candida tropicalis* septik artriti nadir görülen bir klinik tablodur. İmmünsüprese durumu olmayan hastalarda COVID-19 enfeksiyonu geçirmek, bu sebeple steroid tedavisi almış olmak *Candida* septik artriti için risk faktörü olabilir.

Anahtar Kelimeler: Septik artrit, *Candida tropicalis*, COVID-19

[PS-241]

Candida spp. İlişkili Üriner Sistem Enfeksiyonu Hastalarında Mortaliteyle İlişkili Faktörlerin Değerlendirilmesi

Ertuğrul Güçlü¹, Aslı Vatan¹, Hande Olgun¹, Gökçe Doğan²,
Cemile Atasoy Günel², Oğuz Karabay¹, Aziz Öğütü¹

¹Sakarya Eğitim ve Araştırma Hastanesi, Enfeksiyon Hastalıkları ve Klinik Mikrobiyoloji Kliniği, Sakarya

²Sakarya Eğitim ve Araştırma Hastanesi, Enfeksiyon Kontrol Hemşireliği, Sakarya

Giriş: *Candida* türleri ağızdan başlayarak gastrointestinal sistem mukozası ve deri florasında yer alır. *Candida* mukozal kolonizasyondan çoklu organ tutulumuna kadar geniş yelpazede enfeksiyonlara yol açabilir. Fakat konak savunmasının zayıfladığı durumlar veya herhangi bir risk faktörü varlığında enfeksiyon oluşturabilmektedirler. Kandidüri için en önemli risk faktörü yoğun bakımda kalış süresinin uzaması, geniş spektrumlu antibiyotik kullanılması, diyabet, üriner kateterizasyon, parenteral nütrisyon şeklinde

sıralanabilir. Çalışmamızda yoğun bakım ünitesinde yatan *Candida* spp. ilişkili üriner sistem enfeksiyonu tanısı konulan hastalarda demografik verilerin mortalite ile ilişkisinin değerlendirilmesi amaçlanmıştır.

Gereç ve Yöntem: Çalışmamıza 2016 Ocak-2020 Aralık tarihleri arasında yoğun bakım ünitesinde takip edilen 75 hasta alındı. Aktif süreyans ile takip edilen; ateş ve suprapubik hassasiyeti olup idrar yolu enfeksiyonu ön tanısı ile alınan idrar kültürlerinde 100.000 CFU/ml *Candida* spp. üremesi saptanan hastalardan idrar sondası değiştirilerek kontrol idrar kültüründe de 100.000 CFU/ml *Candida* spp. üreyen hastalar çalışmaya dahil edildi. Hastalara ait demografik veriler ve risk faktörlerinin 28 günlük mortalite ile ilişkisi irdelendi.

Bulgular: Çalışmamıza alınan 75 hastanın %58'i kadın ve tüm hastaların yaş ortalaması 62 idi. Hastalarda 28 günlük sağkalım %37 (n=28) olarak tespit edildi. İdrar kültüründe en sık *Candida albicans* %44 (n=33), *Candida* spp. %24 (n=18) ve *Candida tropicalis* %17 (n=13) izole edildi. *Candida* ilişkili nozokomiyal üriner sistem enfeksiyonu gelişimini öngördüren risk faktörlerine bakıldığında; %28'inde diyabet, %34'ünde malignite öyküsü, %94'ünde üriner kateterizasyon, %73'ünde total parenteral nütrisyon (TPN) tedavisi ve %41'inde immünsüpresif ilaç kullanımı yer almaktadır. Kandidüri saptanan 75 hastadan; cerrahi geçirenlerin %74'ünde, TPN alanların %71'inde, üriner kateteri olanların %67'sinde, immün yetmezliği olan hastaların %67'sinde mortalite gelişmiştir. Ancak bu risk faktörleri değerlendirildiğinde hastalarda sağkalım ve mortalite açısından istatistiksel olarak anlamlı korelasyon bulunmamıştır.

Sonuç: Hastaların klinik öyküsü ve yapılan her türlü girişim hastaların prognozu ve alınması gereken önlemler açısından belirleyici olmaktadır. Hasta sayısının az olması ve takip süresinin kısa olması çalışmanın sonlanım noktası açısından gücünü kısıtlayan faktörlerdir. Hastaların yoğun bakım yatış sürelerinin kısa tutulması, gereksiz kateterizasyondan kaçınılması gibi etkili önlemlerin yanı sıra el hijyenine de dikkat edilerek *Candida* enfeksiyonun gelişiminin önlenmesi anlamlıdır.

Anahtar Kelimeler: *Candida* spp., üriner sistem enfeksiyonu, yoğun bakım

Tablo 1.

	Toplam n (%)	28 günlük mortalite n (%)	28 günlük sağkalım n (%)	p
	75 (%100)	49 (%65)	26 (%35)	
Yaş (yıl, medyan, IQR)	62/77/87	64/77/88	53/76/89	0,98
Cinsiyet kadın, n (%)	44 (%59)	26 (%59)	18 (%41)	0,22
Hipertansiyon, n (%)	27 (%36)	19 (%70)	8 (%30)	0,60
Diabetes mellitus, n (%)	21 (%28)	13 (%62)	8 (%38)	0,78
KOAH, n (%)	12 (%16)	8 (%67)	4 (%33)	1,00
Malignite öyküsü, n (%)	26 (%35)	16 (%62)	10 (%38)	0,62
Üriner kateterizasyon, n (%)	71 (%95)	48 (%68)	23 (%32)	0,11
Cerrahi girişim öyküsü, n (%)	31 (%41)	23 (%74)	8 (%26)	0,22
KBY/ABY öyküsü, n (%)	13 (%17)	11 (%85)	2 (%15)	0,12
Kan transfüzyon öyküsü, n (%)	49 (%65)	35 (%71)	14 (%29)	0,20
TPN tedavisi, n (%)	55 (%73)	39 (%71)	16 (%29)	0,10
İmmünsüpresif ilaç kullanımı, n (%)	31 (%41)	21 (%68)	10 (%32)	0,80
İdrar kültürü pozitifliği, n (%)	75 (%100)	49 (%65)	26 (%35)	
İdrar kültüründe üreyen mikroorganizma				
<i>Candida albicans</i>	33 (%44)	20 (%61)	13 (%39)	
<i>Candida</i> spp.	18 (%24)	12 (%67)	6 (%33)	
<i>Candida tropicalis</i>	13 (%17)	9 (%69)	4 (%31)	
<i>Candida glabrata</i>	5 (%7)	3 (%60)	2 (%40)	
<i>Candida parapsilosis</i>	5 (%7)	4 (%80)	1 (%20)	
<i>Candida kefyr</i>	1 (%1)	1 (%100)	0 (%0)	

[PS-242]

COVID-19 Pandemisinde Kırım-Kongo Kanamalı Ateşi: Dört Olgu Sunumu

Esmâ Karaer Demir, Emsal Elmas Aydoğdu, Cemal Bulut,
Gülden Yılmaz Tehli

Sağlık Bilimleri Üniversitesi, Gülhane Eğitim ve Araştırma Hastanesi,
Enfeksiyon Hastalıkları ve Klinik Mikrobiyoloji Kliniği, Ankara

Giriş: Kırım-Kongo Kanamalı Ateşi (KKKA); ateş, halsizlik, baş ağrısı gibi semptomlarından dolayı COVID-19 düşünülerek tanıda atlanılmaması ve gecikmemesi gereken viral bir hastalıktır. Özgül olmayan klinik semptomlarından dolayı her hekimin ayırıcı tanıda düşünmesi gerekmektedir.

Olgu 1: Bilinen kronik hastalığı olmayan, hayvancılık ile uğraşan ve kırsal bölgede yaşayan hasta sitopeni ve ateş yüksekliği olması üzerine febril nötropeni ön tanısı ile takip edildi. Kene teması belirtmedi, yatışının 2. günü KKKA PCR testi pozitif sonuçlandı. Semptomatik tedavi ile taburcu edildi.

Olgu 2: Kırsal alanda yaşayan ve tarım ile uğraşan hasta; yaklaşık bir haftadır halsizlik, miyalji şikayeleri üzerine hastane başvurusunda KCFT'de yükseklik ve lökopeni saptandı. Yatış süresinde dış eti ve burun kanaması, hematüri, ekimoz görülen hastaya trombosit replasmanı yapıldı. KKKA PCR testi pozitif sonuçlandı, hasta kene temas öyküsü belirtmedi. Oksijen ihtiyacında artış olan hastadan alınan COVID-19 PCR testi negatif sonuçlandı.

Olgu 3: Kene temas öyküsü belirten hasta KKKA ön tanısı ile hastanemize sevk edildi. Kene temasının yatışından sekiz gün önce olduğunu belirtti. Yatışından kısa süre sonra genel durumunda bozulma, ateş yüksekliği, baş ağrısı, miyalji olan hastanın muayenesinde meleno ve damar yollarının çevresinde hematoma saptandı. Semptomatik olarak replasmanları yapıldı. KKKA PCR testi yüksek viral yük ile pozitif sonuçlandı. Servis takibinde desatüre olması üzerine entübe edildi. Yüklenme bulguları ve hipertansiyonu olan hasta; DİK tablosunda değerlendirildi, yoğun bakıma devredildi. Yaygın peteşial kanamalar ve siyanoz gelişmesi sonrasında tüm destek tedavilerine rağmen solunum arresti olan hasta eksitus oldu.

Olgu 4: İshal, kusma, karın ağrısı, ateş yüksekliği şikayetleri ile başvuran hastada trombositopeni saptandı ve İTP ön tanısı ile takip edildi. Karın ağrısı şikayeti üzerine yapılan tetkikler sonucu akut kolesistite bağlı intraabdominal sepsis ile yoğun bakıma devredildi. KKKA PCR testi pozitif sonuçlanması üzerine ribavirin tedavisi başlandı. Trombositopenik olan ve koagülasyon parametreleri bozulan hastaya replasmanları yapıldı ve MAS önleme açısından steroid uygulandı. DİK tablosuna bağlı kardiyak arrest sonrası eksitus oldu.

Sonuç: Kırsal bölgelerde yaşayan, kene ile temas öyküsü olan, miyalji, ateş, bulantı, kusma, karın ağrısı, ishal, kanama, AST, ALT ve LDH yüksekliği, trombositopeni ve lökopeni semptomları ile başvuran olgularda ayırıcı tanıda KKKA düşünülmesi gerekmektedir. Son yıllarda KKKA olgu sayısındaki artışın nedenlerinden biri COVID-19 salgını nedeniyle insanların kırsal alanlara yerleşme eğilimindeki artış olabileceği düşünülmektedir.

Anahtar Kelimeler: Ateş, sitopeni

Tablo 1. Olguların laboratuvar parametreleri

PARAMETRELER	Olgu 1	Olgu 2	Olgu 3	Olgu 4
Lökosit sayısı (/mm ³)	900	3000	7200	15.900
Trombosit sayısı (/mm ³)	111.000	14.000	16.000	24.000
Hemoglobin (gr/dl)	12.2	15.1	14.8	14.8
ALT (U/L)	218	89	634	77
AST (U/L)	452	274	105	209
LDH (U/L)	772	1406	5329	906
CK (U/L)	493	803	193	413
PZ (saniye)	11.7	11.5	29.6	23.6
INR	0.96	0.94	2.63	2.07
aPTZ (saniye)	24.7	35.3	140.7	92.3
D-dimer (µg/L)	2.04	7.7	>35.2	80
Fibrinojen (mg/dL)	246	286	<30	56
CRP	3.3	15.8	147.7	158.9

[PS-243]

Üçüncü Basamak Üniversite Hastanesinde Bakteriyemili Septik Şok Hastalarının Prospektif Değerlendirmesi: Bakteriyolojik Kültürle Doğrulanmış 232 Olgu Serisi

Gamze Şanlıdağ¹, Deniz Akyol², Dilşah Başkol Elik¹, Merve Mert¹, Seichan Chousein Memetali¹, Buse Kenanoğlu¹, Oğuzhan Acet¹, Cansu Bulut Avcı³, Uğur Önal⁴, Arda Kaya¹, Şükrü Dirik¹, Gunel Guliyeva⁵, Ayşe Uyan Önal⁶, Nazlıhan Yalçın¹, Hüseyin Aytaç Erdem¹, Meltem Taşbakan¹, Bilgin Arda¹, Hilal Sıpa⁷, Sercan Ulusoy¹, Oğuz Reşat Sıpa¹

¹Ege Üniversitesi Tıp Fakültesi, Enfeksiyon Hastalıkları ve Klinik Mikrobiyoloji Anabilim Dalı, İzmir

²Kağızman Devlet Hastanesi, Enfeksiyon Hastalıkları ve Klinik Mikrobiyoloji Kliniği, Kars

³Çiğli Eğitim ve Araştırma Hastanesi, Enfeksiyon Hastalıkları ve Klinik Mikrobiyoloji Kliniği, İzmir

⁴Bursa Uludağ Üniversitesi Tıp Fakültesi, Enfeksiyon Hastalıkları ve Klinik Mikrobiyoloji Anabilim Dalı, Bursa

⁵Liv Bona Dea Hastanesi, Enfeksiyon Hastalıkları ve Klinik Mikrobiyoloji Kliniği, Bakü, Azerbaycan

⁶Bursa Yüksek İhtisas Eğitim ve Araştırma Hastanesi, Enfeksiyon Hastalıkları ve Klinik Mikrobiyoloji Kliniği, Bursa

⁷Bornova İlçe Sağlık Müdürlüğü, İzmir

Giriş: Bu çalışmada, 1800+ yataklı bir üçüncü basamak üniversite eğitim hastanesinde kültürle kanıtlanmış bakteriyemili septik şok (SŞ) olgularını ampirik tedavi, mortalite ve etkileyen değişkenler açısından değerlendirdik.

Gereç ve Yöntem: Aralık 2013-Eylül 2022 tarihleri arasında Enfeksiyon Hastalıkları ve Klinik Mikrobiyoloji konsültan hekimleri tarafından edilen değerlendirilen ve kültürle kanıtlanmış bakteriyemi ile birlikte SŞ (sistemik enflamatuvar yanıt skoru 2 veya üzeri+hipotansiyon+adrenerjik ajan+laktat >2 mmol/l olarak tanımlandı) olan hastalar prospektif olarak takip edildi. En az bir set kan kültüründe bakteri izole edilen hastalar, mikrobiyolojik olarak doğrulanmış bakteriyemi olarak kabul edildi. Bakteriyel tanımlama ve antimikrobiyal duyarlılık, VITEK 2 otomatik sistem (BioMerieux Inc, Mercy L'etoil, Fransa) ve geleneksel yöntemler kullanılarak yapıldı. Antibakteriyel duyarlılık testleri 2014 yılına kadar Clinical Laboratory Standards Institute ve 2015-2022 yılları arasında EUCAST kriterlerine göre değerlendirildi. İstatistiksel analiz ki-kare testi ile yapıldı ve p<0,05 anlamlı kabul edildi.

Bulgular: Tanımlanan kriterlere uygun 1619 uygun SŞ olgusundan 232'si (%14,32) çalışmaya dahil edilme kriterlerini karşıladı. Genel özellikler ve çalışma sonuçları Tablo 1 ve 2'de özetlenmiştir. En yaygın üç patojen *E. coli*, koagülaz negatif stafilkok ve *Klebsiella* spp. idi. İki yüz otuz iki olgunun 32'sinde >1 patojen izole edildi. Genel olarak tüm nedenlere bağlı ölüm oranı (OMM) %74,13 (172/232) idi. Ampirik tedavi olarak 95 olguda meropenem+teikoplanin, 45 olguda meropenem+tigesiklin kullanıldı. OMM, meropenem+teikoplanin grubunda %71,57 (68/95) ve meropenem+tigesiklin kohortlarında %71,1 (32/45) idi (p=0,954). OMM, hastane kaynaklı SŞ'de %76,86 (101/134), hastane kaynaklı dışı SŞ'de %72,45 (71/98) idi (p=0,615). Ampirik tedavi %74,8 oranında etiyojoloji kapsadı. OMM, etiyojolojiyi kapsayan antibiyotiklerin olduğu kohortta %65,71 iken diğer kohortta %81,18 idi (p=0,156). Vazopresör başlangıcından antibiyotik başlangıcına kadar geçen süre 136 olguda mevcuttu. OMM, <1 saat antibiyotik başlanan kohortta %65,71 iken diğerleri %81,18 idi (p=0,06). OMM, >1 patojen izole edilenlerde diğerlerine kıyasla anlamlı olmayan

şekilde daha yüksekti (%78,12'ye karşı %73,5 p=0,579). Meropenem-teikoplanin kohortunun OMM'si, meropenem-tigesiklin kohortundan yalnızca Gram-olumlu bakteriler alt grubunda (%80,64-73,68, p=0,561) ve yalnızca Gram-olumsuz bakteriler alt grubunda (%67,24-68,42, p=0,561) anlamlı farklılık göstermedi.

Sonuç: SŞ+bakteriyemi oldukça yüksek mortalite oranlarına neden olmuştur. OMM, erken ve etkili antibiyotik tedavisi ile anlamlı olmayan bir şekilde daha düşüktü. Daha iyi sonuçlar için daha iyi ve erişilebilir araçlara ihtiyacı vardır.

Anahtar Kelimeler: Septik şok, bakteriyemi

Tablo 1. Çalışma kohortunun genel özellikleri ve etkenler

Özellikler	Sayı n (%)
Kadın	100 (%43,1)
Yaş	65,61±14,5 yıl (min=20, maks: 98)
Kültürle kanıtlanmış bakteriyemili hastane dışı SŞ olguları (48 saatten daha kısa sürede gelişen septik şok kabul edildi)	98 (%42,25)
Kültürle kanıtlanmış bakteriyemili hastane kaynaklı SŞ olguları	134 (%57,75)
Gram-olumsuz etkenler	<i>E. coli</i> (n=50, %70 ESBL+) <i>Klebsiella</i> spp. (n=36, %75 karbapenem dirençli) <i>Acinetobacter baumannii</i> (n=28, %96,42 karbapenem dirençli) <i>Pseudomonas</i> spp. (n=15, %26,6 karbapenem dirençli)
Gram-olumlu etkenler	Koagülaz negatif <i>Staphylococcus</i> (n=43, %93 metisilin dirençli), <i>S. aureus</i> (n=20, %10 metisilin dirençli) <i>E. faecium</i> (n=20, 1 vankomisin dirençli) <i>E. faecalis</i> (n=12, 0 vankomisin dirençli)
>1 izole edilen patojen	32/232 (%13,8)

Tablo 2. Bir aylık mortalite

Parametre	1 aylık mortalite
Tüm hastalar	%74.13(172/232)
Meropenem+teikoplanin	%71.57 (68/95)
Meropenem+tigesiklin	%71.1 (32/45)
Gram-pozitif kohortta	%80.64 (25/31)
Meropenem+teikoplanin	%73.68 (14/19)
Gram-pozitif kohortta	%67.24(39/58)
Meropenem+tigesiklin	%68.42(13/19)
Gram-negatif kohortta	%72.45 (71/98)
Hastane kaynaklı dışı SS	%76.86 (101/134)
Hastane kaynaklı SS	%65.71 (23/35)
Ampirik tedavi başlama zamanı (<1 saat)	%81.18 (82/101)
Ampirik tedavi başlama zamanı (>1 saat)	%81.6 (71/87)
Yalnızca Gram-pozitif	%69.56 (80/115)
Yalnızca Gram-negatif	%73.14 (128/175)
Ampirik tedavinin etkeni kapsamadığı grup	%82.45 (47/57)
Ampirik tedavinin etkeni kapsamadığı grup	%78.12 (25/32)
>1 patojen saptandığı grup	%73.5 (147/200)
>1 patojen saptanmadığı grup	

[PS-244]

HIV Enfekte Bir Hastada Çok Sayıda Enfeksiyonun Birlikteliği: Sifiliz, *Bartonella*, COVID-19 ve İnfluenza Enfeksiyonları

Asiye Tunçel Dede, Umut Elmas, Ömer Emre Göktaş, Ayşe Şabablı Çetin, Fatma Yılmaz Karadağ, Derya Öztürk Engin, Sinem Nur Yalçın

Sağlık Bilimleri Üniversitesi, Sancaktepe Şehit Prof. Dr. İlhan Varank Eğitim ve Araştırma Hastanesi, Enfeksiyon Hastalıkları ve Klinik Mikrobiyoloji Kliniği, İstanbul

Giriş: Dünya genelinde HIV enfekte hasta sayısında 2019 ve 2016 yılları kıyaslandığında %8 oranında azalma olduğu bildirilmektedir. 2019 yılı sonu itibarıyla COVID-19 enfeksiyonları ortaya çıkmış, bu yüzden de HIV enfekte bireylerin sağlık kuruluşlarına başvurusu azalmıştır. HIV enfekte hastalara tanı, genellikle ileri evrede ve fırsatçı enfeksiyonlar ile birlikte konulabilmektedir. Kliniğimize HIV enfeksiyonu ve sifiliz tanılı ile nakil alınan hastada, COVID-19, influenza enfeksiyonları ve bartonelloz tanısı konulması nedeniyle sunulmuştur.

Olgu: Kilo kaybı ve 20 gün önce başlayan döküntü şikayeti nedeniyle 35 yaşında erkek hasta, malignite araştırılmak üzere dahiliye servisine yatırıldı. Laboratuvar testlerinde VDRL: 1/128 titrede, TPHA: 1/2560 titrede pozitif ve anti-HIV testi de pozitif gelmesi üzerine hasta, kliniğimize nakil alındı. Fizik muayenesinde genel durum iyi, oryante ve koopere idi. Servikal ve oksipitalde çok sayıda lenfadenomegali, tüm vücutta özellikle göğüste, el ve ayak tabanında basmakla solmayan döküntüsü vardı. Lökosit sayısı: 4300/mm³, hemoglobin=10 g/dl, CRP: 62 mg/dl, sedimantasyon=90 mm/saat olarak belirlendi. Hastanın HIV-RNA 6540 IU/ml, CD4+T-lenfosit sayısı 248 hücre/mm³ saptandı. Hastanın takibinde 39 °C ateş yüksekliği, miyalji ve öksürük yakınması oldu. COVID-19 ve influenza B PCR testi pozitif geldi. Hastaya molnupiravir 2x800 mg ve oseltamivir 2x75 mg başlandı. Hastanın ateşi tedavinin ikinci gününde düştü, oksijen ihtiyacı olmadı. Molnupiravir ve oseltamivir tedavileri beş güne tamamlandı. Sifiliz için benzatin penisilin G tedavisi verildi. Penisilin tedavisinden sonra tüm vücudu kapsayan yaygın makülopapüler döküntü gelişti, antihistaminik tedavi uygulandı. Antihistaminik tedaviye yanıtı olmayan hastaya prednizolon tedavisi başlandı. Bu sırada hastanın kedi tirmalaması öyküsü olması nedeniyle halk sağlığına gönderilen *Bartonella henselae* IFA IgG sonucu 1/128 titrede pozitif geldi. Hastaya doksisisiklin 2x100 mg başlandı. Hastanın döküntüsü kayboldu. Doksisisiklin tedavisinin 7. gününde antiretroviral tedavi başlandı. Doksisisiklin tedavisinin 28. gününde hastanın şikayeti yoktu. Lenfadenopatiler belirgin olarak küçülmüştü. Hastanın takibi devam etmektedir.

Sonuç: HIV enfekte hastalarda immün sistemin baskılanması nedeniyle çok sayıda enfeksiyon bir arada bulunabilmektedir. HIV enfekte hastaların sifiliz serolojisi, hem hastalığın başlangıç döneminde istenmeli hem de riskli hastalarda en az yılda bir kez tekrar edilmelidir. Lenfadenopati yakınması ile başvuran hastalarda kedi tirmalaması öyküsü sorgulanmalı ve serolojik yönden uygun testler istenmelidir.

Anahtar Kelimeler: *Bartonella*, COVID-19, HIV

[PS-245]

Türkiye'de 2013-2021 Yılları Arasında Enfeksiyon Hastalıklarına Bağlı Ölüm Hızlarının Değerlendirilmesi

Uğur Ata¹, Cemil Çelik², Derya Çağlayan³, Naile Esra Saka⁴

¹Hakkari Adli Tıp Şube Müdürlüğü, Hakkari

²Kahramanmaraş Adli Tıp Şube Müdürlüğü, Kahramanmaraş

³Dokuz Eylül Üniversitesi Tıp Fakültesi, Halk Sağlığı Anabilim Dalı, Epidemiyoloji Bilim Dalı, İzmir

⁴Namık Kemal Üniversitesi Tıp Fakültesi, Adli Tıp Anabilim Dalı, Tekirdağ

Giriş: Son dekatlarda tüm dünyada enfeksiyonlara bağlı ölümlerde belirgin azalma olmakla birlikte önemini hali hazırda korumaktadır. Dünya Sağlık Örgütü'nün Türkiye 2019 yılı ilk on ölüm nedenleri arasında alt solunum yolu enfeksiyonları 9. sırada yer almaktadır. Bu çalışmada ülkemizde 2013-2021 yılları arasında enfeksiyona bağlı ölüm nedenleri ve hızlarının değerlendirilmesi amaçlandı.

Gereç ve Yöntem: Bu tanımlayıcı çalışmada; veri toplama aracı Türkiye İstatistik Kurumu'nun web sitesi olup, 2013-2021 yılları arasındaki ölüm ve nüfus istatistikleri kullanıldı. Her yıla özgü enfeksiyon ölüm hızları ilgili yıldaki nüfus büyüklüğü ile değerlendirildi ve 1.000.000 kişi üzerinden hızı hesaplandı.

Bulgular: 2013 yılında enfeksiyona bağlı ölüm hızı 166,1/1.000.000 ile en düşük saptanırken, her yıl progresif olarak artarak, 2021 yılında 680,8/1.000.000 ile en yüksek seviyeye ulaştığı gözlemlendi. Gastroenterit, tüberküloz, meningokok enfeksiyonlarına ve viral hepatitlere bağlı ölümlerde azalma görülürken sepsis ve pnömoni nedenli ölüm hızında belirgin artış olduğu saptandı (Tablo 1). COVID-19'a bağlı ölüm hızları ise ayrı verilmiş olup 2020 ve 2021 yıllarında sırasıyla 264,7 ve 769,9 (1.000.000 kişide) olarak saptandı.

Sonuç: 2013 yılından itibaren ülkemizde enfeksiyona bağlı ölüm hızlarındaki artış dikkat çekicidir. Ölüm hızları özellikle 2020 ve 2021 yıllarında daha yüksek saptanmış olup bu yıllarda özellikle sepsis ve pnömoneye bağlı ölüm hızlarında belirgin artış vardır. Bu durumun tanı konulamayan veya kayıt altına alınamamış mortal seyreden COVID-19'a bağlı sepsis/pnömoni kaynaklı olabileceği düşünüldü. Sanitasyona ve yaşam koşullarının iyileşmesine bağlı bazı enfeksiyonlarda azalma görülürken HIV enfeksiyonu ve menenjit ise halen önemini korumaktadır. Günümüzde değişen davranışsal risk faktörleri de dikkate alınarak, başta erişkin bağışıklama ve diğer halk sağlığı önlemlerinin artırılması enfeksiyon hastalıklarına bağlı mortalitenin azalmasına katkı sağlayacaktır.

Anahtar Kelimeler: Enfeksiyon, ölüm

Tablo 1. Türkiye'de 2013-2021 yılları arasında enfeksiyon hastalıklarına bağlı ölüm hızları (1.000.000'da)

	2013	2014	2015	2016	2017	2018	2019	2020	2021
İshal, gastroenterit	6,2	6,22	5,44	4,72	4,36	3,15	2,43	1,89	1,79
Tüberküloz	7,64	7,3	6,78	6,87	5,95	5,38	4,7	3,79	3,35
Meningokok	0,29	0,26	0,24	0,38	0,22	0,2	0,24	0,13	0,06
Septisemi	46,13	52,31	72,43	76,16	97,7	108,56	125,4	133,66	176,57
HIV hastalığı	0,91	1	1,16	1,06	1,14	1	1,24	1,24	1,5
Viral hepatit	12,2	10,4	8,98	7,79	6,97	4,88	3,99	0,47	3,11
Meningit	1,8	1,89	1,75	2,19	1,68	1,67	1,77	1,38	1,42
Akut ÜSYE/grip	1,79	2,07	2,95	5,09	2,77	2,1	0,94	2,2	0,51
Grip	1,32	1,58	2,6	4,34	2,24	1,77	0,7	1,41	0,13
Pnömoni	87,31	127,12	161,22	210,75	231,45	260,35	304,9	524,97	492,26
Kadın pelvik enflamatuvar hastalık	0,51	0,37	0,18	0,25	0,4	0,26	0,13	0,16	0,14
Toplam	166,1	210,52	263,73	319,6	354,88	389,32	446,44	674,3	680,84

[PS-246]

Sağlık Bakımı ile İlişkili Menenjit Tedavisinde Daptomisin: Beş Olgunun Gözden Geçirilmesi

Gamze Şanlıdağ¹, Deniz Akyol², Selin Bardak Özçem³,
Taşkın Yurtseven⁴, Erkin Özgiray⁴, Şöhret Aydemir⁵,
Oğuz Reşat Sipahi¹

¹Ege Üniversitesi Tıp Fakültesi, Enfeksiyon Hastalıkları ve Klinik Mikrobiyoloji Anabilim Dalı, İzmir

²Kağızman Devlet Hastanesi, Enfeksiyon Hastalıkları ve Klinik Mikrobiyoloji Kliniği, Kars

³Dr. Burhan Nalbantoğlu Devlet Hastanesi, Enfeksiyon Hastalıkları ve Klinik Mikrobiyoloji Kliniği, Lefkoşa, KKTC

⁴Ege Üniversitesi Tıp Fakültesi, Beyin ve Sinir Cerrahisi Anabilim Dalı, İzmir

⁵Ege Üniversitesi Tıp Fakültesi, Tıbbi Mikrobiyoloji Anabilim Dalı, İzmir

Giriş: Bu çalışmada, daptomisin içeren antibiyotik rejimleri (DİAR) ile tedavi edilen sağlık bakımı ile ilişkili menenjit olgularının retrospektif olarak incelenmesi amaçlandı.

Gereç ve Yöntem: 2006 ile Eylül 2022 arasında DİAR ile tedavi edilen, kültürle kanıtlanmış sağlık bakımı ile ilişkili menenjit olguları olan tüm erişkin (18 yaş üstü) hastaların verileri ve sonuçları değerlendirildi. Demografik, klinik ve laboratuvar bulguları, predispozan faktörler, tedaviye yanıt hakkında bilgiler ve sonuç retrospektif olarak elde edildi. Kesin

menenjit tanısı, en az bir BOS kültüründe bakteri izolasyonu olarak değerlendirildi. Tipik BOS bulguları, polimorfonükleer hücrelerin baskın olduğu bir pleositozu (≥ 250 lökosit/ml) ve menenjitin klasik klinik belirtilerini içerdi. Sağlık bakımı ile ilişkili menenjiti tanımlamak için CDC kriterleri kullanıldı. Bakteriler rutin mikrobiyolojik yöntemler kullanılarak tanımlandı. Antibakteriyel duyarlılık testleri Kirby-Bauer disk difüzyon yöntemi kullanılarak yapıldı ve EUCAST kriterlerine göre değerlendirildi.

Bulgular: Toplam beş hasta (bir kadın, ortalama yaş 61,2+/-13,33) dahil edilme kriterlerimizi karşıladı. Tanı anında beş olgunun dördünde ateş, üçünde bilinç bozukluğu vardı. Üçünde lökositoz vardı. Bir olguda lökositoz yoktu, ancak polimorfonükleer lökosit baskınlığı vardı. Tüm olgularda BOS pleositozu vardı (aralık 200-1000/mm³). BOS protein düzeyi 569,25±596,46 mg/dl, glukoz düzeyi 47,75±61,55 mg/dl idi. İzole edilen suşlar, *Staphylococcus epidermidis*, *Staphylococcus aureus*, *Enterococcus faecium* (her bir olgu) idi. İki olguda etiyolojik ajan vardı, ancak birden fazla ajanla tedavi başarısız olduktan sonra ampirik olarak daptomisin başlanmıştı (Tablo 1). Daptomisin duyarlılığı bilinmiyordu, ancak tümü vankomisine duyarlıydı ve daptomisine duyarlı olduğu kabul edildi. Tüm olgular bir önceki ayda en az bir geniş spektrumlu antibiyotik almıştı (Tablo 1). Daptomisin dozu üç hastada 6 mg/kg, iki hastada 10 mg/kg idi. Tüm olgular kombinasyon tedavisi aldı (1'i kolistin, 3'ü meropenem). Etiyolojisi bilinen üç olgunun ikisinde mikrobiyolojik başarı mevcuttu. DİAR sonu başarısı 2/5, DİAR'ın 30. günü ve 180. gün sağkalımı, 3/5 ve 2/5 idi.

Sonuç: Bildiğimiz kadarıyla bu, nozokomiyal menenjitte DİAR ile ilgili en geniş seridir. Deneyimlerimiz, DİAR'ın refraktif menenjit ile nozokomiyal menenjitin kurtarıcı tedavisinde bir alternatif olabileceğini düşündürmektedir.

Anahtar Kelimeler: Daptomisin, menenjit, MRSA

Tablo 1. Bulgular											
Hasta no	Yaş	Cinsiyet	Ateş/ konvülsiyon/ etiyojik ajan	Bilinç değişikliği/ Glasgow Koma Skoru	Bulantı, kusma/ ense sertliği	BOS lökosit; kan lökosit sayısı/kan PNL %/etiyojik ajan	Başarısız olan önceki tedavi	Altta yatan durum	Tedavi ve süresi	Morbidite	Tedavi sonu başarı/ 30. gün sağkalım/6. ay sağkalım
1	38	E	+/-	-/ 10	-/-	400/mm ³ , 13310/μl, %72,6, etken yok	Meropenem, linezolid, sefepim, vankomisin	İntrakraniyal tümör	Daptomisin (1x6 mg/kg) 6 gün Seftazidim 3x2 gr 3 gün	Lomber drenaj	-/-/-
2	70	E	+/-	+/ 14	-/+	1000/mm ³ , 12650/μl, %76,9, MRKNS	Meropenem, linezolid, tigesiklin	Hidrosefali	Daptomisin (1x10 mg/kg) 22 gün	Lomber drenaj	-/+/-
3	62	E	+/-	+/ 9	-/+	850/mm ³ , 16170/μ, %89,9, etken yok	Meropenem, linezolid	İntrakraniyal hemoraji ve hidrosefali	Daptomisin (1x6 mg/kg) 15 gün	Lomber drenaj	+/+/+
4	67	K	-/-	-/ 15	+/-	200/mm ³ , 6540/μl, %66, <i>E. faecium</i>	Linezolid, TMP-SMX, siprofloksasin	Traum ve fraktür	Daptomisin (1x10 mg/kg) 2 gün		+/+/+
5	69	E	+/-	+/ 7	-/+	1000/mm ³ , 11790/μl, %92, MRSA	Meropenem, vankomisin, linezolid	İntrakraniyal hemoraji	Daptomisin 6 mg/ kg+linezolid 600 mg/kg	Şant revizyonu ve EVD	-/-/-

[PS-247]**Relaps ile Başvuran Sıtma Olgusu**

Dilek Yekenkuru, Fatma İrem Kırnapçı, Nevin İnce, Rümeyza Aksoy

Düzce Üniversitesi Tıp Fakültesi, Enfeksiyon Hastalıkları ve Klinik Mikrobiyoloji Anabilim Dalı, Düzce

Giriş: Sıtma *Plasmodium* parazitinin neden olduğu, anofel cinsi sivrisinekler tarafından insanlara bulaştırılan ve nükslerle seyredilebilen bir zoonozdur. Tanı ve tedavisi tamamlanan, ancak üç hafta sonra relaps ile başvuran bir sıtma olgusu sunulmuştur.

Olgu: Bilinen kronik hastalık öyküsü olmayan, 53 yaşında erkek hasta, acil servise dört gündür devam eden ateş, halsizlik, eklem ağrısı, baş ağrısı ve geceleri olan üşüme, titreme şikayetleriyle başvurdu. İki yıldır çalıştığı Uganda'dan on gün önce dönme ve üç-dört ay önce sıtma geçirme öyküsü mevcuttu. Acil servis tetkiklerinde derin trombositopenisi (17.000/mm³) olması sebebiyle sıtma ön tanısıyla ince ve kalın damla yaymaları yapıldı. Enfekte eritrositlerin normositik boyutlarda ve %10'dan fazla olması, parazitlerin bir eritrositte birden fazla sayıda ve eritrosit boyutunun 1/3'ünden küçük olarak bulunması, birden fazla kromatinli taşıy yüzük formlarının görülmesi *Plasmodium falciparum* enfeksiyonunu düşündürdü. İntravenöz artesunate bulunamadığı için artemether/lumefantrine (üç gün) tedavisi başlandı. Hastanemiz ve dış laboratuvara gönderdiğimiz her iki *Plasmodium* alt tiplendirme *Plasmodium falciparum* olarak sonuçlandı. Seyahat öyküsüne yönelik istediğimiz diğer endemik enfeksiyon tetkikleri (Ebola, KKKA) negatifti. Hasta beş gün yoğun bakımda, dört gün serviste izlenerek şifayla taburcu edildi. Taburculuktan üç hafta sonra ateş ve halsizlik şikayetleri tekrar başlayan, tetkiklerinde lökopeni (2840/mm³), trombositopeni (79.000/mm³) ve anemi (hemoglobin=8,6 g/dl) saptanan hastanın ikinci kez yatışı yapıldı. CRP: 19 mg/dl, sedimantasyon=77 mm/saat, LDH: 789 U/l, ALT: 20 U/ml, AST: 31 IU/l, kreatinin=0,89 mg/dl, total bilirubin=1,43 mg/dl, direkt bilirubin=0,71 mg/dl olarak sonuçlandı. Batın ultrasonografisinde hepatosplenomegali mevcuttu, diğer tetkik ve görüntülemelerinde patolojik sonuca rastlanmadı. Hasta tekrarlayan *P.*

falciparum sıtması olarak değerlendirilse de mikst enfeksiyon (*P. vivax* ve *P. ovale*) olabileceği için *Plasmodium* alt tiplendirmesine yönelik tetkikleri istendi, yine *Plasmodium falciparum* olarak sonuçlandı. Üç günlük artemether/lumefantrine tedavisi tekrar başlandı. Glukoz-6-fosfat-dehidrogenaz enzim düzeyi bakıldıktan sonra *P. vivax* ve *P. ovale*'ye yönelik primakin tedavisi eklendi (14 gün). Kontrol hemoglobin düzeyi 6,7 g/dl gelen hastaya bir ünite eritrosit replasmanı yapıldı. Klinik ve laboratuvar bulguları olarak yanıt alınan hasta, yatışının yedinci gününde taburcu edildi. Poliklinik takiplerinde yeni gelişen enfeksiyonla karşılaşılmadı.

Sonuç: *P. falciparum* sıtması ağır ve mortal seyredilebilen, acil tedavi başlanması gereken enfeksiyon hastalıklarındandır. Ayrıca mikst enfeksiyonlarda *P. vivax* ve *P. ovale* gözden kaçabilir. *P. falciparum* sıtmasında yakın zamanda tekrarlayan enfeksiyonlarda tedavi başarısızlığının yanında mikst enfeksiyon da düşünülmelidir ve tedaviye primakin eklenmelidir.

Anahtar Kelimeler: Mikst enfeksiyon, *Plasmodium falciparum*, relaps

[PS-248]**Bilişsel ve Davranışsal Sekelle İyileşen HSV-1 Ensefaliti Olgusu**

Mehmet Pekküznel, Faruk Yayan, Zeliha Karazeybek, Kevser Özdemir,

Murat Kutlu

Pamukkale Üniversitesi Tıp Fakültesi, Enfeksiyon Hastalıkları ve Klinik Mikrobiyoloji Anabilim Dalı, Denizli

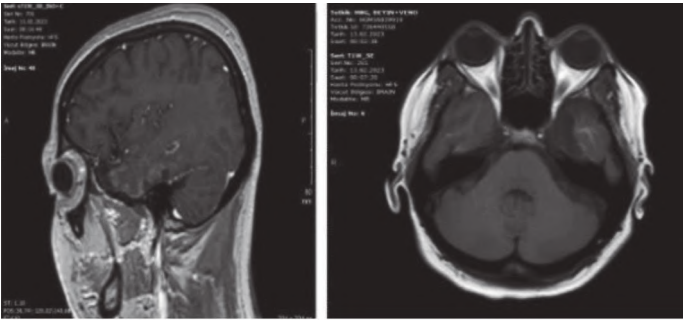
Giriş: Herpes simpleks ensefaliti (HSV) akut, sporadik viral ensefalitlerin en sık etkenlerindedir. Olguların büyük çoğunluğunda etken HSV-1'dir, HSV-2 ise %10'dan azını oluşturur. Tedavi edilmeyen olgularda mortalite %70'in üzerindedir. HSV ensefalitli hastalar ateş, bilinç değişikliği ve baş ağrısı ile başvururlar. Diğer yaygın klinik özellikleri arasında oryantasyon bozukluğu, nöbetler, davranış veya kişilik değişikliği, hafıza bozukluğu, konuşma bozuklukları ve motor kusur yer alır. Bu olgu sunumunda geç tanı

alan ve asiklovir tedavisine rağmen nörolojik sekelle iyileşen herpes virüs tip 1 ensefalit olgusu sunulmuştur.

Olgu: Otuz yedi yaşında bipolar bozukluk tanısı olan kadın hasta, acil servise nöbet geçirme, bulantı, kusma, baş ağrısı, anlamsız konuşma, bilinçte kötüleşme şikayetleri ile getirildi. Hastanın acil serviste ölçülen ateşi 39 °C, TA: 120/70 mmHg idi. Hastanın acil servise başvurmada dört gün önce baş ağrısı şikayetiyle dış merkez nöroloji polikliniğine başvurduğu ve orda nöbet geçirmesi üzerine üç gün yatışının olduğu HSV ensefalitine yönelik bir tedavi almadığı semptomlarının daha önce tanı aldığı bipolar bozukluk nedeniyle verilen ilaçlarını kullanmamasına bağlı olduğu öğrenildi. Fizik muayenesinde bilinç konfü, non-koopere ve non-oryanteydi. Laboratuvar değerlerinde biyokimyasal parametreleri normal sınırlarda, hemogramda lökosit 12.000 mm³ olarak saptandı. Yapılan lomber ponksiyonda BOS berrak, renksiz görünümde olup, hücre sayısı 90 lökosit/mm³ (%80 lenfosit), protein=46 mg/dl, glukoz: 64 mg/dl (eş zamanlı kan glukozu: 103), laktat normal sınırlarda saptandı. Hastada viral ensefalit düşünüldü. Asiklovir 3x10 mg/kg IV başlandı. Takiplerinde bir hafta süre ile 38 °C üzeri ateşleri oldu, viral menenjit paneli HSV-1 pozitif geldi. Hastanın tedavisi 21 güne tamamlandı. Hastanın konuşma ve oryantasyon bozukluğu HSV ensefalitine bağlı sekeller olarak değerlendirildi. Kontrol kraniyal görüntülemesinde; kraniyal hemoraji, nekroz ile uyumlu görünüm vardı (Şekil 1, 2).

Sonuç: HSV ensefalitinin prognozu hasta yaşı, bilinç düzeyi, immünsüpresyon ve semptomların başlama süresi ve asiklovir tedavisi başlaması arasındaki süre ile ilişkilidir, erken tedavi ile mortalite ve morbiditenin azaldığı gösterilmiştir. Ensefalit düşünülen olgularda aksi ispat edilene kadar HSV ensefalitine yönelik asiklovir tedavisi hızlı bir şekilde başlanmalıdır. Tedavi edilen hastalarda da nörolojik, davranışsal ve nöropsikiyatrik sorunlar kalabilmektedir.

Anahtar Kelimeler: HSV tip 1, ensefalit, sekel



Şekil 1

Şekil 2

Şekil 1, 2. MRI görüntüsü

[PS-249]

Karbapenem Dirençli *Klebsiella pneumoniae* Enfeksiyonlarının Değerlendirilmesi

Sibel Koluş, Sena Şakir, Cemal Bulut, Handan İlhan, Gülden Yılmaz Tehli

Sağlık Bilimleri Üniversitesi, Gülhane Eğitim ve Araştırma Hastanesi, Enfeksiyon Hastalıkları ve Klinik Mikrobiyoloji Kliniği, Ankara

Giriş: Karbapeneme duyarlı *Klebsiella pneumoniae* (KDKp), tüm dünyada olduğu gibi ülkemizde de yüksek mortaliteyle seyreden kan dolaşımı enfeksiyonlarına (KDE) neden olmaktadır. Bu ön çalışmada; KDKp'nin etken olduğu KDE'leri demografik özellikleri ve risk faktörleri irdelenmiştir.

Gereç ve Yöntem: Bu çalışmada; 1 Ocak 2017 ile 31 Aralık 2019 tarihleri arasında hastanemizde *K. pneumoniae*'ya bağlı KDE gelişen erişkin hastaların değerlendirilmesi amaçlanmıştır. KDKp'ye bağlı KDE geçiren hastalar olgu grubunu oluştururken KDKp'ye bağlı KDE geçiren hastalar kontrol grubunu oluşturmuştur. Hasta verileri hastane bilgi işletim sistemi ve İnflin, Ulusal Sağlık Hizmeti İlişkili Enfeksiyonlar Sürveyans Ağı programı kullanılarak toplanmıştır. Grupların demografik, klinik ve laboratuvar verileri retrospektif olarak taranarak oluşturulan elektronik veri tabanına kaydedilmiştir. Verilerinde eksiklikler olan hastalar çalışma dışı bırakılmıştır. Verilerin değerlendirilmesinde SPSS 26.0 for Windows istatistik programı kullanılmıştır.

Bulgular: Çalışma döneminde 56 hasta grubu ve 51 kontrol grubu olarak 107 hasta çalışmaya dahil edilmiştir. Hastaların 66'sı erkek ve 41'i kadındır. Hastaların yaşları ortalama 61,8±15,5 olup 18 ile 96 yaş arasında değişmekteydi. Hastanede kalış süreleri ise 7 ile 210 gün arasında değişmekteydi (medyan=47 gün). Hasta ve kontrol grubunun demografik verileri Tablo 1'de gösterilmiştir. Kontrol grubunda ölüm oranı ve yaş ortalaması ve hasta grubunda hastanede kalış süresi daha uzun olmasına rağmen iki grup arasındaki fark istatistiksel olarak anlamlı bulunmamıştır.

Sonuç: Bu ön çalışmamızda karbapenem ve kolistin kullanım ve yoğun bakım ünitesinde olmak KDKp ile ilişkili bulunmuştur. KDKp-KDE hem prognozu kötü hem mortalitesi yüksek hem de tedavi seçenekleri sınırlı olan enfeksiyonlardır.

Anahtar Kelimeler: Karbapenem dirençli *Klebsiella*, kan dolaşımı enfeksiyonu

Tablo 1. Hasta ve kontrol grubunun demografik ve klinik verileri

	Hasta grubu N (%)	Kontrol Grubu N (%)	p
Yaş (E)	64,2±20,7	59,1±17,9	0,178
Cinsiyet	33 (49)	34 (52)	0,416
Yattığı servis			0,047
YBÜ	38 (68)	25 (49)	
YBÜ Dışı	18 (32)	26 (51)	
Alta yatan hastalıklar			
Kalp hastalığı	20 (36)	15 (30)	0,626
Malignite	16 (29)	19 (37)	0,453
KOAH	3 (5)	4 (8)	0,707
DM	16 (29)	10 (20)	0,393
ABY	9 (16)	9 (18)	0,828
KBY	6 (11)	4 (8)	0,859
KKC Hastalığı	7 (13)	3 (6)	0,400
Nörolojik Hastalık	3 (6)	5 (10)	0,474
Hastaneye Yatış Öyküsü	15 (27)	12 (24)	0,869
İnvazif Girişimler			
Operasyon Öyküsü	21 (38)	14 (28)	0,368
SVK Varlığı	43 (77)	42 (82)	0,637
İdrar Sondası Varlığı	42 (73)	33 (69)	0,458
Nazogastrik Sonda	22 (39)	18 (36)	0,670
PEG varlığı	13 (23)	11 (22)	0,839
Trakeostomi	19 (34)	11 (22)	0,228
TPN Kullanımı	18 (32)	13 (26)	0,586
Hemodiyaliz	4 (7)	8 (16)	0,223
Kemoterapi	6 (11)	11 (22)	0,204
Mortalite	34 (61)	23 (45)	0,155
Antibiyotik Maruziyeti			
3. Kısak Sefalosporin	12 (22)	4 (8)	0,060
Aminoglikozid	9 (16)	5 (10)	0,501
Kinolon	12 (22)	8 (16)	0,608
Metronidazol	10 (18)	1 (2)	0,009
Glikopeptit	27 (48)	17 (33)	0,172
Karbapenem	40 (71)	23 (45)	0,010
Betalaktam/betalaktam inh.	28 (50)	22(43)	0,605
Kolistin	26 (47)	11 (22)	0,013
Hastanede Kalış Süresi	67,8±49,9	52,8±37,3	0,084

Tek değişkenli analizde YBÜ'de bulunmak, karbapenem, metronidazol ve kolistin kullanılmış olmak karbapenem direnci için risk faktörü olarak saptanmıştır. Çok değişkenli analizde ise karbapenem kullanımı ve kolistin kullanımı karbapenem direnci ile sırasıyla 1,5 ve 1,6 kat ilişkili olmasına rağmen fark istatistiksel olarak anlamlı bulunmamıştır.

[PS-250]

HIV ile Enfekte Hastaların Retrospektif Analizi, Tek Merkez Deneyimi

Pınar Yürük Atasoy¹, Ceyhan Varlı²¹Ankara Şehir Hastanesi, Enfeksiyon Hastalıkları ve Klinik Mikrobiyoloji Kliniği, Ankara²Sağlık Bilimleri Üniversitesi, Van Eğitim ve Araştırma Hastanesi, Enfeksiyon Hastalıkları ve Klinik Mikrobiyoloji Kliniği, Van

Giriş: Bu çalışmada 3. basamak bir hastanede takip edilen HIV/AIDS olgularının epidemiyolojik özellikleri, laboratuvar bulguları, uygulanan tedaviler ve klinik seyirlerinin incelenmesi amaçlanmıştır.

Gereç ve Yöntem: Çalışmamızda 2018-2023 yılları arasında takip ettiğimiz HIV ile enfekte hastaların dosyaları retrospektif olarak tarandı. HIV tanısı doğrulanmış, 18 yaşından büyük, bir yıldan uzun süredir merkezimizde takibi devam eden ve ART kullanmakta olan hastalar çalışmaya dahil edildi. Hastaların genel özellikleri, bulaş yolları, sosyo-demografik, klinik ve laboratuvar verileri, tedavide ilk kullanılan ART rejimi, tedavi değişikliği nedeni, tedavi değişikliği sonrası geçilen yeni rejim hasta dosyalarından ve hastane bilgi sisteminden elde edildi.

Bulgular: HIV enfeksiyonu ile başvuran 54 hastanın 35'i çalışmaya dahil edildi. Hastaların 28'i (%80) erkekti. Hastaların yaş aralığı 18-76 yaş arası olup, ortalama yaşı 34,5 idi. HIV'in bulaşma yolları sorgulandığında ilk sırada cinsel temas (%65,7) yer almaktadır. Bu hastaların 19'unda (%54,2) heteroseksüel ilişki ve çok sık cinsel partner değiştirilmesiyle bulaşma olurken, dördünde (%11,4) homoseksüel ilişki söz konusuydu. İki (%5,7) hasta intravenöz madde kullanımı tariflerken, 10 (%28,5) hastada bulaşma yolu saptanamadı. Hastaların ilk başvuruda CD4+ lenfosit sayısı ve HIV-RNA sayıları, klinik kategorilere göre dağılımı Tablo 2'de gösterilmiştir. Hastaların 26'sı (%74,2) asemptomatikken, iki (%5,7) hastaya AIDS tanısı konuldu. AIDS tanısı alan hastalar kandida özofajiti ve Kaposi sarkomu tanısı ile geldiler. Hastalara başlanılan ve devam edilen antiretroviral tedavileri (ART) ile verilen profilaksileri Tablo 3'te sunulmuştur. En çok başlanan ART rejimi tenofovir disoproksil/emtrisitabin/dolutegraya (TDF/FTC/DTG) olmuştur. Tedavi uyumunu artırmak ve yan etki gelişen hastaların tedavide kalmasını sağlamak için takip boyunca başlanan ART'ler gözden geçirilmiş ve bazı hastaların tedavileri değiştirilmiştir. En sık değişim nedeni tedavi sadeleştirme (tek tablet isteği, daha az yan etkili veya daha az ilaç-ilaç etkileşimi profiline sahip ilaç) ile osteoporoz/osteopeni yan etki gelişimi olmuştur. Ayrıca CD4 sayısı 200 hücre/mm³ altında olan üç hastaya trimetoprim/sulfametoksazol profilaksisi, 12 hastaya sifiliz tedavisi verilmiştir.

Sonuç: HIV/AIDS, tüm dünyada olduğu gibi ülkemiz için de önemli bir halk sağlığı sorunudur. Güçlü antiretroviral rejimler sayesinde HIV enfeksiyonu ölümcül bir hastalık olmaktan çıkıp, yaşam boyu ilaç kullanımını gerektiren bir kronik hastalığa dönüşmüştür. Son yıllarda geliştirilen yeni ART rejimleri ile yan etkiler giderek azalmaktadır. Tüm bunların belirlenmesi riskli ve olası hastaların tespiti, yakın takibi ve tedavisi multidisipliner bir yaklaşımla izlenmelidir.

Anahtar Kelimeler: HIV enfeksiyonu, antiretroviral tedavi, epidemiyolojik özellikler

Tablo 1. HIV/AIDS olgularının tedavi öncesi immünolojik-virolojik verileri ve hastalara uygulanan ART rejimleri	
HIV-RNA, IU/ml	414-340.800 kopya/ml
<100.000	19 (%54,2)
≥100.000	16 (%45,7)
CD4 düzeyleri, hücre/mm ³ CDC Sürveyans Ölçütlerine Göre Evre	
Evre 1 (CD4<200)	4 (%11,4)
Evre 2 (CD4=200-499)	15 (%42,8)
Evre 3 (CD4 ≥500)	16 (%45,7)
CDC Klinik kategori, n (%)	
A (asemptomatik)	26 (%74,2)
B (septomatik)	7 (%20)
C (AIDS)	2 (%5,7)
Başlanan ART	
1: TDF/FTC/ELV	6 (%17,1)
2: TDF/FTC/DTG	14 (%40)
3: BIC/FTC/TAF	6 (%17,1)
4: DTG/3TC	3 (%8,5)
5: TAF/FTC/ELV	6 (%17,1)
Devam eden ART	
1: TDF/FTC/ELV	5 (14,2)
2: TDF/FTC/DTG	12 (%37,1)
3: BIC/FTC/TAF	9 (%25,7)
4: DTG/3TC	4 (%11,4)
5: TAF/FTC/ELV	5 (14,2)

[PS-251]

Tedaviye Yanıtsız Otoimmün Hemolitik Anemi Tanısıyla Takip Edilen İlgili Çekici Bir Ateş Etiyolojisi Olgusu

Elif Doğan, Gülden Yılmaz Tehli, Cemal Bulut

Sağlık Bilimleri Üniversitesi, Gülhane Tıp Fakültesi, Enfeksiyon Hastalıkları ve Klinik Mikrobiyoloji Anabilim Dalı, Ankara

Giriş: İmmünsüprese hastalar, günümüzde artmakta olup çeşitli enfeksiyonlar açısından risk altındadırlar. Akciğer enfeksiyonlarında ani başlangıçlı tablolarda *P. carini* ve piyojenik bakteriler, yavaş seyirli tablolarda ise *Nocardia*, *C. neoformans*, *M. tuberculosis* akla gelmelidir. Uzun süreli metilprednizolon, siklosporin, rituksimab, azatioprin tedavisi almış otoimmün hemolitik anemi (OİHA) tanılı; ateş etiyojisi araştırılırken akciğer fungal enfeksiyonu ön planda düşünülen bir olgu sunulmuştur.

Olgu: Üç haftadır ateş, öksürük ve baş ağrısı şikayetleri olan OİHA tanılı 47 yaş, erkek hasta; şikayetlerinin gerilememesi sonucunda hospitalize edildi. Fizik muayenesinde bilateral raller, hepatosplenomegali ve ekstremitelerde ağrılı nodüler lezyonlar görüldü. Akciğer bilgisayarlı tomografisinde (BT) fokal nodüler infiltrasyonlar saptandı. Fungal enfeksiyon? *Nocardia*? ön tanılarıyla imipenem, amikasin, kaspofungin tedavisi başlandı. Romatoloji ve göz hastalıkları incelemelerinde patoloji saptamadı. Elektrokardiyografisinde vejetasyon saptanmadı. Deri lezyonundan alınan biyopside "apeleşen enflamatuvar olay" raporlandı. Takibinde ateşleri devam etti. Hastanın baş ağrısı şiddetlendi (12. gün), bilinci letarjikti. Gelişen trombositopeni nedeniyle lomber ponksiyon (LP) yapılamadı. Kranial ve paranasal sinüs görüntülemelerinde patoloji izlenmedi. Hastanın tedavilerinden imipenem, santral yan etki ayırımı yapılamadığından kesildi; tedavisine meropenem, vankomisin, ampisilin, (kaspofungin kesilerek) amfoterisin B eklendi. İki gün sonrasında hastanın genel durumu düzeldi; bilinci açıldı. Kontrastlı kranial manyetik rezonans görüntülemesinde (MRG) sağ parietal ve sol temporal oksipitalde, serebral ve serebellar hemisferlerde kontrastlanan, T2 sekansta hiperintens alanlar septik emboli? apse? metastaz? raporlandı. Baş ağrısı ve ateşi devam eden hastaya ilgili bölümlerce kontraendikasyonu kaldırılmasıyla (26. gün) LP yapıldı; BOS bulanık, renksizdi. Lökosit 100 (%66 lökosit, %34 nötrofil hakimiyetinde) saptandı; protein (4 kat) yüksekti, glukoz normal aralıktaydı. Hastanın vankomisin ve amikasin tedavisi (kreatinin yüksekliği geliştiğinden) kesildi, tedaviye linezolid eklendi. Hastanın BOS tüberküloz polimeraz zincir reaksiyonu (PCR) ve aside dirençli basil boyaması negatif görüldü. BOS mantar ve bakteri kültüründe üreme saptanmadı. BOS CMV PCR pozitifliği dışında viral markerlar negatif saptandı. Gansiklovir tedavisi başlanarak hasta *Nocardia*? TBC? multinodül/ apse? etiyojisi ileri araştırılması için nakil alındı. Takibinde hastanın ateşi tekrarlamadı. Kranial MRG ve toraks BT kontrolünde lezyonların gerilediği görüldü. Çekilen pozitron emisyon tomografisinde yaygın deri altında ve beyinde hipermetabolik lezyonlar ile akciğerde şüpheli nodüler alanlar izlendi. Anemisinin derinleşmesi sonucunda gansiklovir tedavisi kesilerek (14 gün) tekrar hematolojiye nakil edildi.

Sonuç: Ateş, öksürük şikayetleriyle akut faz reaktanları gerileyen hastada tedaviden tanıya gidilmiş olup hastalık etiyojisinde multi etken muhtemeldir. Devam eden baş ağrısı nedeniyle girişimsel işlemler planlanmıştır, tedavi sonlanımı sonuçlarla değerlendirilecektir.

Anahtar Kelimeler: Otoimmün hemolitik anemi, ateş

[PS-252]

Antiviral Tedavisini Bırakan Kronik Hepatit B Hastasında Spontan HBsAg Kaybı: Olgu Sunumu

Fatma Yılmaz Karadağ, Derya Öztürk Engin

Sağlık Bilimleri Üniversitesi, Hamidiye Tıp Fakültesi, Sancaktepe Şehit Prof. Dr. İlhan Varank Eğitim ve Araştırma Hastanesi, Enfeksiyon Hastalıkları ve Klinik Mikrobiyoloji Kliniği, İstanbul

Giriş: Hepatit B virüsü (HBV) enfeksiyonu asemptomatik seyredebileceği gibi kronik aktif hepatit, karaciğer yetmezliği, siroz ve hepatoselüler kanser gibi klinik tablolara neden olabilmektedir. Tedavide kullanılan nükleo(z)tid analogları (NA) viral replikasyonu baskılamaktadır. Fakat hepatositteki HBV cccDNA sentezini engelleyemediği için enfekte kişilerde kür sağlanamamaktadır. NA tedavisinin sonlanım noktası HBsAg kaybıdır. Güncel kılavuzlarda seçilmiş hastalarda tedavinin kesilmesi gündeme gelmektedir. NA ile tedavi edilirken, ilacını bırakan, HBsAg kaybı gelişen kronik B hepatitli bir olgu sunulması amaçlanmıştır.

Olgu: İlk kez HBsAg pozitifliği 1996 yılında gebelik sırasında saptanan 35 yaşında kadın hasta 2010 yılına kadar takip edilmemişti. Bulantı ve halsizlik şikayeti olan hasta 2010 yılında hastaneye başvurmuş ve yapılan tetkiklerinde AST/ALT: 207/338 IU/ml, total bilirubin/endiye

bilirubin 0,5/0,28 mgr/dl, protein, albümin ve INR değerleri normal saptanmıştı. HBeAg negatif, anti-HBe pozitif ve HBV DNA düzeyi 26203 IU/ml saptanması nedeni ile hastaya karaciğer biyopsi yapılması planlanmıştı. Karaciğer biyopsi sonucu modifiye Ishak skoruna göre HAI: 11/18 ve fibrozis 3/6 saptanması üzerine 2011 yılında lamivudin 100 mgr başlanmıştı. Tedavinin birinci ayında biyokimyasal ve altıncı ayında virolojik yanıt alınmıştı. Lamivudin tedavisi altında herhangi yan etki gelişmemişti. Altı yıl süre ile lamivudin tedavisi alan hastanın takiplerinde biyokimyasal değerleri normal ve HBV DNA düzeyi negatif seyretmişti. 2017 yılında hastanın kendisi ilaç tedavisini bırakması ve ilaç kullanmak istememesi nedeniyle tekrar tedaviye başlanmamıştı. Hasta sık aralıklarla poliklinik kontrolüne çağrılmıştı. Tablo 1'de kontrol zamanlarına göre HBV DNA ve biyokimyasal parametreler gösterilmiştir. Hasta pandemi döneminde kontrole gelmemiş ancak 2021 yılında aile hekimi tarafından yapılan tetkikinde HBsAg negatif, anti-HBs: 1000 IU/l saptanmıştı. Ağustos 2022 tarihinde yapılan tetkikler sonucu HBsAg negatif, anti-HBs >1000 IU/l, anti-HBe pozitif, HBV DNA negatif, karaciğer enzimleri, protein-albümin düzeyi, INR değeri ve alfa fetoprotein düzeyi normal bulunmuştur.

Sonuç: Avrupa Karaciğer Araştırma Derneği 2017 yılında yayımlanan rehberde HBeAg negatif kronik hepatit B olgularında en az üç yıl NA kullanan ve NA kesilince en az bir yıl takip güvencesi olan hastalarda tedavi kesilmesi ve tedavi kesilme kararı hastaya göre belirlenmesi önerilmektedir. Hastanın yakından takip edilmesi virolojik ve klinik nüksleri, karaciğer yetmezliği ve ölüm gibi komplikasyonların gelişmesini engelleyecektir.

Anahtar Kelimeler: HBsAg kaybı, kronik B hepatit

Tablo 1. Hastanın antiviral kullanmadığı dönemlerdeki laboratuvar değerleri

	AST	ALT	Total bilirubin	INR	HBsAg	HBV DNA (IU/ml)
Tedavi kesilme	16	10	0,15	1	Pozitif (5294)	Negatif
1. ay	16	18	0,17	1,14	-	<31,6
3. ay	25	16	0,21	1,1	-	735
6. ay	24	32	0,21	-	-	286
9. ay	19	17	0,17	-	-	5235
12. ay	26	37	0,30	1,06	Pozitif (277)	7893
13. ay	34	64	0,26	-	-	53500
15. ay	22	21	0,16	-	-	1290
18. ay	55*	113*	0,19	-	-	8047
24. ay	18	12	0,19	-	-	47
27. ay	17	14	0,22	-	Pozitif (20)	197
60. ay	16	13	0,21	1,04	Negatif**	Negatif

*ALT: 19. ay ve 20. ay kontrolü sırası ile 36 ve 11; AST: 31 ve 17.
**HBsAg negatifliği ilk kez 08.12.2021 saptanıyor

[PS-253]

Atipik Prezantasyonlu Lyme Hastalığı

Dilek Yekenkural, Rümeyşa Aksoy, Nevin İnce, Fatma İrem Kırnapçı
Düzce Üniversitesi Tıp Fakültesi, Enfeksiyon Hastalıkları ve Klinik Mikrobiyoloji
Anabilim Dalı, Düzce

Giriş: Lyme hastalığı, *Borrelia burgdorferi*'nin etken olduğu, Ixodes cinsi kenelerle taşınan zoonotik bir hastalıktır. Erken dönemde çoğunlukla lokal deri bulguları, halsizlik, bölgesel lenfadenopati gibi bulgularla seyrederken geç dönemde artrit, kardit, nörolojik tutulum, göz tutulumu ile karakterizedir. Lyme artriti olgusu sunulmuştur.

Olgu: Bilinen kronik hastalığı olmayan, 40 yaşında kadın hastaya ateş, halsizlik, dizüri şikayetleriyle başvurduğu klinikte sistit ön tanısıyla siprofloksasin reçete edildiği öğrenildi. İki hafta sonra şikayetleri gerilemeyen hasta karın ağrısı, idrarda koyulaşma (çay renginde idrar), bulantı, kusma şikayetleriyle başvurdu. Özgeçmişinde sık idrar yolu enfeksiyonu ve vajinit öyküsü, iki yıl önce akut kolesistit nedeniyle kolesistektomi öyküsü mevcuttu. Soygeçmişinde annesinin hepatit C'ye bağlı siroz hastası olduğu öğrenildi. Ateş (38,7 °C) dışında vitalleri stabildi. Laboratuvar tetkiklerinde beyaz küre: 10.430/mm³ (%55 nötrofil), hemoglobin=9,7 g/dl, trombosit: 125.000/mm³, CRP: 17 mg/dl, sedimantasyon=47 mm/saat, kreatinin=0,6 mg/dl, üre: 19 mg/dl, ALT: 22 U/ml, AST: 79 IU/l, total bilirubin=0,45 mg/dl, direkt bilirubin=0,1 mg/dl, LDH: 722 U/l olarak tespit edildi. Suprapubik hassasiyeti, dizüri ve pollakürisi mevcut olan hastadan idrar kültürü gönderilerek piperasilin-tazobaktam ve metronidazol tedavileri başlandı. Vajinit açısından alınan vajinal kültürlerinde patolojik etken üremedi. Yapılan görüntülemelerde aksiller, periportal, paraçölyak ve sol perigastrik alanda birkaç adet lenfadenopati saptandı, olası maligniteler açısından endoskopik inceleme önerildi. Endoskopi antral gastrit olarak sonuçlandı. EBV, CMV, HBV, HCV, HAV, HIV açısından gönderilen tetkikleri negatifti. Ateş, lenfadenopati ayırıcı tanısı açısından böcek teması sorgulandı, kene ve farelerin mevcut olduğu bir bölgede yaşadığı öğrenilmesi üzerine zoonotik tetkikleri istendi (KKKA, tularemi, leptospira, hantavirus). Kene teması olmadığı belirtildi. Kültürlerinde üreme olmayan şikayetleri gerileyen hasta yedi gün antibiyoterapi sonrası tetkik sonuçlarıyla poliklinik kontrolü önerilerek taburcu edildi. Bir ay sonra yaygın eklem ağrıları ile polikliniğe başvuran hastanın *Borrelia* IgM pozitif, *Borrelia* IgG zayıf pozitif sonuçlandığı görüldü. Doğrulama testi gönderildi ve Lyme artriti ön tanısı ile doksisisiklin tedavisi başlandı. Lyme hastalığının kalp ve göz tutulumu açısından değerlendirildi, patoloji saptanmadı. Dört hafta doksisisiklin tedavisi sonrası şikayetlerinin gerilediği görüldü.

Sonuç: Lyme birçok sistemi etkileyebilen bir zoonotik hastalıktır. Kene tutunma öyküsü belirtilmeyen ve deri lezyonu olmayan hastada tanı gecikebilir. Özellikle endemik bölgelerde ateş, lenfadenopati etiolojisinde Lyme da araştırılmalıdır.

Anahtar Kelimeler: Artrit, lenfadenopati, Lyme

[PS-254]

Sağlık Çalışanlarında Aşı Sonrası Gelişen COVID-19 Enfeksiyonu: Üniversite Hastanesi Deneyimi

İşıl Deniz Alıracı, Selçuk Kaya
Çanakkale Onsekiz Mart Üniversitesi Sağlık Uygulama ve Araştırma Hastanesi,
Enfeksiyon Hastalıkları ve Klinik Mikrobiyoloji Kliniği, Çanakkale

Giriş: Sağlık çalışanlarında COVID-19 aşısı sonrası "Breakthrough enfeksiyonu" görülmeye devam ettiği pandemi sürecinde gözlenmiş ve dokümanite edilmiştir. Bu çalışmada aynı zamanda pandemi hastanesi olan üniversite hastanemizde pandeminin başından bu yana aşı COVID-19 enfeksiyonu geliştiren sağlık çalışanlarının incelenmesi ve 'Breakthrough enfeksiyon' oranlarının dokümanite edilmesi amaçlanmıştır.

Gereç ve Yöntem: Bu retrospektif çalışmaya 6 Nisan 2020-1 Kasım 2022 tarihleri arasında Çanakkale Onsekiz Mart Üniversitesi Hastanesi'nde bakılan gerçek-zamanlı polimeraz zincir reaksiyonu (RT-PCR) ile SARS-CoV-2 viral nükleik asit testi pozitif olan aşılanmış COVID-19 enfekte sağlık çalışanlarından "Breakthrough enfeksiyon" geliştirenler dahil edildi.

Bulgular: Çalışma süresince 601 COVID-19 enfekte sağlık çalışanı öncesinde Sinovac ve/veya BioNTech aşılarıyla aşılanmıştı. Enfekte olmuş sağlık çalışanlarından 586'sı (%97,5) iki ve/veya daha fazla doz aşılandığında, 15'i (%2,5) yalnızca tek doz aşılandı. Tek doz aşı sonrası enfekte olmuş 15 sağlık çalışanının aşı uygulamasından COVID-19 PCR pozitifliğine kadar geçen ortalama süre 86 gün idi (min-maks: 2-369). Aşı sonrası koruyucu antikor düzeyi bakılmadığından "Breakthrough enfeksiyon" en az 2 doz aşı uygulamasından ≥14 gün sonra ve 90 gün içinde ortaya çıkan enfeksiyonlar olarak tanımlandı. Aşılanan 601 sağlık çalışanından toplam 586'sı (%97,5) en az iki doz aşı olup, son dozun uygulamasından pozitif teste kadar geçen medyan süre 118 (min-maks: 1-539) gündü. İki doz ve üzeri aşılanmış 586 enfekte sağlık çalışanından 25'i 1-14 gün (ortalama beş gün) arasında COVID-19 enfeksiyonu geliştirmişken, 335'i 90 gün (ortalama 184 gün) sonrasında enfeksiyon geliştirmişti. Her iki grupta kalan enfekte hastalar non-breakthrough COVID-19 enfekte hastalar olarak tanımlandı. Hastalardan 226'sının (%38,6) son aşı dozundan sonraki 15-90 gün içerisinde COVID-19 PCR pozitif bulunduğundan breakthrough COVID-19 enfekte hasta olarak tanımlandı.

Sonuç: Bu çalışmada en az iki doz COVID-19 aşısı ile aşılanmış 586 sağlık çalışanlarından 226'sında (%38,6) "Breakthrough enfeksiyon" gözlemlendi. Aşıllı enfekte hastaların hiçbirinde ölüm izlenmedi. Aşıllı breakthrough enfeksiyonu geliştiren sağlık çalışanlarından hiçbirinde hastaneye veya yoğun bakıma yatış izlenmedi. Sonuç olarak sağlık çalışanlarında aşı breakthrough enfeksiyonu geçirilmesini engellememesine rağmen hastaneye yatış ve mortalite üzerinde olumlu yönde etkili olduğu tespit edildi.

Anahtar Kelimeler: Breakthrough enfeksiyon, COVID-19 aşısı, COVID-19

Tablo 1. Breakthrough ve non-breakthrough COVID-19 enfeksiyon tablosu				
	Son aşı dozundan COVID-19 PCR pozitifliğe kadar geçen süre			p
	Non-breakthrough <14 gün (n=25)	Breakthrough 14-90 gün (n=226)	Non-breakthrough >90 gün (n=335)	
Ortalama yaş	33,6±9,5	33,7±8,1	32,6 ±7,7	0,286
Cinsiyet				
Kadın	(n=18) %72	(n=150) %66,4	(n=218) %65,1	0,764
Erkek	(n=7) %28	(n=76) %33,6	(n=117) %34,9	
Ayaktan hasta	(n=24) %96	(n=226) %100	(n=335) %99,4	0,022
Yatan hasta	(n=1) %4	-	(n=1) %0,3	
Yoğun bakım hastası	-	-	(n=1) %0,3	

[PS-255]

HIV Pozitif Hastada Diffüz Büyük B Hücreli Lenfoma

Rahime İspir, Feyza İslamoğlu, Semiha Çelik Ekinci, Çiğdem Akalan, Ayşe Deniz Yüksel, Gülveren Türközer, Sibel Bolukçu, Aziz Ahmad Hamidi, Ercan Yenilmez

Sağlık Bilimleri Üniversitesi, Fatih Sultan Mehmet Eğitim ve Araştırma Hastanesi, Enfeksiyon Hastalıkları ve Klinik Mikrobiyoloji Kliniği, İstanbul

Giriş: Bu olguda immün baskılanmanın ileri düzeyde olduğu tanı ve tedaviye geç ulaşılmış hastanın büyük B hücreli lenfoma tanısı alma süreci sunulmuştur.

Olgu: Anal bölgeden akıntı şikayetiyle bir hastaneye başvuran 61 yaşında erkek hastaya anal fistül nedeniyle operasyon planlanmış. Ameliyat öncesi tetkiklerinde anti-HIV ve HIV-1 Western Blot testi pozitif saptanmıştı. Hasta HIV tedavisi için herhangi bir merkeze başvurmamıştı. Altı ay sonra ayaklarında güçsüzlük nedeniyle yatağa bağımlı olan hastanın idrar, gaita inkontinansı ve ateşi olması nedeniyle hastanemiz acil servisine getirilmişti. Hasta servismize yatırıldı. Fizik muayenesinde, ateş: 39 °C, TA: 110/80 mmHg, nabız: 120/dk, bilinci bulanık, non-oryante ve non-koopere idi. Ense sertliği, Kerning ve Brudzinski negatif iken alt ekstremitelerde kas güçsüzlüğü saptandı. Yapılan lomber ponksiyonunda (LP), protein=1,02 mg/dl, glukoz: 39 mg/dl ve dokuz lökosit saptandı. BOS Giemsa boyamasında maya hücreleri görüldü. Hastaya lipozomal amfoterisin-B (3 mg/kg/gün) ve flukonazol 1x800 mg iv başlandı. BOS menenjit panelinde Cytomegalovirus ve *Cryptococcus neoformans* pozitif saptanırken BOS CMV-PCR: 105 bulundu. Ayrıca BOS kültüründe *Cryptococcus neoformans* üredi. Hastanın tedavisine gansiklovir 2x5 mg/kg iv eklendi. Tedavinin 10. gününde hastanın bilinci açık, oryantasyon ve kooperasyonu tam idi. Bacaklardaki güç kaybı geriledi. Başvuru esnasında CD4: 86/mm³, HIV-RNA: 78437 IU/ml olan hastaya tedavinin birinci ayında kontrol LP yapıldı. BOS menenjit panelinde Cytomegalovirus ve *C. neoformans* saptanmazken BOS kültüründe üreme olmadı. Hastanın antifungal tedavinin 35. gününde hastaya antiretroviral tedavi olarak "raltegravir 2x400 mg, tenofovir-disoproksil+emtrisitabin 1x1" başlandı. Gansiklovir tedavisi kesilerek sekonder profilaksi olarak valgansiklovir 2x1 gr p.o. olarak devam edildi. Genel durumu iyi olan ve yürümesi düzelen hasta yatışının 45. gününde taburcu edildi. Poliklinik takiplerinde, sol klavikula üzerinde, supraklavikular kitle saptandı. Ultrasonografide (USG) klavikulada sternoklavikular ekleme komşu kemik korteks bütünlüğünde bozulma, düzensiz lobüle kontürlü, santralinde kaba kalsifikasyon barındıran 35x14 mm boyutunda hipoeoik heterojen lezyon saptandı ve PET/BT çekildi. PET/BT'de hipermetabolik litik lezyonlar bulunup

USG eşliğinde biyopsi yapıldı. Doku kültürlerinde üreme olmadı, tüberküloz PCR negatif geldi. Doku biyopsisi histopatolojik ve immünohistokimyasal bulgular açısından diffüz büyük B-hücreli lenfoma ile uyumlu bulundu.

Sonuç: HIV hücreli immüniteye hasara yol açarak malignitelere yatkınlık yaratmaktadır. Bu hastaların %25-40'ında (%10 NHL) malignite gelişme riski vardır. NHL insidansı 60-200 kat artmış olup çoğunluğunu diffüz büyük B-hücreli lenfoma oluşturur. Bu olgu aracılığıyla HIV ile yaşayan bireylerde lenf bezlerinin muayenesinin önemli olduğu ve atlanılmamasına dikkati çekmekteyiz.

Anahtar Kelimeler: Diffüz büyük B hücreli lenfoma, HIV

[PS-256]

Klinik Pratikte Prokalsitoninin Etkin Kullanımına Örnek Olgu Yönetimi

Feyza İslamoğlu, Arife Mavi, Semiha Çelik Ekinci, Çiğdem Akalan, Sibel Bolukçu, Aziz Ahmad Hamidi, Ercan Yenilmez

Sağlık Bilimleri Üniversitesi, Fatih Sultan Mehmet Eğitim ve Araştırma Hastanesi, Enfeksiyon Hastalıkları ve Klinik Mikrobiyoloji Kliniği, İstanbul

Giriş: Prokalsitonin seviyeleri, özellikle bakteriyel kaynaklı sistemik enflamasyona yanıt olarak yükselir. Bu durum, prokalsitonin seviyelerinin sepsisin bir biyobelirteci olarak kullanılmasına izin verir. Bunun yanı sıra pnömoni ve sepsis şüphesi olan kritik hastalarda, klinisyenler antibiyoterapiyi durdurma ve tedavi yanıtı izlemine prokalsitonin yanıtını izleyerek verebilir. Bu olguda hastaneye sepsis tanısı şüphesi ile yatırılan bir hastada antibiyotik yönetiminin prokalsitonin düzeylerinin takip edilerek yapılmasına örnek bir klinik yönetim sunulmuştur.

Olgu: Elli yaşında kadın hasta; üşüme-titrete, 39,5 dereceyi bulan ateş, genel durum düşüklüğü, yaygın karın ağrısı şikayetleriyle acil servise başvurdu. Hastaya idrar yolu enfeksiyonu tanısı ile 2 gr (IV) seftriakson yapıldı. Tetkik sonuçları ile enfeksiyon hastalıkları konsültasyonu istendi. Yapılan fizik muayenesinde, suprapubik bölgede daha fazla olmak üzere tüm batında yaygın hassasiyet ve iki taraflı kostovertebral hassasiyet mevcuttu. Laboratuvar tetkiklerinde beyaz küre sayısı: 8100, prokalsitonin=18,2, CRP: 392 olarak saptanmıştı. Hasta toplum kaynaklı piyelonefrit/ürosepsis ön tanıları ile enfeksiyon hastalıkları servisine yatırıldı. İdrar ve kan kültürleri alındı. Ertesi sabah jinekoloji konsültasyonunda muayene ve transvajinal ultrasonografik muayenesinde patolojik bulgu saptanmadı, douglasta 3 cm serbest sıvı olduğu saptandı. PID tam olarak dışlanmadığı

için tedaviye metranidazol 3x500 mg (IV) eklendi. Bu arada hastanın 39 °C dereceyi aşan ateş yüksekliği devam etmekteydi. Hastanın 1. gün kontrol tetkiklerinde beyaz küre sayısı: 8100, prokalsitonin=12,88, CRP: 356 (düşüyordu) olarak saptandı. Vizitte hastanın ateşi devam etmesine rağmen kliniğinde bozulma olmaması ve özellikle prokalsitonin cevabı olması dolayısı ile seftriakson tedavisine devam edilmesi kararı verildi. Yatışının 2. gününde vizitte değerlendirilen hastanın antibiyoterapisinin 44. saatinde 38 °C dereceyi bulan ateşi devam etmekteydi ve alınan kan kültüründe muhtemel Gram-olumsuz üreme olduğu mikrobiyoloji laboratuvarından öğrenildi. Hastanın kliniğinde bozulma olmadığı için antibiyoterapi değişimi yerine prokalsitonin tekrar çalışılması ve sonucuna göre tedavi kararının değerlendirilmesi kararlaştırıldı. Hastanın 2. gün öğleden sonra prokalsitonin sonucu: 6,99 olarak gerilemeye devam ediyordu, bu nedenle tedaviye seftriakson ile devam etme kararı verildi. Üçüncü günde kan kültüründe seftriakson duyarlı *E. coli* üremesi oldu, tedavi devam etti. Dördüncü günde antibiyoterapisinin 96. saatinde hastanın mevcut olan yaygın batın ve kostovertebral açığı hassasiyetinin kaybolduğu görüldü. Kırk sekiz saatlik bir süre içerisinde ateş gözlemlenmedi. Hastanın tedavisine 7. güne kadar devam edildikten sonra taburcu edildi.

Sonuç: Olguda gösterildiği gibi, tedavi yanıtının izlenmesi ve tedavi değişikliği kararının verilmesinde klinikle birlikte prokalsitoninin etkin olarak kullanılması ile karbapenem gibi geniş spektrumlu antibiyotiklerin gereksiz kullanımının önüne geçilmesi ve dolayısı ile antibiyotik direnç oranlarındaki artışın önüne geçilmesi sağlanabilir.

Anahtar Kelime: Prokalsitonin

[PS-257]

Nörosifiliz: Üç Olgu

Meltem Tüğdür, Derya Kaya, Cansu Tol, Tansu Yamazhan,
Hüsnü Pullukçu, Meltem Taşbakan

Ege Üniversitesi Tıp Fakültesi, Enfeksiyon Hastalıkları ve Klinik Mikrobiyoloji
Anabilim Dalı, İzmir

Giriş: Sifiliz, *T. pallidum*'dan kaynaklanan multisistemik tutulum yapan bir hastalıktır. Hastalığın herhangi bir döneminde santral sinir sistemi tutulumu olabilir. Burada nörosifiliz tanısıyla izlenen üç olgu sunulmuştur.

Olgu 1: Diyabet ve hipertansiyonu olan 69 yaşında erkek hasta, bir aydır baş dönmesi, denge bozukluğu, kilo kaybı ve sol gözde görme bulanıklığı şikayetiyle başvurdu. Korunmasız cinsel ilişki tarifleyen hastanın genital bölge fizik bakışı normaldi. VDRL: 1/256, RPR (+) ve TP IgG (+) IgM (+) saptanması üzerine nörosifiliz ön tanısı ile yapılan lomber ponksiyonda BOS VDRL 1/2 (+) saptandı. Hastaya parenteral 24 MU/gün kristalize penisilin tedavisi verildi ve taburculuk sonrası üç hafta, haftada bir penadur yaptırmayı önerildi.

Olgu 2: Kronik böbrek yetmezliği, hipertansiyon tanılı, 1,5 senedir HIV ile enfekte 42 yaş erkek hasta, iki aydır olan baş dönmesi, baş ağrısı, kilo kaybı, bulanık görme şikayetleriyle başvurdu. Göz muayenesinde, tipik nörosifilize ait göz tutulum bulguları olan ve kan serolojisinde VDRL 1/2 (+), TP IgG ve IgM (+) saptanan hastaya onam alamadığımız için LP yapılmadı ancak tedavi başlandı.

Olgu 3: Bilinen kronik bir hastalığı olmayan 75 yaşında erkek hasta, altı ay önce bilateral vitrit nedeniyle takipliyken VDRL 1/32 (+), TP IgM ve IgG (+) saptandı. El ve ayaklarda döküntüsü öyküsü olan hastaya 2. evre sifiliz tanısı ile üç doz 2,4 MU benzatin penisilin uygulandı. Kontrol VDRL 1/64 (+) saptandı. Bulanık görme şikayetinin artması üzerine göz bakımında

nörosifiliz olarak değerlendirildi. Onam alınmadığı için lomber ponksiyon yapılmadı. Kristalize penisilin başlandı ve üç hafta, haftada bir penadur (2,4 MU) yaptırmayı önerilerek taburcu edildi.

Sonuç: Hastalarımızın başvuru anındaki biyokimya ve sifiliz serolojisi sonuçları Tablo 1'de detaylandırılmıştır. Olgularımıza renal doz ayarı yapılarak kristalize penisilin 24 MU/gün, 2x2 gr seftriakson ve 80 mg prednizolon tedavisi uygulanmıştır. Nörosifiliz, büyük taklitçi olarak adlandırılan ve tüm nörolojik hastalıkları taklit eden multisistemik bir hastalıktır. Özellikle görme bozukluğu ve dengesizlik yakınmaları olan her hastada akla gelmelidir ve kan serolojisinin yanında mutlaka BOS incelemesi de yapılmalıdır.

Anahtar Kelimeler: Görme bozukluğu, nörosifiliz, *T. pallidum*

Tablo 1. Olguların başvuru anındaki biyokimya ve seroloji sonuçları

	Birinci olgu	İkinci olgu	Üçüncü olgu
Lökosit (/µl)	5310	3880	7830
Nötrofil (/µl)	4200	2320	5140
Lenfosit (/µl)	1060	1010	2050
Trombosit (/µl)	269000	125000	250000
CRP (mg/l) (normal aralık: 0-5)	2,56	4,66	9
Sedimantasyon (mm/s)	12	12	31
AST (U/l)	15	12	17
ALT (U/l)	10	8	10
Kreatinin (mg/dl)	0,97	4,66	0,83
INR	1,04	0,93	1,08
Anti-HIV	Negatif	Pozitif	Negatif
Serum VDRL	1/256 pozitif	1/2 pozitif	1/64 pozitif
Serum RPR	Pozitif	Negatif	Pozitif
Serum TP IgG+IgM	Pozitif	Pozitif	Pozitif

[PS-258]

İleri Yaşta Oral Antiviral Başlanan Akut Hepatit B Hastası

Emine Parlak, Zülal Özkurt

Atatürk Üniversitesi Tıp Fakültesi, Enfeksiyon Hastalıkları ve Klinik Mikrobiyoloji Anabilim Dalı, Erzurum

Giriş: Hepatit B virüsü zarflı çift sarmallı DNA virüsüdür. İnkubasyon dönemi 30-180 gün arasındadır. Geniş bir klinik spektrumu vardır (septomolu ya da semptomsuz). Yorgunluk, kilo kaybı, iştahsızlık, bulantı, burun akıntısı, öksürük ve zayıflama görülebilir. Semptomsuz, sarıksız, sarılık ile, akut karaciğer hasarı veya yetersizliği ile seyredebilir. Bu olgu ile ağır seyirli akut viral hepatitlerde oral antiviral verilebileceğini vurgulamak istedik.

Olgu: Altmış yaşında erkek hasta 15 gündür olan ateş yüksekliği, halsizlik, iştahsızlık, bulantı, kusma, sağ üst kadranda ağrı ve hassasiyet şikayeti ile akut viral hepatit ön tanısı ile yatırıldı. Son bir haftadır idrar renginde koyulaşması, gaita renginde açılması olmuştu. Bilinen başka bir kronik hastalık bildirmedir. Özgeçmişinde özellik bulunmadı. Alkol, ilaç ve sigara alışkanlığı yoktu. Şuuru açık, oryante ve koopere idi. Deri ve skleralar ikterik idi. Fizik muayenesinde batın derisi ikterik, hepatosplenomegalisi vardı. Defans rebound, asiti yoktu. Alanin aminotransferaz: 1246 U/l, aspartat aminotransferaz: 986 U/l, protrombin zamanı: 15,6 sn, total bilirubin=10,68

mg/dl, direkt bilirubin=10,34, mg/dl idi. HBsAg pozitif, anti-HAV IgG pozitif, HBe IgM pozitif, anti-HDV negatif bulundu. Ultrasonografide hepatomegali ve safra kesesi kontrakte tespit edildi. HBV DNA testi 2885999 IU/ml bulundu. Hastanın bulantı, kusmaları ve iştahsızlığı devam etti. Bilirubinleri arttı. Entekavir başlandı. Bir ay sonra enzimlerde ve bilirubinlerde azalma oldu. Hastanın genel durumunun düzelmesi üzerine önerilerle taburcu edildi.

Sonuç: Akut viral hepatitlerin yetişkinlerdeki en sık nedeni akut viral hepatit B'dir. Akut hepatitli kişilerin %1-3'ünde, ölüme neden olabilecek akut karaciğer yetmezliği gelişebilir. Spesifik tedaviden ziyade destek tedavi şarttır. Klinik bulgularla etken tahmin edilemez. Tanı için virüse özgü serolojik testler yapılmalıdır. Ağır seyirli, fulminan akut hepatit B'lerde oral antiviral başlanabilmektedir.

Anahtar Kelimeler: Akut viral hepatit B, entekavir, klinik

[PS-259]

Nöropsikiyatrik Tablo ile Gelen HIV/AIDS Hastasında HIV Ensefaliti Tablosu

Arife Mavi, Rahime İspir, Çiğdem Akalan, Ayşe Deniz Yüksel, Semiha Çelik Ekinci, Sibel Bolukçu, Aziz Ahmad Hamidi, Ercan Yenilmez

Sağlık Bilimleri Üniversitesi, Fatih Sultan Mehmet Eğitim ve Araştırma Hastanesi, Enfeksiyon Hastalıkları ve Klinik Mikrobiyoloji Kliniği, İstanbul

Giriş: HIV ensefaliti, HIV enfeksiyonunu takiben değişen şiddette bir dizi nörobilişsel bozukluğu içermektedir. Klinik tablo asemptomatik veya minör nörobilişsel bozukluktan şiddetli demansa kadar değişir. AIDS-demans kompleksi olarak da bilinen HIV ensefalopatisi, bu yelpazenin en ciddi ucunda yer alır. Tanı, klinik nöropsikiyatrik değerlendirme ve radyolojik incelemelerin bir kombinasyonuna ve BOS ve diğer incelemeler ile diğer olası tanıların dışlanmasına dayanır. Antiretroviral tedavinin (ART) hızlı ve etkili bir şekilde uygulanması, HIV ensefaliti yönetiminde en etkili tedavidir. Bu yazıda, ART ile nöropsikiyatrik semptomları tamamen düzelen bir olgu sunuldu.

Olgu: Bilinç bulanıklığı, solunum sıkıntısı, üriner inkontinansı, iki dakika kadar süren tüm vücut kasılması ve 2-3 gündür olan ateşi olan 25 yaşındaki hasta acil servise başvurdu. Özgeçmişinde bir yıl önce HIV/AIDS tanısı konulan ve tüberküloz dışı mikobakteri (TDM) enfeksiyonu tedavisi başlanan hastanın her iki hastalık için tedavi kullanmadığı saptandı. Hasta servisimize yatırıldı. Yapılan fizik muayenesinde bilinci açık, oryante, koopere idi. Ense sertliği ve meningeal irritasyon bulgusu saptanmadı. Yapılan lomber ponksiyonunda, BOS'ta protein=69,5 gr/dl, glukoz: 52 mg/dl olup mikroskopisinde hücre saptanmadı. BOS menenjit panelinde CMV-PCR ve ARB negatif olarak sonuçlandı. Klinik takibinde anlamsız konuşma, grandiyöz hezeyanları, saldırganlığı ortaya çıkan hastanın çekilen kontrastlı kranial MR'ında patoloji saptanmaması üzerine nöroloji ve nöroşirürjiye konsülte edildi. Yapılan bu konsültasyonlarda bu kliniği açıklayacak akut patoloji bulunmadı. Grandiyöz hezeyanları devam eden hastaya psikiyatri tarafından antipsikotik tedavi (biperiden hidroklorür+risperidon+ketiapin ve valproik asit) başlandı. TDM enfeksiyonuna yönelik tedavisi yeniden başlandı. Aktif ve latent tüberküloz lehine bulgu saptanmayan hastanın yatışının 14. gününde ART olarak raltegravir ve emtrisitabin/tenofovir-disoproksil başlandı. Bakılan HIV-RNA değeri 2367790 IU/ml ve CD4 sayısı 2 hücre/mm³ saptanan hastanın tedavisine trimetoprim sulfametoksazol eklendi. Klinik takibinde hastanın bilinç değişikliği ve grandiyöz hezeyanlarında azalma gözlemlendi. ART'nin 3. haftasında hastanın

bilinç durumu iyi, oryantasyon ve kooperasyonu tam idi. Grandiyöz hezeyanları kayboldu. Bu durumda hasta, poliklinikten takip olmak üzere taburcu edildi.

Sonuç: HIV'e bağlı ensefalopati sinsi başlangıçlı ve ilerleyici bir hastalık tablosu yapmaktadır. HIV ensefalopatisi CD4 sayısı 200'ün altında olan veya ART almayan hastalarda ciddi seyredebilir. Bu olgu sunumuyla HIV'e bağlı ensefalopati tablosuna ART'nin etkili olduğuna dikkat çekilmiştir.

Anahtar Kelimeler: Ensefalit, HIV

[PS-260]

COVID-19 ile Takipli Ağır Pnömonisi Olan Hastalarda Kan Dolaşımı Enfeksiyonlarının Değerlendirilmesi

Kübra Erbay¹, Özlem Güzel Tunçcan², Hasan Selçuk Özger², Ümmügülüm Gaygısız³, Merve Büyükkörük², Fidan Sultanova², Mehmet Yıldız², Nazlıhan Boyacı Dünder⁴, Müge Aydoğdu⁵, Gülendam Bozdayı⁶, Murat Dizbay²

¹Kırşehir Eğitim ve Araştırma Hastanesi, Enfeksiyon Hastalıkları ve Klinik Mikrobiyoloji Kliniği, Kırşehir

²Gazi Üniversitesi Tıp Fakültesi, Enfeksiyon Hastalıkları ve Klinik Mikrobiyoloji Anabilim Dalı, Ankara

³Gazi Üniversitesi Tıp Fakültesi, Anesteziyoloji ve Reanimasyon Anabilim Dalı, Yoğun Bakım Bilim Dalı, Ankara

⁴Gazi Üniversitesi Tıp Fakültesi, İç Hastalıkları Anabilim Dalı, Yoğun Bakım Bilim Dalı, Ankara

⁵Gazi Üniversitesi Tıp Fakültesi, Göğüs Hastalıkları Anabilim Dalı, Yoğun Bakım Bilim Dalı, Ankara

⁶Gazi Üniversitesi Tıp Fakültesi, Tıbbi Mikrobiyoloji Anabilim Dalı, Ankara

Giriş: COVID-19 hastalarında bildirilen kan dolaşım enfeksiyonu (KDE) sıklıkları hastalık şiddeti ve kullanılan tanımlara göre geniş bir aralıkta, %1,6-40 arasında değişmektedir. Özellikle yoğun bakım hastalarında nozokomiyal enfeksiyon riskinin yüksek olması ve KDE'lerin yüksek mortalite ile ilişkisi nedeniyle bu hasta grubundaki çalışmalar önem taşımaktadır. Çalışmanın amacı ağır COVID-19 hastalarında KDE prevalansını, etken dağılımını ve kritik COVID-19 hastalarında KDE risk faktörlerini belirlemektir.

Gereç ve Yöntem: Mart 2020 ile Ocak 2022 tarihleri arasında yapılmış geriye dönük, tanımlayıcı bir tez çalışmasıdır. Çalışma Gazi Üniversitesi Klinik Araştırmalar Etik Kurulu tarafından onaylanmıştır (onay tarihi: 29/03/2021, onay numarası: 326). Hasta popülasyonu ağır COVID-19 hastalığı nedeniyle hastaneye yatırılan ve yatışı sırasında en az bir kez aerobik kan kültürü alınan hastalardır. Olgu tanımları National Institutes of Health klinik tanımlarına göre yapılmıştır. Ağır COVID-19 hastası; oda havasında oksijen satürasyonu <%94 altında olan veya PaO₂/FiO₂ <300 mmHg olan veya solunum sayısı >30/dakika olan hastalardır. Kritik COVID-19 hastası; ağır COVID-19 hastalığı nedeniyle hastaneye yatırılan hastalardan solunum yetmezliği, septik şok ve/veya çoklu organ disfonksiyonu nedeniyle yoğun bakım destek gereksinimi olan hastalardır. Hastalar kan kültürü sonuçlarına göre KDE olan ve olmayan olarak gruplandırılmıştır ve KDE risk faktörleri açısından karşılaştırılmıştır.

Bulgular: Toplamda 268 hasta çalışmaya dahil edilmiştir. İki yüz altmış sekiz hastanın %41,4'ünde (n=111) kan kültürü pozitifliği saptanmıştır. Kontaminasyon olarak kabul edilen kan kültürü pozitifliği hariç tutulduğunda, tüm ağır COVID-19 olgularında KDE prevalansı %19,4 (n=52), kritik COVID-19 hastalarında KDE prevalansı %30,5 (n=40) saptanmıştır. Tek

değişkenli analizde çok yataklı yoğun bakım ünitesinde yatış [OR: 0,181 (0,048-0,678), p=0,011], yatıştaki lenfosit sayısı [OR: 0,323 (0,108-0,966), p=0,043] ve bakteriyel pnömoni [OR: 9,840 (4,045-23,935), p=<0,001] KDE için risk faktörleri olarak bulunmuştur. Kritik COVID-19 hastalarında gelişen KDE'lerin %52,5'i (n=21) Gram-olumlu mikroorganizmalarla, %47,5'i (n=19) ise Gram-olumsuz mikroorganizmalar ile gelişmiştir. Gram-olumsuz mikroorganizmaların sıklıkla yoğun bakım yatışı sonrası 3. haftadan itibaren daha sık etken olarak saptandığı gösterilmiştir.

Sonuç: COVID-19 hastalarında KDE prevalansı özellikle kritik hastalarda yüksektir. Çok yataklı yoğun bakım ünitesinde yatış, yatıştaki lenfosit sayısı ve bakteriyel pnömoni KDE için risk faktörleridir. KDE'lerin, enfeksiyon kontrol önlemlerine uyumun artırılarak azaltılabileceği, bu uyumun daha etkin sağlanabileceği tek yataklı yoğun bakımların kullanılmasının KDE önlenmesi açısından önemli olduğu düşünülmüştür.

Anahtar Kelimeler: COVID-19, kan dolaşımı enfeksiyonu, yoğun bakım ünitesi